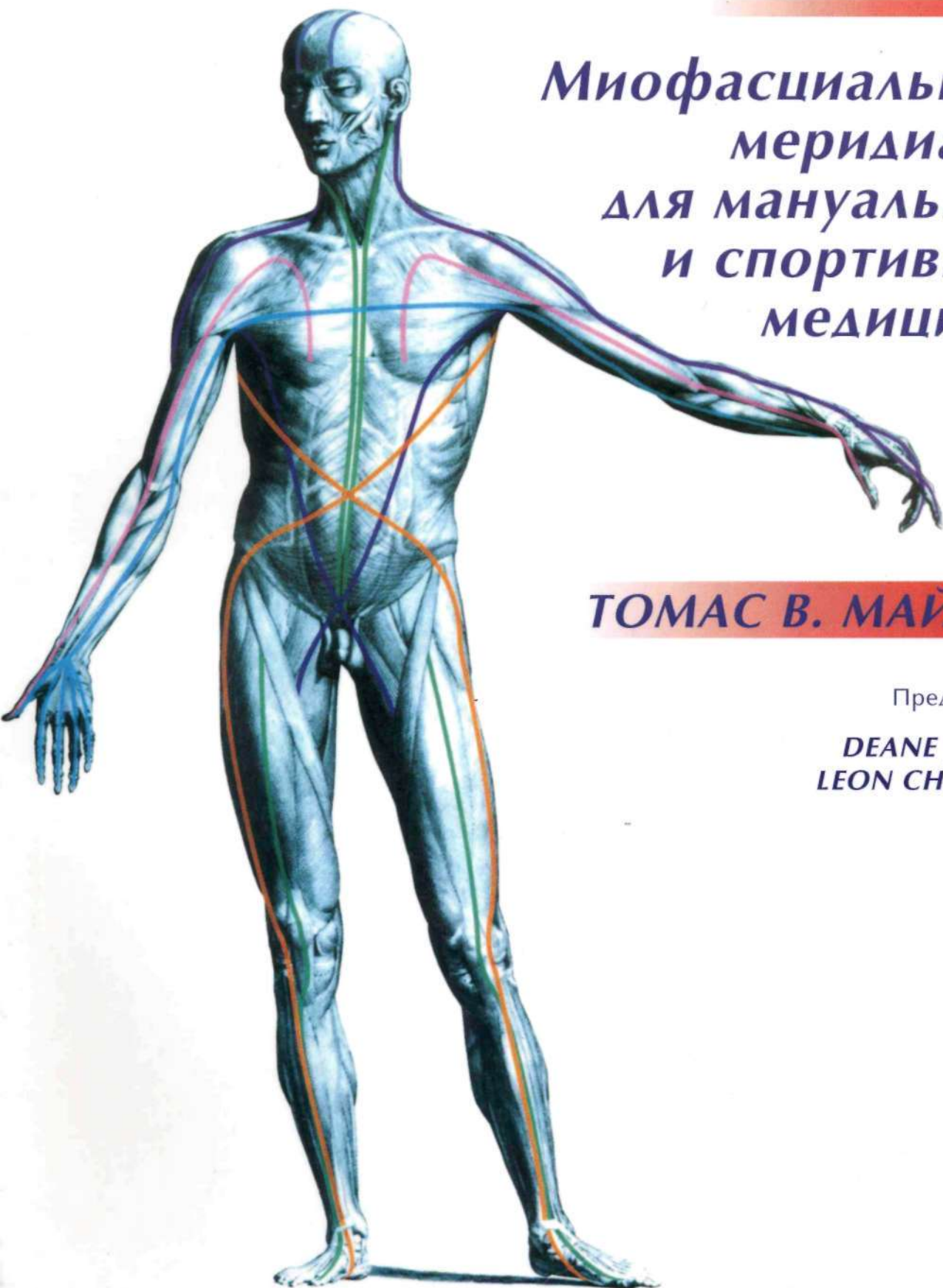

АНАТОМИЧЕСКИЕ ПОЕЗДА

*Миофасциальные
меридианы
для мануальной
и спортивной
медицины*



ТОМАС В. МАЙЕРС

Предисловия

**DEANE JIHAN
LEON CHAITOW**

Посвящается Эдварду за его чувство языка.

Посвящается Джулии за упорство и терпение.

«Любое движение тела есть движение души».

Альфред Фильям¹

Я ничего не знаю, но мне доподлинно известно, что интересно абсолютно все, стоит только заняться чем-то всерьез».

Ричард Фейнман²

Выполнено по специальному заказу:

Цветные иллюстрации Тома Боумана
Черно-белые иллюстрации Грэма Чеймберса

Для издательства Churchill Livingstone:
Мэри Ло, Выпускающий редактор, Health Professions
Джудит Райт, Дизайнер
Брюс Хогарт, Редактор иллюстраций
Майри МакКаббин, Директор проекта
Алан Палфриман, Верстальщик

1. Вильям А. The Curse of Aching Heart. Скоро в печати.
2. Фейнман Р. Six Easy Pieces. New York: Addison Wesley; 1995.

каждом из приведенных выше подходов есть свои достоинства, ни один из них не может применяться универсально для работы со всеми соматическими нарушениями, а наиболее результативные методики, как правило, уделяют внимание как симптомам и признакам, так и причинам нарушения. Чем более широко мы смотрим на проблему, тем выше вероятность того, что мы сможем определить и устранить причины (по сравнению с лечением, при котором внимание концентрируется на локальных зонах и симптоматике). Определение таких симптомов как укороченность, ослабленность, напряженность, спазм и т. д. не дает нам представления о причине, но скорее, сообщает о признаках нарушения, зачастую являющихся результатом отдаленных воздействий. Путешествие Майерса по загадочным миофасциальным сетям приближает нас к пониманию взаимодействий и воздействий, имеющих место как в определенной зоне, так и на расстоянии.

Как нельзя отделить душу от тела, так нельзя отделить и функцию от строения. Майерс помогает

нам подойти ближе к определенной модели понимания человеческого тела и ряда связей и процессов, существование которых остается не до конца признанным, которые являются ярким примером взаимосвязи строения и функции. И делает он это, привлекая наше внимание к этому вездесущему пластично-эластичному, клееподобному компоненту нашего тела, который пронизывает, поддерживает и отделяет, соединяет и разделяет, обволакивает и придает всему телу единство и связность - к сети соединительной ткани, к фасциальной сети. Так он не только помогает нам сконцентрироваться на осознании того, как удивительно и уникально распространены миофасциальные соединения, но также предлагает и бесценную, с клинической точки зрения, методологическую концепцию оценки состояния пациента и наиболее удачных путей лечения в независимости от того, на каком терапевтическом подходе основано ваше обучение и ваша идеология. И мы должны воспользоваться всеми возможностями, предложенными нам здесь.

References

1. Still AT. Osteopathy research and practice. Kirksville: Journal Printing Company; 1910.
2. Hack GD, Koritzer RT, Robinson WL, et al. Anatomic relation between the rectus capitis posterior minor muscle and the dura mater. Spine 1995; 20:2484-2486.
3. Timmons B. Behavioral and psychological approaches to breathing disorders. New York: Plenum Press; 1994.
4. Hannon J. The physics of Feldenkrais® Part 2. JBMT 2000; 4(2):114-122.
5. Myers T. Anatomy trains. JBMT 1997; 1(2):91-101 and 1(3):134-145.
6. Selye H. The stress of life. New York: McGraw Hill; 1956.
7. Stone C Science in the art of osteopathy. Cheltenham: Stanley Thorne; 1999.
8. Vleeming A, Mooney V, Dorman T, Snijders C, Stoeckart R, eds. Movement, stability and low back pain: the essential role of the pelvis. New York: Churchill Livingstone; 1999.
9. Chaitow L, DeLany J. Clinical applications of neuromuscular technique. Edinburgh: Churchill Livingstone; 2000.
10. Lee D. Treatment of pelvic instability. In: Vleeming A, Mooney V, Dorman T, Snijders C, Stoeckart R, eds. Movement, stability and low back pain. Edinburgh: Churchill Livingstone; 1997.

Предисловие

Я испытываю абсолютное благоговение перед чудом под названием жизнь. А за те три десятилетия, которые я посвятил изучению двигательных функций человека, мое удивление и любопытство лишь возросли. Было ли наше тело создано всеведущим, а может и расшалившимся, Творцом или же исключительно эгоистичным геном, вслепую восходящим на Гору Невероятную¹⁻³, нам лишь остается покачивать головой и горестно ухмыляться, поражаясь удивительному разнообразию и гибкости нашего соматического строения и развития.

Напрасно мы заглядываем внутрь оплодотворенной яйцеклетки, - мы не найдем там вырастающий из нее зародыш, состоящий из триллиона клеток. Даже самое беглое знакомство с эмбриологией заставляет нас изумляться тому, что при всей сложности процессов на свет с завидным постоянством появляются здоровые младенцы. Возьмите на руки беспомощного плачущего младенца, и вы едва ли сможете поверить в то, что столь многим из нас удастся избежать всевозможных болезней и нарушений и превратиться в здоровых и успешных взрослых. И, тем не менее, весь этот человеческий эксперимент в целом демонстрирует ряд признаков напряжения. Признаться, читая новости, я зачастую не чувствую уверенности в том, что человечество сможет и должно продолжать свое существование на нашей планете, принимая во внимание то постоянно усиливающееся воздействие, которое мы оказываем на поверхностную флору и фауну Земли, и наше отношение к себе подобным. Но все же, когда я держу на руках этого ребенка, ко мне вновь возвращается моя вера в потенциал человека.

Эта книга (а также семинары и курсы обучения, построенные по ней) посвящается тому, что у нас как вида есть крохотный шанс преодолеть нашу массовую жажду накопительства - и вытекающие из нее технократию и отчужденность - и прийти к, скорее, гуманистическому и сотруди́ческому отношению к самим себе, друг другу и окружающей среде. Вероятно, развитие «целостного» взгляда на анатомию, такого как представлен здесь, окажется полезным мануальным и двигательным терапевтам в их работе по снятию боли и решению проблем их пациентов. Однако более глубокая мысль, лежащая в основе этой книги, состоит в том, что тщательный и чуткий контакт с нашим «ощущением себя» - то есть с нашим кинестетическим, проприоцептивным и пространственным чувством ориентации и движения - представляется одним из исключительно важных фронтов, на котором ведется битва за более гуманное использование человека и за нашу более успешную интеграцию в окружающий нас

мир. У детей, будь то по незнанию или намеренно, все больше заглушается это «ощущение себя», что ведет к коллективному разобщению, которое приводит к экологическому и социальному упадку. Нам давно знакомо понятие умственного развития (Ю), а недавно получило признание и понятие эмоционального развития (ЕО). Но только воссоединив их со всей компетенцией и образовательным потенциалом нашего кинестетического развития (КО), мы обретем некую надежду построить сбалансированные взаимоотношения с более крупными системами окружающего нас мира и сможем осуществить то, что Томас Берри назвал «Мечтой Земли».⁴

При всей своей прежней полезности традиционное механистическое представление об анатомии делало наше отношение к собственным внутренним органам, скорее, объектным, чем гуманистическим. Есть надежда, что относительная картина, попытка нарисовать которую предпринята в этой книге, хотя бы некоторым образом свяжет представление Декарта о теле как о «мягкой машине» с переживаемым нами опытом внутри тела, которое растет, учится, взрослеет и умирает. И хотя идеи концепции анатомических поездов описывают лишь отдельный фрагмент целой картины человеческого развития через движение, признание значения фасциальной сети и баланса миофасциальных меридианов определенно внесет свой вклад в наше внутреннее ощущение самих себя как интегрированных организмов. А это, вкпе с остальными понятиями, которые будут представлены в последующих работах, приведет к созданию физического обучения, в большей степени отвечающего запросам двадцать первого века.⁵⁻⁶

Анатомические поезда как таковые - это произведение искусства, облеченное в научную метафору.

Я часто подвергался резкой критике со стороны жены, студентов и коллег за то, что неудачно формулировал свои гипотезы, без нужного числа эпитетов и определений, которые, хотя и необходимы для научной точности, умаляют убедительность доводов. Ивлин Во писала:

«Униженность не является добродетелью, приличествующей художнику. Зачастую как раз гордыня, подражание, алчность, злоба - все эти отвратительные свойства - заставляют человека завершать, совершенствовать, уточнять, разрушать и обновлять свое творение до тех пор, пока он не создаст то, что удивляет его гордость, зависть и жадность. И так он дает миру больше, чем щедрые и великодушные, хотя, работая, он, возможно, теряет душу. Таков парадокс художественного мастерства».⁹

Не являясь ни ученым, ни исследователем, я могу лишь надеяться на то, что это произведение «притворства» пригодится великодушным читателям и даст им возможность взглянуть на эту тему «новыми глазами».

И наконец, я надеюсь, что я отдал дань уважения и восхищения Везалию и всем другим исследователям, работавшим до меня, верным образом представив анатомию.

, 2001

References

1. Dawkins R. The selfish gene. Oxford: Oxford University Press; 1990.
 2. Dawkins R. The blind watchmaker. New York: WB Norton; 1996.
 3. Dawkins R. Climbing Mount Improbable. New York: WB Norton; 1997.
 4. Berry T. The dream of the earth. San Francisco: Sierra Club; 1990.
 5. Myers T. Kinesthetic dystonia. Journal of Bodywork and Movement Therapies 1998; 2(2): 101-114.
- Myers T. Kinesthetic dystonia. Journal of Bodywork and Movement Therapies 1998; 2(4):231-247.
- Myers T. Kinesthetic dystonia. Journal of Bodywork and Movement Therapies 1999; 3(1):36-43.
- Myers T. Kinesthetic dystonia. Journal of Bodywork and Movement Therapies 1999; 3(2):107-116
- Waugh E. private letter, quoted in the New Yorker, 4 Oct 1999.

От автора

Я бы хотел выразить глубочайшую благодарность всем тем, кто вел меня и помогал мне на пути к созданию концепции «миофасциальных меридианов». Бакминстеру Фуллеру, чей системный подход к строению и глубокое понимание того, как устроен мир, предоставили мне информацию с самого начала моей работы, и который призывал меня не переделывать людей, а переделывать то, что их окружает.¹ Д-ру Иде Рольф и д-ру Моше Фельденкрайсу, вместе указавшим мне как практический, так и буквальный путь изменения самого ближайшего окружающего мира человека, а именно тела и восприятия собственного тела;^{2,3} этим первопроходцам я искренне признателен за дар настоящей работы. Д-ру Джеймсу Ошману и Реймонду Дарту за то, что они вдохновили меня в самом начале. Д-ру Луису Шульцу, первому заведующему кафедрой анатомии Рольф Института, идеи которого так широко представлены в этой книге. Д-р Шульц, давший мне возможность начать изучать фасциальную анатомию, предоставив мне, тем самым крупнейшее поле для деятельности. Моим коллегам по Рольф Институту с кафедры естественных наук, а именно Полу Гордону, Джил Недли, Майклу Мерфи и Роберту Шляйпу, давшим теплые, но критические отзывы моим идеям и, таким образом, усовершенствовавшим их.⁴ Дин Йухан, чье блистательное представление функций человеческого тела, с изяществом описанное в Теле Иова, вдохновило меня так же, как и многих других.⁵ Моим студентам, вопросы которых заставили меня учиться даже больше, чем мне самому хотелось бы и когда бы то ни было приходилось. Энни Уайман, за раннюю помощь и морской вклад в здоровье моего рассудка. Моим ассистентам в школе Kinesis, а особенно Майклу Моррисону, за то терпеливое отношение, с которым он мирился с моими прихотями и поэтически вольным обращением с фактами (а также с моими трудностями в общении с электроникой) которое внесло значительный вклад в этот труд. Моим корректорам, Фелисити Майерс и Эдварду Майерсу, неустанно и своевременно работали над тем, чтобы эта книга стала осмыс-

ленной и разумной. Д-ру Леону Чейтоу и сотрудникам редакции Harcourt Health Sciences, включая Мэри Ло и пациента Майри МакКаббин, предложившими этот проект рынку. Тому Бауману и Грэму Чеймберсу, которые со всей тщательностью и художественным вкусом вдохнули жизнь в эту концепцию. И, наконец, моей жене Куан и дочери Мистраль, которые с энтузиазмом и добродушием терпели мою зачарованность миром движения человека, часто уводившую меня из дома и занимавшую огромное количество времени, которое ведь могло быть проведено с ними.

Многие другие теоретики движения, с которыми я не был столь близок, также заслуживают уважения за то вдохновение, которое они придали моей работе: йога Айенгара, с которой я познакомился благодаря его способным ученикам, таким как Артур Килмеррей, Патриция Уолден и Франсуа Рау; удивительно оригинальная работа о моделях Астон, посвященная движению человеческого тела, написанная Джудит Астон; вклад Эмили Конрад и Сьюзен Херпер, создавшими Continuum; и Бонни Бенбридж-Коэн и ее школе Body-Mind Centring.⁶

⁹ Я многим обязан Кэрин МакХоуз и Деборе Рау за простые и понятные объяснения отдельных частей этой работы, а также Фрэнку Хатчу и Ленни Майетте за синтез движения в ходе развития человеческого организма, нашедший отражение в программе Teach-in-Parenting¹⁰ («обучение в процессе воспитания»).

От всех этих и многих других людей я многому научился, хотя чем больше я познаю, тем больше расширяется горизонт моего незнания. Говорят, воровство идей у одного человека называется плагиатом, у десяти - ученостью, а у сотни - оригинальным исследованием. Таким образом, в этой потрясающей краже нет ничего оригинального. И, тем не менее, хотя все эти люди несут ответственность за внушение этих идей, за любого рода ошибки и неточности ответственность лежит всецело на мне одном, и я с нетерпением жду, когда мне представится шанс исправить их в последующих изданиях этой книги.

References

1. Fuller B. Utopia or oblivion. New York: Bantam Books; 1969. (*Further information and publications can be obtained from the Buckminster Fuller Institute, www.bfi.com*)
2. Iyengar BKS. Light on yoga. New York: Schocken Books; 1995.
3. Feldenkrais M. The case of Nora. New York; Harper and Row; 1977.
4. Schleip R. Talking to fascia, changing the brain. Boulder CO: Rolf Institute; 1992.
5. Juhan D. Job's body. Tarrytown, NY: Station Hill Press; 1987.
6. Iyengar BKS. Light on yoga. New York: Schocken Books; 1995.
7. Silva M, Mehta S. Yoga the Iyengar way. New York: Alfred Knopf; 1990.
8. Cohen B. Sensing, feeling, and action. Northampton, MA: Contact Editions; 1993.
9. Aston I. Aston postural assessment workbook. San Antonio, TX: Therapy Skill Builders; 1998.
10. Hatch F, Maietta L. Role of kinesthesia in pre- and perinatal bonding. Pre- and Perinatal Psychology 1991; 5(3). (*Further information can be obtained from: Touch in Parenting, Rt 9, Box 86HM, Santa Fe, NM 87505.*)

Как пользоваться книгой

В книге «Анатомические поезда» вам встретятся два типа текста, которые четко различаются по своему оформлению: основной текст описания и дополнительный текст в «рамках», а также множество иллюстраций, относящихся как основному, так и к дополнительному тексту.

Основной текст, описывающий концепцию «анатомических поездов» и имеющую к ней отношение анатомию, является главной частью этой книги. Вы можете читать его прямо от начала и до конца в одном формате, не отвлекаясь на выделенный цветом текст в рамках.

Текст в рамках включает в себя информацию по применению концепций и понятий, а также имеющие отношение к делу сторонние вопросы. Эти рамки выделены цветом и четко отделены от основного текста. Тип информация, содержащейся в конкретной рамке, обозначается значком вверху рамки:



– мануальные методики или заметки для мануального терапевта



– двигательные методики или заметки для терапевта движения



– идеи и понятия, относящиеся к мануальной терапии и терапии движения



– проведение визуальной оценки состояния пациента



– терминологические определения в рамках подхода «анатомических поездов миофасциальных меридианов».

В первых двух главах подробно рассматривается миофасциальная теория и объясняется концепция «анатомических поездов», касающаяся анатомических структур тела человека. В Главах 3 - 9 дается подробное описание каждой из 11 основных «линий» тела. Последние главы посвящены применению концепции «анатомических поездов» к наиболее общим видам движения и методике анализа осанки.

Каждая из глав, посвященных отдельным «линиям», начинается с обобщающей иллюстрации, описаний, схем и таблиц, по которым читатель сможет быстро составить общее представление о концепции.

Приложение 2 является руководством по ряду принципов миофасциального лечения из числа применяемых на сегодняшний день. В книгу также включается словарь терминологии «анатомических поездов». Поскольку отдельные мышцы и прочие структуры могут быть задействованы в составе разных линий, читатель может воспользоваться алфавитным указателем и найти все упоминания любой конкретной структуры.




Рис. Введ. 1. Общий «маршрут» следования анатомических поездов, наложенный на хорошо известный рисунок Альбина. (См. цветную версию на Рис. 2.1 на обратной стороне с. 51)
(Воспроизводится с любезного разрешения издательства Dover Publications, NY.)

Анатомические поезда

**Миофасциальные меридианы
для мануальной и спортивной медицины**

Томас В. Майерс

Обладатель лицензии массажиста (LMT)

Обладатель государственного сертификата лечебного массажиста и
мануальной практики (NCTMB)

Обладатель сертификата Института Рольф® (ARP)

Врач и лектор

Директор компании Кинезис Инкорпорейтед (Мэн, США)

Предисловия

Leon Chaitow ND DO

Доктор остеопатии,

врач и старший лектор (Лондон, Великобритания)

Deane Juhan

Преподаватель, лектор и мануальный терапевт

(Милл Вэлли, Калифорния, США)

Переводчик

Воробьева Ю.С.

Технический редактор русского перевода

Меркулов Д.С. (Д.О.)

Churchill Livingstone
Издательство Harcourt Publishers Limited

© Harcourt Publishers Limited 2001
[] является зарегистрированной торговой маркой издательства
Harcourt Publishers Limited

**Права Томаса В. Майерса как автора данной книги были им подтверждены
в соответствии с законом об авторском праве, разработках и патентах от 1988 года
(Copyright, Designs and Patents Act).**

Все права соблюдены. Ни одна часть настоящего издания не может быть воспроизведена, сохранена посредством записывающего устройства или переложена в каком бы то ни было виде и какими бы то ни было средствами, будь то электронными, механическими фотокопирующими, записывающими или любыми другими, без соответствующего разрешения издателей (издательство Harcourt Publishers Limited, расположенное по адресу NW1 7BY, Лондон, Джеймстон Роуд, 32), либо по лицензии, позволяющей производить ограниченное копирование в пределах Великобритании и выданной Агентством по лицензированию авторских прав (Copyright Licensing Agency), расположенном по адресу W1P 0LP, Лондон, Тоттенхем Корт Роуд, 60.

Первое издание 2001 г.
Перепечатано в 2002 г.

ISBN 0 443 06351 6

Данные каталога публикаций Британской библиотеки:
Данная книга внесена в каталог Британской библиотеки.

Данные каталога публикаций Библиотеки Конгресса:
Данная книга внесена в каталог Библиотеки Конгресса.

Примечание

Медицинское знание постоянно изменяется. С появлением новой информации становится необходимым вносить изменения в процесс лечения, процедуры, оборудование и применение лекарственных средств. Автор и издатели позаботились о том, чтобы информация, содержащаяся в книге, была точной и современной. Однако мы настоятельно рекомендуем читателям проверять, соответствует ли эта информация новому законодательству и стандартам врачебной практики, особенно в том, что касается применения лекарственных средств.

Данная публикация **Anatomy Trains 1e Томаса В. Майерса** напечатана по согласованию с компанией Элсвиер Лимитед, Оксфорд, Великобритания

Перевод и издание выполнено по соглашению Между компанией Элсвиер Лимитед и Издателем (Меркуловым Д.С).



Содержание

Предисловие: Dearie Juhan	V
Предисловие: Leon Chaitow	VII
Предисловие	XI
От автора	XII
Как пользоваться книгой	XIV
Введение: укладываем железнодорожное полотно	1
1. Мир по фасции	9
2. Правила игры	51
3. Поверхностная задняя линия	61
4. Поверхностная фронтальная линия	93
5. Латеральная линия	121
6. Спиральная линия	139
7. Линии руки	159
8. Функциональные линии	183
9. Глубинная фронтальная линия	191
10. Анатомические поезда в движении	221
11. Структурный анализ	245
1	
Примечание о меридианах широты: работа Д-ра Луиса Шульца	265
2	
Принципы лечения	269
Глоссарий	271

Предисловие Deane Julian

В целом все направления мануальной работы сделали наиболее значительный вклад в развитие исключительно важного, нового понимания процессов, задействованных в усвоении моторики и в управлении двигательной функцией, а также выявили их огромное влияние на практически все прочие физиологические и психологические процессы в нашем организме. Довольно долгое время мануальную практику считали альтернативным, даже шарлатанским, подходом и четко отделяли ее от традиционных подходов и терапии в силу того, что ее положения и методики казались научно необоснованными. Однако зачастую отход от строгой методологии и некоторый редукционизм обозначали зарождение новаторских исследований и открытий, которые в итоге приводили к внесению серьезных дополнений к нашему представлению о мире и о себе.

По большей части, это новое мышление возникло в ходе работы отдельных врачей, которые, с одной стороны, оказались готовы отправиться по пути неизученных или даже непризнанных современным научным знанием фактов, но, с другой стороны, и решительно намерены освоить новые подходы и добиться новаторских результатов, а затем облечь их в терминологическую форму, доступную научной проверке и обеспечивающей предсказуемый и надежный результат лечения. Эта книга и ее автор являются ярчайшими примерами такого подхода. Концепция анатомических поездов появилась в самобытных условиях, но ее выводы не противоречат тем базовым научным положениям, на которых она основывается, и, более и того, превращает традиционную модель - биологии как набора механизмов - в гораздо более серьезный и подробный анализ биомеханики и ее влияния на человека.

В центре этой книги - система фасции, которая поддерживает, соединяет и активизирует все ткани нашего тела и переводит сокращение мышц в координированное движение. С тех пор, как Ида Рольф работала клиническим физиологом, было проделано большое число исследований, а также разрабатывается значительно более полная и детально описанная схема всей сети фасциальной ткани, чем Д-р Рольф могла сделать в свое время. Томас Майерс, долгое время бывший учеником Иды, этой книгой вносит оригинальный, полезный и, я не сомневаюсь, значительный вклад в составление схемы этой сети, в наше понимание огромного значения этой сети для здоровья человека и в развитие

терапевтических подходов, которые получают пользу от многих ее функций.

Детально описанные и прекрасно проиллюстрированные здесь анатомические поезда представляют собой соединения фасции и кости, опутывающие все наше тело, соединяя голову с пальцами ног, и управляющие гравитационными и мышечными силами, которые необходимы для поддержания стабильности или для движения. Главный принцип всеобщей связности фасциальной системы известен уже давно. Но представление этих связей Майерсом во многом уникально и отражает собственный многолетний практический опыт автора, а также и тщательное изучение трудов его предшественников. В результате мы видим, что существовавшие ранее схемы обретают исключительную детальность и многогранность. Из многочисленных деталей рождается элегантная и простая, как соломенная шляпка, структура натянутых лент и костных распорок, отвечающих как за здоровые движения и осанку, так и за разного рода болевые ощущения и функциональные нарушения, которые могут быть вызваны нарушениями биомеханики тела.

Понимание био-инженерии, которое дают нам эти схемы фасциальных пластов, сами по себе могли бы стать темой важной книги мануального терапевта. И, тем не менее, Майерс выводит эту задачу далеко за границы формальной анатомии. Движение этих поездов иллюстрируется фотографиями и подробными описаниями их взаимодействия в различных видах деятельности человека - в искусстве, спорте, танцах, на работе и т.д. В результате мы получаем такое видение этой сети, в соответствии с которым осанка оценивается не как правильная или неправильная, а скорее, позволяет увидеть все богатство сложнейших комплексов и структур в составе нашего тела в их динамическом взаимодействии. Исходящая из этого модель лечения не предполагает подгона тканей под определенную правильную форму, но создает все новые возможности для движения и перемещения.

Вслед за этим динамическим анализом Майерс обсуждает, опять-таки на основе ряда четких иллюстраций, каким образом следует применять эти схемы для оценки отдельных линий силы и движения, которые можно наблюдать у всех пациентов. Повторим, что новым является не само это считывание информации с тела, но то глубокое понимание внутренних взаимосвязей, основанное на схемах сетей, которое в значительной мере улучшает

наше трехмерное представление человека как структуры, а также открывает новые пути и подходы для работы с такими проблемами. В самом деле, если вы последуете руководствам по пальпации, приведенным вместе с описаниями поездов, и примите логику Майерса относительно того, как систематически применять эти данные при работе с механическими нарушениями, то обнаружите широкий спектр новых идей и инструментов, которые помогут вам лучше понять тело человека и повысить эффективность своей работы.

Во многом эта книга потребует усилий и от читателя, но не потому, что предлагаемые мысли сложные, а потому, что большинство из них новые; не потому что отдельные подробности могут запутать вас, а потому что они многогранны в своей понятности; не потому что автор выплескивает на нас слишком много информации, а потому что он требует от нас отдачи и увлеченности, если мы хотим следить за аргументами его быстрого ума и разделять его представление. Короче говоря, эта книга достойно вознаградит того, кто тщательно изучит ее.

Предисловие Leon Chaitow

Время от времени наше сознание на мгновение потрясает восторг перед подлинным чудом тела человека и его механизмов. А если мы не теряем энтузиазма и продолжаем видеть старые идеи в новом свете, такие «моменты истины», скорее всего, происходят со всеми нами. Мой собственный список таких открытий включает в себя: осознание всей правдивости постулата о том, что «тело само себя лечит», а наша главная роль состоит в том, чтобы устранить препятствия, стоящие на пути этого процесса;¹ ощущение невероятного облегчения во время прохождения курса остеопатической терапии черепа, лечение по Рейки и миофасциальный рилизинг в шесть рук, - который помог мне перенаправить мою систему ценностей в той же степени, что и мое тело; получение информации об исследовании (на тот момент) только что открытой связи между малой задней прямой мышцей головы и твердой оболочкой головного мозга, а также и о последствиях, связанных с нарушениями этой связи, в отношении равновесия, проприоцепции и восприятия боли; прозрение о том, как невероятно важны для нашего здоровья в целом, в большой степени для мышечно-скелетного комплекса, такие нарушения моделей дыхания как гипервентиляция; глубина идей, ярким примером которых может быть методология⁴ Feldenkrais®, о том, как правильно и с минимальным усилием пользоваться собственным телом, и, среди последних моих открытий, элегантность и практичность концепций фасциальной связи, которые были подробно рассмотрены Томом Майерсом в публикациях и выступлениях, посвященных анатомическим поездкам, во всей их эстетической простоте и практической многогранности.⁵

Можно утверждать, что по большей части мышечно-скелетные боли и нарушения являются следствием неверной адаптации, то есть компенсаторные механизмы саморегуляции истощают свои резервы, и начинается декомпенсация.⁶ Одна из терапевтических моделей предполагает, что в идеале мануальный терапевт или терапевт движения должен стремиться помочь пациенту восстановить оптимальную функциональность его организма, одновременно повысить эффективность его адаптивных способностей.⁷

Для достижения этой цели - восстановить эффективность гомеостатической функции и подтолкнуть механизмы саморегуляции к нормальной работе - требуется, чтобы врач мог выбрать наименее

инвазивный род терапевтического вмешательства, который станет катализатором для самовосстановления организма пациента. Чтобы сделать такой выбор, необходимо понимать те способы, при помощи которых различные системы организма сообщаются как индивидуально, так и совместно друг с другом, а также и то, какие биомеханические, биохимические или психосоциальные влияния ускоряют или замедляют их эффективную совместную работу.

Представьте себе пациента с болями в шее и структурах плеча, но не получавшего никаких травм. Осанка может характеризоваться выведением головы вперед, выведением плеч вперед, зажатостью в области грудной клетки, изменениями контуров позвоночника, отклонением таза кзади, укороченностью подколенных сухожилий и склонностью к разгибанию коленей. Разбирающийся в биомеханике терапевт безошибочно определил бы укороченные, напряженные, мышцы, ослабленные ткани, сплошь пронизанные сосудами, ткани с измененными моделями иннервации мышц и их совместной функции. У такого пациента, по всей вероятности, мы сможем наблюдать верхнее грудное дыхание, которое приводит к изменению соотношения углекислого газа и кислорода в составе крови, что, в свою очередь, ведет к алкализации крови. Такое изменение химического состава крови приведет к повышенной болевой чувствительности, чувству тревоги, чрезмерной работе вспомогательных дыхательных мышц (верхняя трапециевидная, лестничные и т.д.) и напряженности всей гладкой мускулатуры, окружающей кровеносные сосуды, что, вместе с пониженным выделением кислорода молекулами гемоглобина, вызовет усталость головного мозга и мышц. Чувство обеспокоенности и тревоги является практически автоматическим результатом повышенного содержания алкалонов в крови, и оно приводит к закреплению неправильной схемы дыхания.³ В ряде случаев описанная осанка с признаками сутулости может сама по себе быть следствием обеспокоенности или депрессии и давать дополнительную нагрузку на организм, и так несущий на себе бремя психологических проблем.

Необходимо ли терапевтическое вмешательство со стороны структуры (укороченные мышцы и суставы, ребра и т.д.), с функциональной точки зрения (осанка, схема дыхания и т.д.), в биохимическом аспекте (медикаментозное лечение, диета) или в отношении ментально-эмоционального состо-

яния пациента (психотерапевтическая консультация и т.п.)? Подойдет ли один или все методы лечения? Выбор наилучшего и наименее сложного в исполнении лечения будет зависеть от конкретного пациента, а также от квалификации того специалиста, к которому обратился этот пациент.

Знание фасциальных соединений, представленных здесь Майерсом, добавляет нам еще один уровень понимания. Например, в Главе 8 описывается, каким образом можно проследить функциональные модели и связи, которые глубоко влияют на осанку и дыхание; так, например, можно заметить, что миофасциальный дисбаланс нижнего отдела ноги передает такие силы, которые могут воздействовать на функцию ребер и механику позвоночника. В самом деле, другие отдаленные фасциальные соединения можно связать с нарушениями осанки и функции, применяя схемы и соединения из Глав 4 и 9 книги Майерса, и, вероятно, обнаружить другие пути лечения, идущие от удаленных структур. Не имея представления о миофасциальных соединениях и мостах, можно не заметить и факторов, закрепляющих ту или иную модель, что понизит успешность реабилитации или же вообще сорвет процесс лечения.

Как часто происходит с новыми идеями, они могут до некоторой степени синхронно рождаться в голове у разных клиницистов и исследователей, делающих открытия в одной области знаний. В то время как Майерс предложил нам глобальную концепцию, основанную на множестве практических примеров, другие специалисты создали функциональные модели, которые отвечают их восприятию. Например, описания мышечно-связочных петель уже использовались ранее для объяснения не до конца понятных аспектов того бесчисленного множества процессов, задействованных в цикле ходьбы. В то время как правая нога выносится вперед, правая подвздошная кость поворачивается назад по отношению к крестцу, в крестцово-бугорной и межкостной связках нарастает напряжение, с которыми они захватывают крестцово-подвздошный сустав, готовясь к тому моменту, когда пятка коснется земли. Прямо перед этим активизируются ипси-латеральные подколенные сухожилия, стягивая крестцово-бугорную связку для дальнейшей стабилизации сустава.

Vleeming, Snijders, Stoeckart & Mens⁸ показали, что в тот момент, когда пятка приближается к земле, малоберцовая кость уходит несколько вниз, повышая (посредством двуглавой мышцы бедра) напряжение на крестцово-бугорную связку, а одновременно с этим передняя большеберцовая мышца (которая прикрепляется к первой плюсневой кости) сокращается, чтобы согнуть стопу в тыльную сторону и подготовить ее к тому, что пятка вот-вот коснется земли. Конечно, передняя большеберцовая мышца связывается, через фасцию, под стопой с длинной малоберцовой мышцей, завершая форми-

рование этой элегантной петли - механизма, одновременно охватывающего крестцово-подвздошный сустав и задействующего всю нижнюю часть ноги в этом процессе, что и описано Майерсом в Главе 6.

Кроме того, эта вертикальная миофасциальная петля, состоящая из двуглавой мышцы бедра, передней большеберцовой и длинной малоберцовой мышц играет роль своего рода аккумулятора, откуда будет черпаться энергия для следующей части цикла ходьбы. В ходе нее тело опирается на одну ногу; двуглавая мышца бедра активно расслабляется вместе с уменьшением замыкающей линии крестцово-подвздошного сустава и поворотом вперед ипси-латеральной подвздошной кости.

Как только правая пятка касается земли, левая рука уходит вперед, а большая ягодичная мышца начинает сокращать и стабилизировать крестцово-подвздошный сустав. Происходит одновременное включение этой ягодичной мышцы и контрлатеральной широчайшей мышцы спины (через пояснично-грудную фасцию), чтобы противодействовать повороту торса относительно таза по задней функциональной линии, описанной в Главе 8. Таким образом, через все тело пролегает косая миофасциальная петля, становящаяся аккумулятором энергии для следующей фазы цикла ходьбы.

Vleeming, Snijders, Stoeckart & Mens⁸ описывают дальнейшее течение событий как передачу части ягодичного напряжения в нижнюю часть ноги через подвздошно-большеберцовый тракт. «Более того, напряжения подвздошно-большеберцового тракта можно добиться, расправив широкую латеральную мышцу в момент ее сокращения... в то время, когда тело имеет лишь одну опору, эта мышца-разгибатель активно противодействует сгибанию колена». Это защищает колено от действующих на разрыв сил.

С окончанием фазы одной опоры и переходом к опоре на обе ноги уменьшается нагрузка на крестцово-подвздошные суставы, и большая ягодичная мышца снижает свою активность. С началом следующего шага нога выталкивается вперед, и снова начинается нутация на крестцово-подвздошном суставе.

Как вы поняли, в ходе цикла ходьбы происходит постоянная смена усилия и поддержки миофасции и связок, формирующих опорные подвесы для суставов (крестцово-подвздошные, коленные), а также и запасы энергии. Весь этот сложный комплекс действий может стать плацдармом многочисленных нарушений в случае, если вдруг один из миофасциальных компонентов станет действовать медленно, окажется укороченным или зажатым.⁹

Lee¹⁰ дает нам возможность составить представление о потенциальных опасностях: «С клинической точки зрения большая ягодичная мышца замедляет свою работу всякий раз, когда раздражается крестцово-подвздошный сустав или при дисфункции. Последствия этого для ходьбы могут быть ка-

тастрофическими, если большая ягодичная мышца ослаблена. Длина шага укорачивается, а подколенные сухожилия чрезмерно используются, чтобы компенсировать бездействие или малую активность бедра. Расположение подколенных сухожилий не позволяет им выполнять функцию замыкающей

I. Введение: укладываем железнодорожное полотно

Гипотеза

Основа этой книги проста: какие бы еще задачи ни выполняла каждая отдельная мышца, она функционально интегрирована и работает внутри фасциальной паутины. Эти пласты и линии следуют за переплетениями соединительных тканей человеческого тела, формируя четкие «меридианы» миофасции (Рис. Введ. 1). Любое натяжение, напряжение, фиксация, компенсация, а также большинство двигательных актов можно распределить по этим линиям.

Стоит только признать существование особого рисунка этих миофасциальных меридианов и понять связь между ними, и их можно с легкостью применять для оценки состояния пациента и его лечения в разнообразных терапевтических и образовательных методиках. Эту концепцию можно представить по-разному, но в этой книге, носящей вводный характер, мы попытаемся говорить на языке высоко образованных терапевтов, тем не менее, стараясь быть понятными и спортсменам, и пациентам, и студентам. Дальнейшая работа призвана расширить нашу концепцию в плане ее детализации и применения.

С эстетической точки зрения понимание схемы анатомических поездов даст возможность еще тоньше почувствовать трехмерность скелетно-мышечной анатомии и должным образом оценить модели компенсации и перераспределения напряжения в организме в целом. С клинической же точки зрения это приведет нас к получению четкого представления о том, как болезненные явления в одной части тела могут быть связаны с абсолютно не беспокоящей зоной, расположенной далеко от проблемной области, и позволит применить это понимание на практике.

Философия

Душа лечения в большей степени заключается в нашей способности слушать и воспринимать, чем во владении техникой. Такова, по крайней мере, идея, лежащая в основании этой книги.

Мы не ставим задачу рекламировать преимущества одной методики по сравнению с другой и, даже, раскрывать механизмы того, как работает любая методика. Происходят ли миофасциальные изменения вследствие простого мышечного расслабления, расслабления триггерной точки, изменение в химическом балансе базового вещества, удлинение коллагеновых волокон, переустановки мышечных веретен или сухожильных органов Гольджи, перенос энергии или изменение отношения – все это не имеет никакого значения по отношению к миофасциальным меридианам. Схему анатомических поездов можно использовать для того, чтобы уяснить целостный рисунок структурных взаимоотношений в организме вашего пациента, и затем применять любые находящиеся в вашем распоряжении методики изменения рисунка.

В настоящий момент, в дополнение к традиционным областям, таким как физиотерапия, физиатрия и ортопедия, существует большой круг остеопатических, хиропрактических и энергетических методик, а также психотерапевтических вмешательств, основанных на соматике. Кажется, каждый день появляются все новые и новые названия, хотя, на самом деле, действительно нового под солнцем мануальных манипуляций появляется очень мало. Мы уже поняли, что любого рода новые взгляды на любые подходы могут стать эффективными, в независимости от того, какое нам предлагают объяснение этой эффективности.

Сейчас требуется, скорее, не новая методика, а новые теоретические основы, которые приведут к формированию новых стратегий лечения, но найти новые полезные основы гораздо сложнее, чем кажущиеся новыми методики. Таким образом, все значительные прорывы в этой области совершаются сменой точки зрения, сменой линзы, через которую рассматривается организм. «Анатомические поезда» – одна из таких линз – как раз и представляет собой способ глобально посмотреть на мышечно-скелетные рисунки, который и ведет к созданию новых стратегий изучения и лечения.

Последнее столетие большая часть манипуляций с человеческим телом основывалась, как и почти все наше мышление, по крайней мере, последних пяти столетий, на линзе механистического и редукционистского характера – как линза микроскопа (Рис. Введ. 2). Мы продолжаем исследование организма, разбивая его на все более и более мелкие части, чтобы детально разобраться в роли каждой из них. Этот механистический подход, предложенный Аристотелем и видевший свои ярчайшие примеры в лице Исаака Ньютона и Рене Декарта, в области физической медицины привел к тому, что были написаны тома книг о гониометрических углах и векторах силы, основанных на соединении точек места прикрепления мышцы с местом ее начала (Рис. Введ. 3). И мы благодарны многим исследователям за блестящий анализ и последующую работу, посвященные отдельным мышцам, суставам и особым повреждениям.^{1 5}

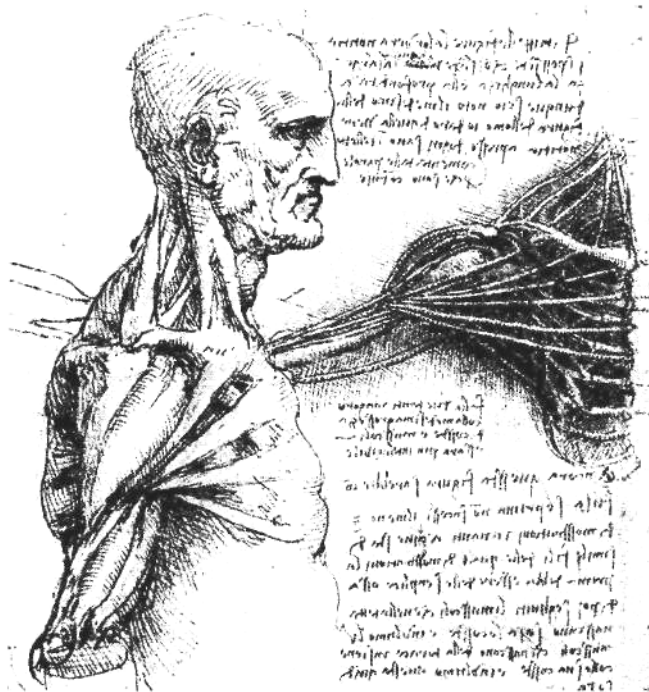


Рис. Введ. 2. Последний да Винчи не был подвержен влиянию всепроницающего рассудка механистической точки зрения на союз мышления и движения и нарисовал нечто удивительным образом похожее на механистические поезда в своих анатомических тетрадах

В начале двадцатого века физика, благодаря Эйнштейну и другим ученым, шагнула во вселенную относительности. В язык взаимоотношений, скорее, чем линейной причинно-следственной связи; Юнг, в свою очередь, применил этот подход к психологии, а многие другие – ко многим другим областям. Однако целый век ушел на то, чтобы эта точка зрения достигла физической медицины. Данная книга – лишь скромный шаг в этом направлении, направлении мышления о целостных системах в применении к анализу осанки и движения.

Что же мы можем узнать, глядя на синергетические отношения, которые собирают нас в единое целое, а не разделяют на все более мелкие части?

Не очень-то полезно просто утверждать, что «все взаимосвязано», и не добавив ничего больше – врач остается в туманном, даже пустынном мире, где ничто не руководит им, кроме чистой «интуиции». Специальная теория относительности Эйнштейна не отвергает законы механики Ньютона; скорее, она включает их в себя как частную систему. Аналогичным образом теория миофасциальных меридианов не снижает ценность множества методик и аналитических работ, основанных на изучении отдельных мышц, а просто включает их в контекст системы как целого. Эта схема является дополнением, а не замещением существующему знанию о мышцах. Другими словами, ременная мышца головы по-прежнему вращает голову и продлевает шею, но также, как мы увидим далее, является частью спиральной и латеральной миофасциальных цепей.

Теория миофасциальных меридианов представляет собой признание рисунка, присущего скелетно-мышечной системе как единому, – гиньшь уддйиь чторубы эуби одной системы в бесчисленном множестве ритмичных и гармоничных рисунков, которые играют свою роль в жизни нашего тела. Будучи таковой, она является лишь малой частью нашего пересмотра представлений о себе не как о «мягких машинах» Декарта, но как об интегрированных информационных системах – в нелинейной динамике математики называют такие системы самоорганизующимися, или адаптивными.^{6 9}

Возможно, попытки разрабатывать нашу концептуальную платформу в русле относительности покажутся сначала запутанными, а то и еретическими, по сравнению со строгими формулировками «если ..., то...» сторонников механистического взгляда. Однако в конечном итоге этот новый взгляд ведет к созданию успешной интегрированной терапевтической стратегии, которая не только включает в себя механику, но также и переступают ее грань, сообщая полезные сведения о поведении системы, которое в целом невозможно предсказать по поведению отдельных частей.

Если вы бьете по мячу, то, наверное, наиболее интересно будет проанализировать результат удара в терминах механических законов силы и движения. Инерция, гравитация и трение – вот достаточные компоненты для определения реакции мяча на удар и конечной точки его приземления. Но если вы ударите крупную собаку, то такой механический анализ векторов силы и результ-

рующих сил, скорее всего, не окажется уместным для определения реакции собаки. Сходным образом и механический анализ мышц представляет неполную картину человеческого движения.

Анатомические поезда и миофасциальные меридианы: Что в имени тебе моем?

«Анатомические поезда» – это описательный термин для обозначения целой схемы. А также и способ получить удовольствие от метафорического наименования целого комплекса цепочек и связей, составляющего довольно сложный предмет нашего изучения. Во всем нашем тексте мы используем образы рельсов, станций, стрелок и т.п. Отдельный анатомический поезд или путь является эквивалентом термина «миофасциальный меридиан».

Словом «миофасция», в частности, обозначают неразрывно связанную структуру, состоящую из мышечной ткани («мио») и сопровождающую ее паутину соединительной ткани («фасция»), – это станет темой более детального обсуждения в Главе 1 (Рис. Введ. 4).

Мануальная терапия миофасции получила широкое распространение в среде терапевтов, занимающихся массажем, остеопатов и физиотерапевтов благодаря ряду современных исследований. Они, включают в себя работы моего главного учителя Д-ра Иды Рольф, ее британского коллеги Д-ра Леона Чейту, активно пропагандировавшего эти идеи, а также ряда других исследователей, многие из которых в разной мере претендуют на оригинальность, но, на самом деле, являются звеньями цепочки мануальных целителей, которая восходит к Асклепию (лат.: Эскулап), а от Древней Греции – к сумраку первобытных времен (Рис. Введ. 5).^{12, 13}

Рис. Введ. 4. Миофасция (увелич.): «сладкая вата» - это эндомизальные коллагеновые волокна, обволакивающие и проникающие в плотные (и разделенные) мышечные волокна. (Воспроизведено с любезного разрешения Рональда Томпсона.) (См. цветную версию на Рис. 1.1А на с. 12.)

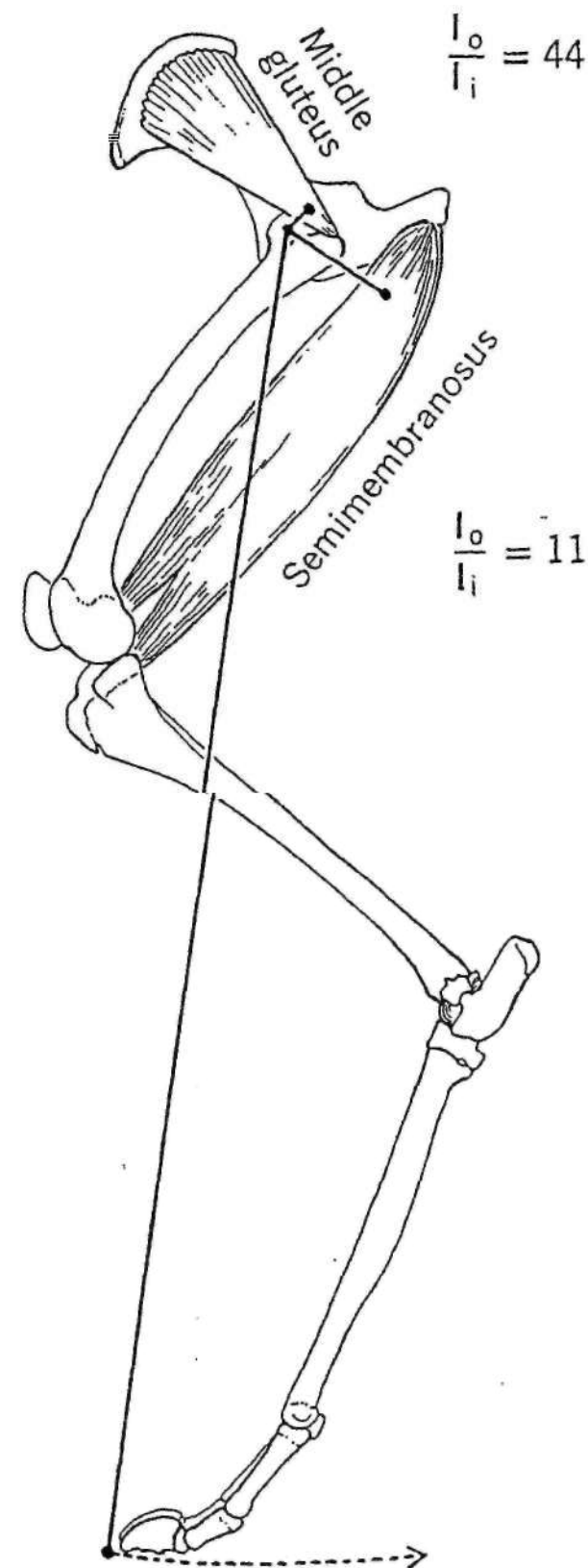
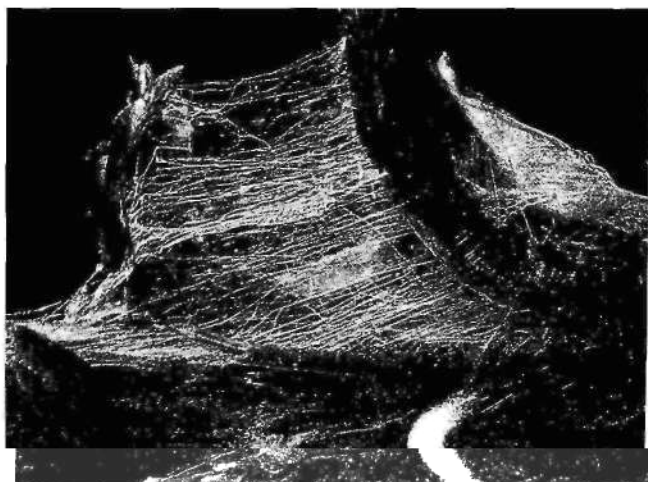


Рис. Введ. 3. Концепция механики в применении к анатомии животных и человека предоставила нам много информации о действии отдельных мышц в терминах рычагов, углов и сил. Но дает ли этот подход какие-либо глубинные понимания пути, ладя? (Воспроизведено с любезного разрешения из Hildebrand 1974.)



Рис. Введ. 5. Д-р Ида Рольф (1896 – 1979), родоначальник теории Структурной интеграции в русле миофасциальной манипуляции (Воспроизведено с любезного разрешения Института Рольф.)

В то время как термин «миофасциальный» постоянно укреплялся в научном обиходе на протяжении нескольких последних десятилетий, становясь заменой слову «мышца» в книгах, умах и названиях торговых марок, он по-прежнему многими понимается неверно. В работе многих «миофасциальных» терапевтов преподаваемые методики, на самом деле, основываются на отдельных мышцах (или миофасциальных комплексах, если быть точными), и им не удается специально работать с коммуникационной природой миофасции, пролегающей по протяженным линиям и широким

плоскостям нашего тела.^{14, 15} Теория Анатомических поездов, как мы уже отмечали, не замещает такие методики, но просто добавляет к нашим визуальным, пальпационным и двигательным соображениям измерение связности при оценке состояния и лечении пациента (Рис. Введ. 6). Она удовлетворяет существующую на сегодняшний день необходимость глобально взглянуть на структуру и движение человеческого тела.

В любом случае, слово «миофасциальный» является терминологическим нововведением, цель которого (поскольку ее никогда не представлялось возможным достичь) – лишь объединить под любым именем мышечную ткань в любом данном месте и моменте времени, не затрагивая и не воздействуя на соединительные или фасциальные ткани. Даже такое включение оказывается неполным, поскольку практически любое наше вмешательство обязательно затрагивает нервную, сосудистую и эпителиальную ткани. И, тем не менее, описываемый в этой книге подход по преимуществу оставляет без внимания воздействие на эти другие ткани для того, чтобы сосредоточиться на одном аспекте рисунков устройства – дизайна, если хотите – «волоконного тела» в прямостоячем теле взрослого человека. Это волоконное тело состоит из целой коллагеновой сети, которая включает в себя все ткани, окружающие и прикрепляющиеся к внутренним органам, а также коллаген в составе костей, хрящей и любых других местах. Конкретно «миофасция» сужает наш обзор до мышечных волокон, заключенных в соединенные с ними фасции, другими словами, миофасции (см. Рис. Введ. 4). Для того, чтобы упростить и подчеркнуть основной принцип

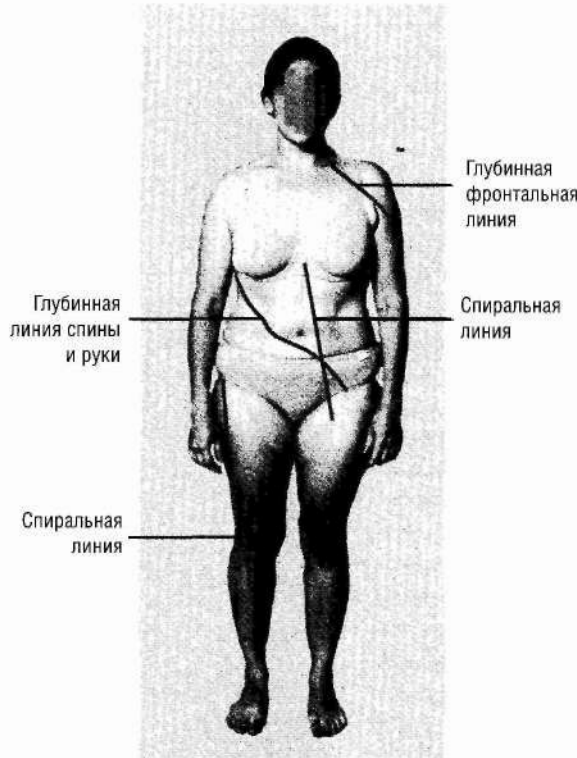
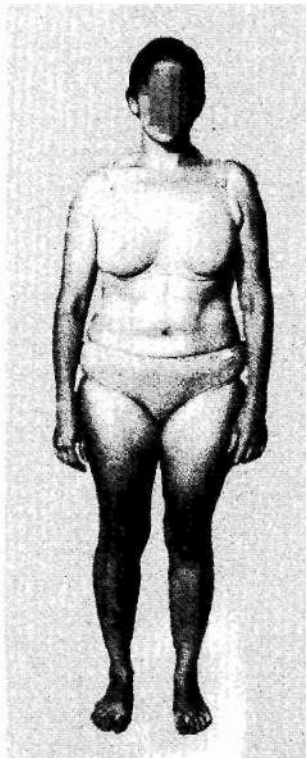
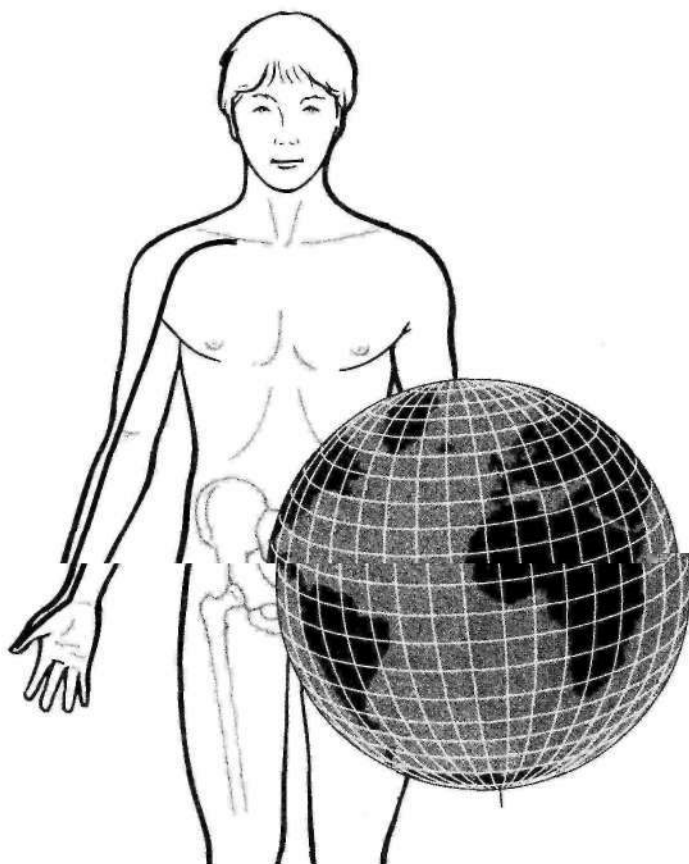


Рис. Введ. 6. Укороченность или смещение миофасциальных меридианов можно наблюдать, когда человек стоит или двигается. Такого рода оценка состояния дает возможность определить глобально обоснованные стратегии лечения (Объяснение этих линий – в Главе 10.)

Рис. Введ. 7. Хотя миофасциальные меридианы и могут иметь некоторые наложения на Восточные меридианные линии, это два разных явления. Представьте себе наши меридианы как «географическую» карту миофасциальной системы. Ср. показанный здесь Легочный Меридиан с Рис. Введ. 1 и Рис. 7.1.



этой книги – целостную природу фасциальной паутины – эта ткань с настоящего момента будет называться словом в форме единственного числа – миофасция.

Термин «миофасциальное единство» описывает связи между двумя прилегающими и соположенными структурами внутри структурных переплетений. «Миофасциальный меридиан» – это взаимосвязанные цепочки таких соединенных друг с другом комплексов сухожилий и мышц. Другими словами, миофасциальное единство представляет собой локальную часть миофасциального меридиана.

Слово «меридиан» обычно употребляется в контексте линий энергетической передачи в области акупунктуры.^{16 - 18} Давайте не будем путать: линии миофасциальных меридианов являются не меридианами акупунктуры, а линиями натяжения, основанными на традиционной западной анатомии, линиями, которые переносят напряжение и движение по скелету посредством миофасции организма. Они, возможно, и накладываются на некоторые меридианы акупунктуры, но эти два типа линий не являются одним и тем же. Употребление термина «меридианы», по мнению автора, в гораздо большей степени связано с меридианами долготы и параллелями широты, опоясывающими Землю (Рис. Введ. 7). Таким же образом наши меридианы опоясывают тело, определяя его географию и геометрию на уровне миофасции.

В этой книге рассматривается, каким образом эти линии натяжения воздействуют на структуру и функционирование организма, о котором идет речь. В то вре-

мя, как можно выделить множество линий натяжения, а отдельные пациенты из-за травм или особой осанки могут иметь уникально видоизмененные линии напряжения и соединения, в настоящем издании мы выделяем одиннадцать миофасциальных единств, как правило, задействованных в формировании контуров нашего тела. Мы также описываем «правила» построения миофасциального меридиана с тем, чтобы заинтересованный и подготовленный читатель смог выделить и другие линии, столь же или более полезные в определенных случаях. Мы вполне уверены в том, что на основе линий, которые мы здесь описываем, можно в полной мере усвоить наш терапевтический подход, притом, что мы открыты новым идеям, которые появятся благодаря дальнейшим исследованиям и более глубокому изучению вопроса.

После рассмотрения в Главе 1 структуры и движения человеческого тела с точки зрения целостной фасциальной сети, в Главе 2 описываются эти правила и охват концепции анатомических поездов. Главы 3 – 9 представляют вниманию читателя линии миофасциальных меридианов, а также рассматриваются некоторые выводы о движении в рамках каждой линии, которые могут оказаться полезными терапевту. Пожалуйста, обратите внимание на то, что в Главе 3 «Поверхностная линия спины» весь материал представлен исчерпывающе детальным образом, чтобы максимально пояснить концепцию анатомических поездов. Последующие главы, посвященные другим миофасциальным меридианам, используют терминологию

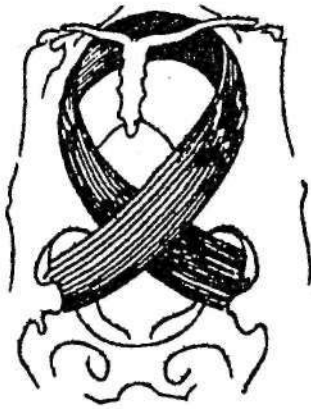


Рис. Введ. 8. Хотя изначально статья Дарта не содержала никаких иллюстраций, этот рисунок Манака иллюстрирует как раз ту схему, которую описывал Дарт. (Воспроизведено с любезного разрешения из Manaka et al 1995.)

ческий арсенал, разработанный в Главе 3, и написаны по ее образцу. Поэтому, в независимости от вашей конкретной заинтересованности в той или иной линии, мы рекомендуем вам сначала прочесть Главу 3. Остальные части книги посвящены глобальной оценке состояния пациента и терапевтическим соображениям; это может оказаться полезным для практического применения концепции анатомических поездов в независимости от методики лечения.

История

Концепция анатомических поездов возникла в ходе моего преподавания миофасциальной анатомии студентам Рольф Института, а также и разнообразным группам терапевтов «альтернативной» практики США, Великобритании и Европы, включая массажистов, остеопатов, акушеров, танцоров, учителей йоги, физиотерапевтов и спортивных тренеров.

Выйдя за пределы анатомического и остеопатического сообществ, концепция того, что фасция объединяет весь организм в «бесконечную сеть»¹⁹, продолжала неуклонно развиваться. Однако, принимая во внимание такое обобщение, можно с легкостью и полным правом запутаться и не понимать, следует ли решать проблему затекшего плеча, работая над ребрами, бедром ил

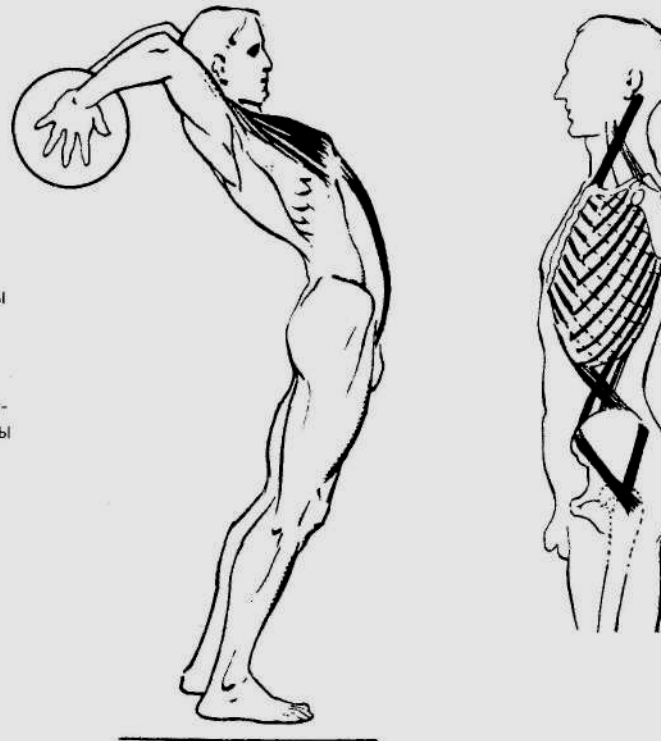
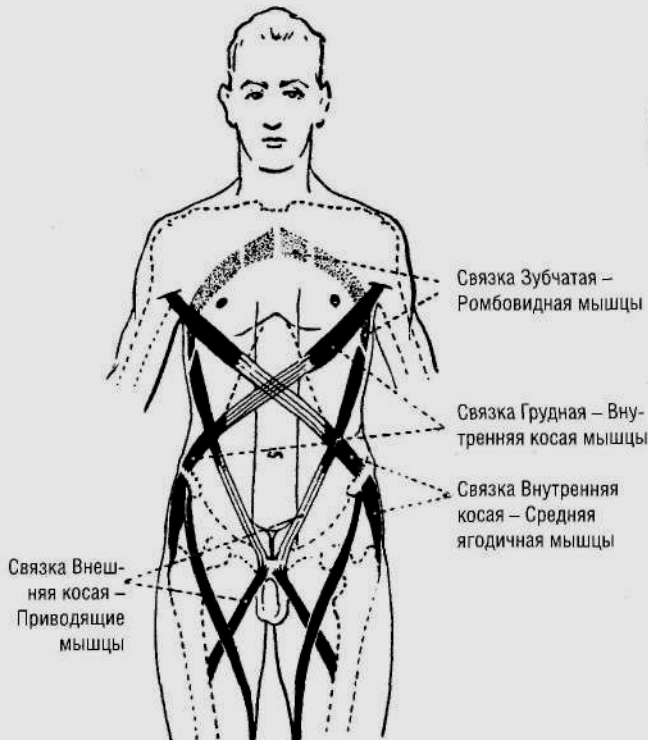
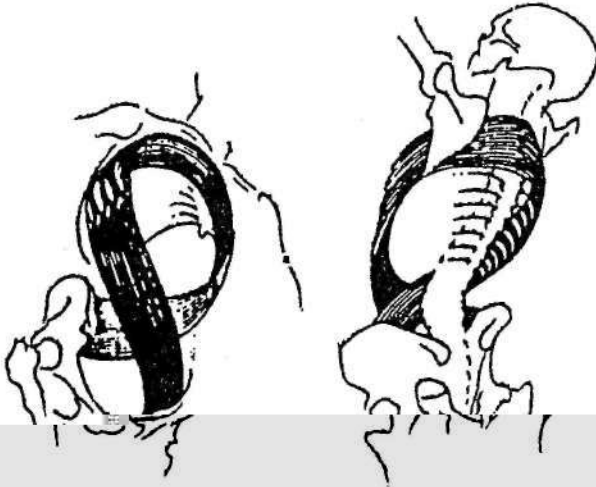


Рис. Введ. 9. В книге, название которой переводится как «Мышечная игра» (она вышла в 1936 году), немецкий анатом Хёпке детально рассматривает некоторые «миофасциальные меридианы». Менее точные, но похожие идеи можно обнаружить и в «Пластической анатомии» Молльера (Mollier 1938). (Воспроизведено с любезного разрешения из Ноерке 1936.)

шей. Следующий вполне логичный вопрос о том, «каким именно образом все эти части тела связаны друг другом?», или «оказываются ли одни части тела более связанными друг с другом, чем другие?», не имеет конкретного ответа. Эта книга только начинает отвечать на такие вопросы, заданные моими студентами.

В 1986 году Д-р Джеймс Ошман,^{20,21} биолог Вудз Хоул, который произвел тщательный обзор литературы в областях, связанных с целительством, передал мне статью южно-африканского антрополога Реймонда Дарта о двойном спиральном взаимоотношении мышц торса.²² Дарт открыл эту концепцию не в ходе исследований равнин, некогда населенных австралопитеками, но в ходе изучения методики Александра.²³ Устройство взаимосвязанных мышц, описанное Дартом, включается в этой книге в единство, названное мною «Спиральная линия», а его статья начала мое полное открытие путешествия, вылившееся в описываемые здесь миофасциальные единства (Рис. Введ. 8). Исследование во время вскрытий, клиническое применение, бесконечные часы преподавательской работы и многочасовое чтение старинных книг уточнили первоначальную идею и привели ее в тот вид, в котором она представлена вам сейчас.

И хотя я не видел, чтобы где-либо еще миофасциальные единства были описаны в полной мере, я был одновременно удручен (осознав, что мои идеи не настолько самобытны) и успокоен (осознав, что все-таки я на верном пути), когда обнаружил уже после более ранних своих публикаций,^{24, 25} что схожая работа была проделана немецкими анатомами в 1930-е годы (Рис. Введ. 9).²⁶ Существует также сходство и с мышечными цепями (*chaines musculaires*) французского остеопата и физиотерапевта Леопольда Бюке,^{27, 28} которому меня недавно представила группа физиотерапевтов из Бельгии. Эти мышечные цепи основываются на функциональных связях – идущих, например, от четырехглавой мышцы бедра к икроножным мышцам и камбаловидной мышце – в то время как анатомические поезда основываются на прямых фасциальных соединениях (Рис. Введ. 10). Последние опубликованные диаграммы немецкого анатома Титтеля, аналогично, базируются, скорее, на функциональных, чем на фасциальных связках (Рис. Введ. 11).²⁹

С вновь укрепленной уверенностью, полученной благодаря таким подтверждениям нашей правоты, я и мои коллеги принялись тестировать и преподавать систему структурной интеграции, в основе которой лежат эти меридианы. Врачи, посещавшие наши занятия, сообщают о том, что им стало значительно легче справляться со сложными структурными проблемами, и показатели успеха лечения выросли. Эта книга создана для того, чтобы сделать нашу концепцию доступной для более широкой читательской аудитории.

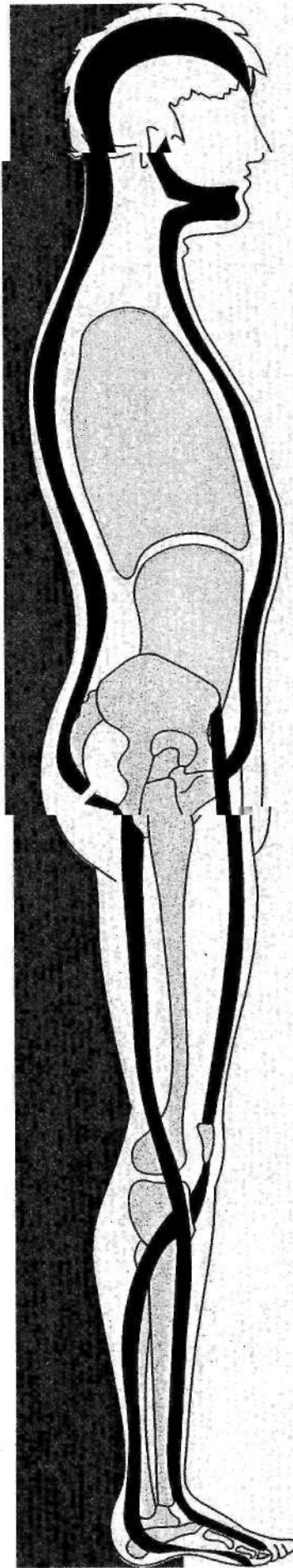
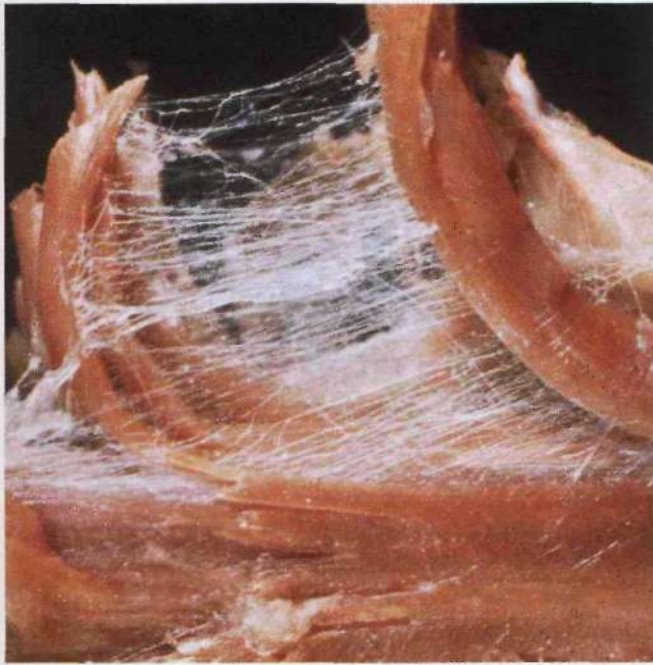
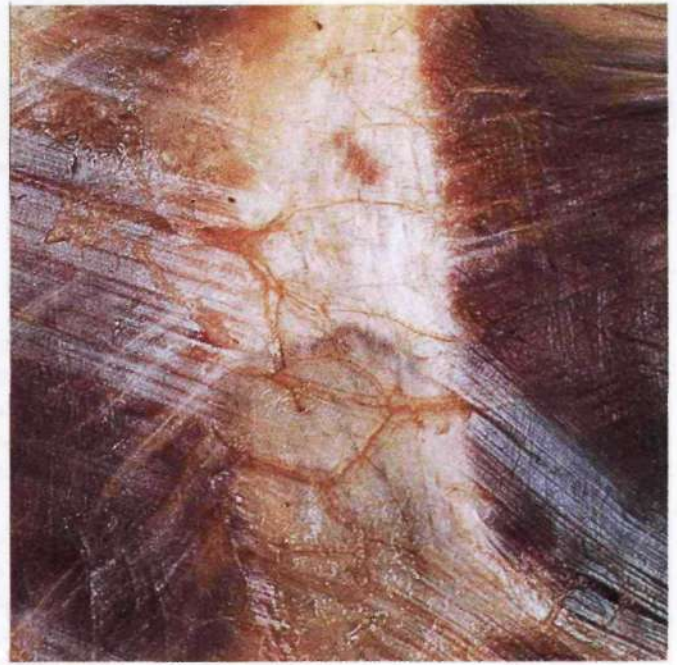
Рис. Введ. 10. Французский физиотерапевт Леопольд Бюке назвал свои мышечные связи «*chaines musculaires*», т.е. мышечными цепями, но его концепция соединений является функциональной, в то время как соединения анатомических поездов фасциальные. Обратите внимание, например, на то, как линии перекрещиваются, переходя с передней поверхности на заднюю, в области колена. (Рисунок воспроизводится с любезного разрешения из Busquet 1992 (см. также chainesmusculaire.com).)



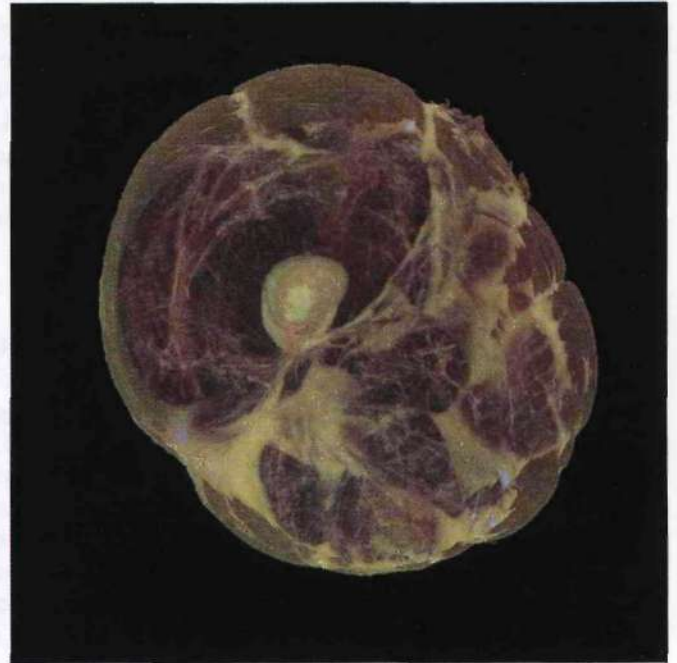
A



B



C



D

Рис. 1.1 – А. Отделенные мышечные волокна в разрезе, окруженные и пронизываемые эндомизиальной фасцией. (Воспроизведено с любезного разрешения из Ronald Thompson.) В. Поверхностная грудная фасция в грудном отделе в разрезе. Обратите внимание на то, что одна перекладина X-образного рисунка поверх грудины более развита, скорее всего, вследствие вида нагрузки. (Воспроизведено с любезного разрешения из Ronald Thompson.) С и D. Фотография разреза бедра, полученная из Проекта «Видимый Человек» Национальной медицинской библиотеки, осуществленного врачом-структуралистом Джеффри Линном. В проекте было использовано программное обеспечение Национального института здравоохранения. Знакомая картинка слева показывает и мышцы и фасцию, но картинка справа дает нам первый шанс представить, как выглядела бы фасциальная система в целом, если бы ее можно было полностью извлечь из тела. Как только этот трудоемкий процесс, как раз сейчас и осуществляемый, будет завершен, у нас в руках окажется новое анатомическое изображение реактивной системы, которая обеспечивает, сопротивляется и распределяет механические силы в нашем организме.

I Введение: укладываем железнодорожное полотно



Рис. Введ. 11. Немецкий анатом Титтель также рисовал удивительно спортивные тела и накладывал на них линии функциональных мышечных соединений. Опять-таки существует различие между этими функциональными мышечными соединениями, которые специфичны для каждого вида движения, и поэтому обладают только кратким индивидуальным значением, и фасциальными соединениями в «полотне» анатомических повязок, неизменным и обобщенными. (Воспроизведено с любезного разрешения из Urban and Fischer.)

1. Мир согласно фасции

Притом что каждый из нас и знает что-то о костях и мышцах, понимание происхождения и расположения фасциальной сети, которая их объединяет, далеко не так широко распространено (Рис. 1.1). И хотя это положение быстро меняется благодаря расширяющим горизонты нашего знания исследованиям, подавляющее большинство простых людей и даже большинство терапевтов по-прежнему основывают свои представления о структуре нашего тела и его движении на очень ограниченной мысли, что мышцы прикрепляются к костям. Вот как пишет об этом Шульц и Вайтис:

Мышечно-костная концепция, описанная в традиционной анатомии, представляет собой исключительно механическую модель движения. Она разделяет двигательный акт на отдельные и четкие функции и не может показать картину бесшовного взаимодействия, которое имеет место в теле человека. Когда одна часть тела приходит в движение, все тело реагирует на это. С функциональной точки зрения единственной тканью, которая способна обеспечивать такую ответную реакцию, является соединительная ткань.¹

В этой главе мы «укладываем железнодорожное полотно» для анатомических поездов, приходя к комплексному пониманию того, что такое фасция или соединительная ткань и как она взаимодействует с другими системами нашего организма.

Пожалуйста, обратите внимание на то, что в этой главе представлена одна из точек зрения, некий набор аргументов в поддержку концепции анатомических «поездов», и это ни в коей мере не исчерпывает всех данных о роли и значении фасции. Здесь мы посвятим особое внимание геометрии и пространственному устройству и почти ничего не скажем о химии. Мы заинтересованы в описании нормально функционирующей фасции и ее роли в поддержке осанки и движения и при этом вовсе обходим стороной патологические явления. В ссылках приведены другие замечательные работы разнообразной тематики, которые могут быть интересны читателю. (Те, кто в большей степени интересуются клиническим аспектом, возможно, захотят пропустить эти закуски и перейти к основному блюду, которое начинается с Главы 3.)

«Священны узы, соединяющие нас»: фасция объединяет наши клетки

Жизнь на нашей планете выстраивается вокруг одной базовой единицы – клетки. И хотя мы с легкостью можем представить себе крупные катышки недифференцированной, но при этом высоко организованной протоплазмы, они не существуют нигде, кроме каких-то туманных начал древа жизни или воображения кинорежиссеров. Примерно половину четырех миллиардов лет существования жизни на Земле все организмы были одноклеточными – сначала в виде простых клеток-прокариотов, которые затем, по-видимому, объединились по принципу симбиоза и произвели на свет клетку-эукариот.² Все так называемые «высшие» животные – включая человека, который и является темой этой книги, – представляют собой организованные комплексы этих крохотных каплевидных единиц, обладающих общей биохимией, обеспеченной текучим жидким веществом, окруженных постоянно изменяющимися мембранами и управляемых стабильными самокопирующимися белками ядра. В нашем случае порядка шести триллионов этих крохотных вибрирующих клеток каким-то образом совместно работают и формируют нас с вами. И мы узнаем эти клеточные комплексы, даже если не видим их несколько лет или видим с большого расстояния, замечая их особую манеру движения. Что же удерживает постоянную физиологическую форму этого постоянно меняющегося клеточного супа?

Также как и в человеческом обществе, в многоклеточном организме клетки обладают и собственной автономией, и способностью к социальному взаимодействию. В наших собственных тканях мы можем выделить четыре основных класса клеток: клетки нервной, мышечной, эпителиальной и соединительной тканей (каждый из типов подразделяется на многочисленные подтипы) (Рис. 1.2). Мы могли бы слегка упростить положение дел, сказав, что в каждом типе клеток на первый план вышла одна из функций, выполняемых, в общем, всеми типами клеток (а в особенности оплодотворенной яйцеклеткой и стволовыми клетками). Например, мембраны всех клеток обладают проводимостью, но совершенства в этом добились клетки нервной системы (к слову, потеряв из-за этого способность как следует сокращаться и делиться). Во всех клетках содержится некоторое количество миозина и актина, что обеспечивает их способность сокращаться, но самыми крупными мастерами сокращения стали клетки мышечной ткани. Эпителиальные клетки тоже сокращаются, но очень слабо, специализируясь при этом в выработке таких химических продуктов, как гормоны, ферменты и прочие информационные молекулы. Клетки соединительной ткани не мастера в сокращении, чуть лучше выполняют проводящую функцию, но они вырабатывают в межклеточное пространство удивительно богатый набор ферментов, которые участвуют в работе костной и хрящевой тканей, а также связок и сухожилий. Другими словами, именно эти клетки формируют окружение для всех прочих клеток, производя прочное пластичное «вещество», которое фиксирует наше тело и создает общую и проницаемую среду для всех наших клеток – Варела³ называет это «экзосимбиозом», – а также придает нам форму и позволяет выполнять направленное движение. (Скажем между делом, что нельзя употреблять слово «среда» в нашем рассуждении, не процитировав мастера в обращении с этим понятием Маршалла МакЛахлана: «Среда не является пассивным окружением, оболочкой, но, скорее, представляет собой невидимые нам активные процессы. И довольно сложно уловить правила, внутреннюю структуру и общую иерархию этой среды». Этим также можно воспользоваться, чтобы объяснить, почему клеточное окружение межклеточной матрицы остается, по сути, «не увиденным» на протяжении нескольких веков исследовательской работы.)

Вот что написано в «Анатомии Грея»⁴:

Соединительные ткани играют ряд важных ролей в

Заниматься защитной функцией соединительных клеток мы предоставим иммунологам, а сами, далее в этой главе, затронем трофическую и морфогенетическую роль соединительных тканей, когда будем говорить об эмбриологии и структурах сбалансированного сжатия-натяжения («тенсегрити»)⁵⁻⁷. А прямо сейчас обратимся к роли механической поддержки, которую ферменты соединительных тканей играют в нашем организме в целом и в нашей опорно-двигательной системе в частности.

Клетки соединительной ткани вырабатывают в межклеточное пространство широкий спектр структурно-активных веществ, включая коллагеновые, эластиновые и ретикулиновые волокна, а также клееподобные межволоконные белки, чаще именуемые «базовое вещество» (Рис. 1.3). Грей называет этот белковый комплекс межклеточной матрицей:

Термин «межклеточная матрица» (МКМ) применяется по отношению ко всему внеклеточному веществу в составе соединительной ткани. В сущности, эта матрица состоит из нерастворимых белковых волокон и растворимых соединений, состоящих из углеводных полимеров, соединенных с белковыми молекулами (т.е. это протеогликаны), которые связывают воду. С механической точки зрения, МКМ развилась с целью распределять двигательные и гравитационные нагрузки и в то же время сохранять форму различных компонентов нашего тела. Она также создает физико-химическое окружение заключенных в нее клеток, формируя границы, к которым они могут прикрепляться и по которым они могут передвигаться, и сохраняет при этом пористую, гидратную и ионную среду, легко проницаемую для метаболитов и питательных веществ.⁸

Это утверждение очень насыщено, может быть, даже чересчур; вся оставшаяся часть этой главы будет посвящена разъяснению и дополнению этих нескольких предложений.

В общем и целом, клетки соединительной ткани и их ферменты функционируют единым фронтом во всем организме, становясь своего рода «органом формы».⁹ Наша наука потратила гораздо больше времени на изучение молекулярных взаимодействий, составляющих наши функции, чем на изучение того, каким образом мы обретаем форму. Считается, что наша форма адекватно описывается анатомией, но наше представление о форме частично является следствием того, какие инструменты были в

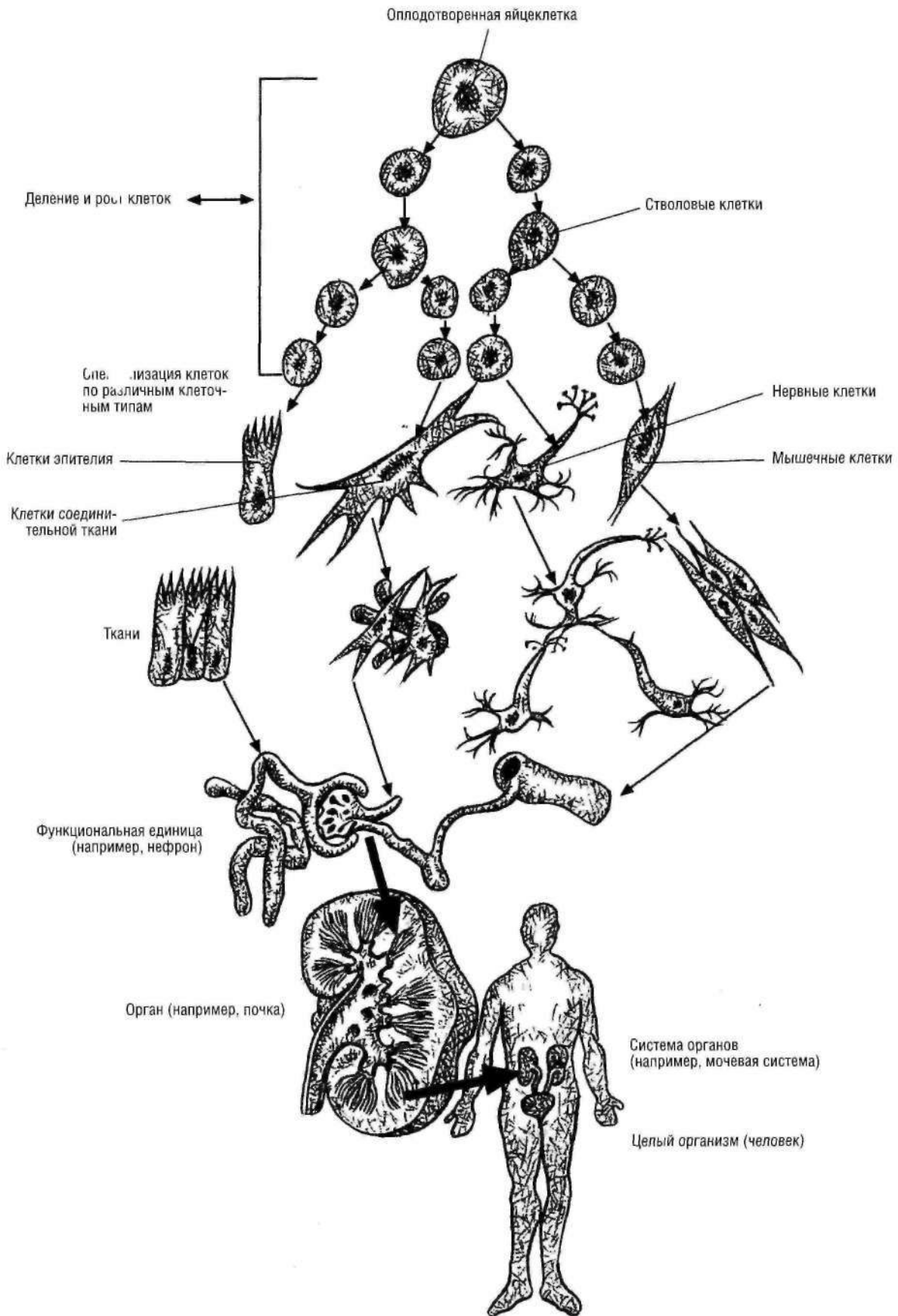


Рис. 1.2 – Каждый из типов клеток человеческого организма специализируется в одной из функций, общих для первоначальных клеток, т.е. секреторная функция, проводимость, сокращение или поддержка. Специализированные клетки объединяются в ткани, органы, организмы и сообщества.

Каждый из типов клеток человеческого организма специализируется в одной из функций, общих для первоначальных клеток, т.е. секреторная функция, проводимость, сокращение или поддержка. Специализированные клетки объединяются в ткани, органы, организмы и сообщества.

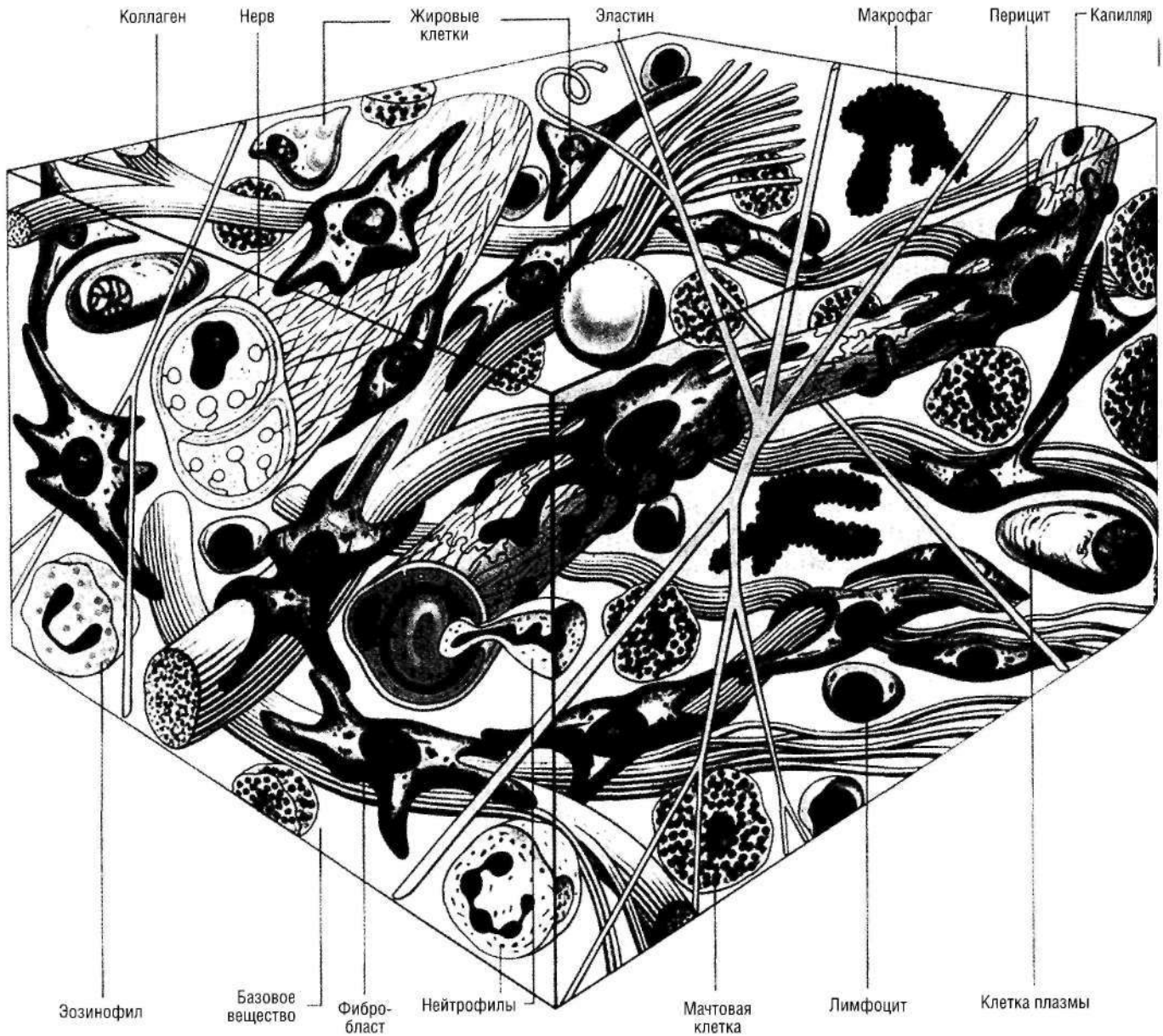


Рис. 1.3 – Вся соединительная ткань состоит из переменной концентрации клеток, волокон и межволоконного базового вещества. (Воспроизведено с любезного разрешения из Gray 1995.)

и лазеры), естественно, применялись для рассечения тела на отдельные органы как раз по границам соединительной ткани, подчеркивая различия между ними, но затемняя роль соединительной ткани как целого.

Если представить себе, что, вместо работы лезвием, можно было бы погрузить животное или труп в некоего рода растворитель, который бы удалил весь клеточный материал, оставив нетронутой лишь соединительную ткань, то мы смогли бы увидеть общую и целостную картину – начиная с базального слоя кожи и до того волокнистого материала, который окружает мышцы, органы

и кости и проникает в них. Это было бы очень ценно и показало бы этот орган как целое, подчеркнув ее объединяющую, формирующую и объединяющую природу, а не как просто разделительную линию. Эта книга исходит из этой мысли, а в этой главе мы попытаемся дополнить такую картину.

Мы будем называть этот охватывающий все тело комплекс фасцией, что не совсем верно, или фасциальной сетью. В медицине слово «фасция» обычно употребляют в узком смысле, обозначая им пласты ткани, окружающие

отдельные мышцы и проникающие в них, но мы предпочитаем использовать этот термин в общем смысле. Любое наименование частей тела навязывает нам искусственное, созданное человеком разделение на органы как некоторые целостные и замкнутые единицы. Поскольку в этой книге мы изо всех сил стараемся сохранить наше представление о природе этой ткани как чего-то целостного, неделимого и вездесущего, то мы предпочитаем пользоваться термином «фасциальная сеть». (Если вам угодно, можете заменить его на «коллагеновую сеть» или «переплетение соединительной ткани», или «межклеточной матрицей» как у Грея, но мы будем говорить просто «фасция».)

Соединительная ткань названа очень подходящим образом. И хотя сформированные из нее стенки и направляют потоки жидкости и создают закрытые пространства, ее объединяющая функция во много раз перевешивает разделительную. Она связывает каждую клетку тела с прилегающими к ней клетками и даже соединяет, как мы убедимся, внутреннюю сеть каждой клетки с механикой всего организма. С физиологической точки зрения, как утверждает Снайдер,¹⁰ она также «связывает и бесчисленные отрасли медицины».

И хотя в систему соединительной ткани входят клетки разных типов – помимо прочих, красные кровяные клетки, фибробласты, мачтовые клетки, пигментные клетки, жировые клетки и остеоциты – основную часть волоконных и межволоконных элементов, удивляющих нас своей пользой и разнообразием, производят фибробласты и близкородственные им клетки. Именно на природу этих межклеточных элементов мы сейчас и обратим наше внимание.

Список действующих лиц в пьесе соединительной ткани краток, принимая во внимание, что мы не станем заниматься вопросами химических особенностей множества существующих вариаций. Существует три базовых типа волокон: коллаген, эластин и ретикулин. Ретикулин – это очень тонкое волокно, что-то вроде незрелого коллагена, который преобладает в эмбрионе, а впоследствии, во взрослом организме, заменяется коллагеном. Эластин, как и предполагает его название, занят в формировании тех областей, где необходима эластичность, как, например, ухо или кожа. Коллаген, гораздо более частотный белок в составе тела, преобладает в составе фасциальной сети, и его легко увидеть – это просто неизбежно – на любом рассечении или фактически просто разрезе любого мяса. Существует более десятка типов коллагенового волокна, но различия нас здесь не интересуют. Эти волокна состоят из аминокислот и формируются в эндоплазматической сети и комплексе Гольджи фибробласта, а затем выталкиваются в межклеточное пространство, где они случайным образом (при описанных ниже условиях) объединяются в различные типы.

Тот факт, что прозрачная роговица глаза, прочные сухожилия стопы, губчатая ткань легкого и тончайшие оболочки, окружающие головной мозг, состоят из коллагена, кое-то говорит нам о столь полезном разнообразии коллагена.

Базовое вещество представляет собой сильно водянистое желе, состоящее из мукополисахаридов или глюкозаминогликанов, таких как гиалуроновая кислота, сульфат хондроитина, сульфат кератина и сульфат гепарина. Эти коллоидные растворы, являющиеся частью окружающей среды едва ли не каждой живой клетки, обеспечивают легкий доступ метаболитов (по крайней мере, когда коллоиды достаточно гидратированы) и формируют часть барьера иммунной системы, поскольку очень устойчивы к распространению бактерий. Базовое вещество, сформированное фибробластами и мачтовыми клетками, создает бесконечное, но очень изменчивое, клейкое вещество, которое помогает триллионам крохотных капель – клеток – удерживаться вместе и обладать в то же время свободой обмена тысячами различных веществ, необходимых для их жизнедеятельности. В любой активной части тела базовое вещество постоянно меняет свое состояние для того, чтобы удовлетворить локальные нужды клеток; в «замершей» или «обездвиженной» области организма базовое вещество, как правило, становится более вязким, более желеобразным и накапливает метаболиты и токсины. Синовиальная жидкость суставов и водянистая жидкость глаза являются примерами областей, где базовое вещество можно обнаружить в большом количестве, но его маленькие порции распределены по всем тканям.

Как создать тело

Для того, чтобы стоять и ходить, человеку необходимо иметь различные и довольно сложные строительные материалы. Представьте себе, в качестве умозрительного эксперимента, что мы собираемся построить тело из того, что можно купить в ближайшем строительном магазине. Представим, что мы уже взяли на вооружение компьютер Apple® для управления этим телом и обзавелись маленькими сервомоторами для мышц, но что еще нам нужно купить для того, чтобы построить настоящую работающую модель структуры человеческого тела? Спросим менее коварно: какие строительные материалы могут быть созданы клетками соединительной ткани?

В ответ вы могли бы предложить такие материалы, как дерево, трубки из ПВХ или керамика для костей, силикон или какой-нибудь пластик для хрящей, струны, веревки и разнообразную проволоку, петли, резиновые трубки, вата для прокладывания пустот, пленка и полиэтиленовые пакеты для разграничения частей, масло и жир для смазывания движущихся поверхностей,

Таблица 1.1 – Строительные материалы

Тип ткани	Клетка	Тип волокна (нерастворимые белки волокна)	Межволоконные компоненты, базовое вещество, связывающие воду белки
Кость	Остеоцит, остеобласт, остеокласт	Коллаген	Заменяется на минеральные соли, кальций, углерод, кальций-фосфор
Хрящ	Хондроцит	Коллаген и эластин	Сульфат хондроитина
Связка	Фибробласт	Коллаген (и эластин)	Минимальное количество протеогликанов между волокнами
Сухожилие	Фибробласт	Коллаген	Минимальное количество протеогликанов между волокнами
Апоневроз	Фибробласт	Коллагеновая подстилка	Небольшое количество протеогликанов
Жир	Жировая клетка	Коллаген	Больше протеогликанов
Околососковый кружок	Фибробласт, белая кровяная клетка, жировая клетка, мацтовая клетка	Коллаген и эластин	Значительное количество протеогликанов
Кровь	Красная и белая кровяные клетки	Фибриноген	Плазма

Клетки соединительной ткани формируют поразительно богатый набор строительных материалов, оперируя ограниченным числом типов волокон и межволоконных компонентов. В таблице показаны только основные типы структурных соединительных тканей, от наиболее твердой до наиболее жидкой.

стекло для глазного хрусталика, ткань и пластиковые мешки, всякие фильтры и губки. И что бы мы делали без липучек Velcro® и скотча?

Этот список можно продолжить, но уже и так понятно – клетки соединительной ткани производят биологические корреляты всех этих и многих других материалов, творчески играя с двумя элементами МКМ – волоконной матрицей и вязким базовым веществом. Волокна и базовое вещество, как мы увидим позже, предоставляют, по сути, бесконечный набор строительных материалов, но обычно используется, и с большой пользой, различие между ними (водо-нерастворимое волокно и гидрофильные протеогликаны). МКМ, как мы узнаем из раздела, посвященного структурам сбалансированного сжатия-натяжения, также представляет одно целое с внутриклеточной матрицей, но на данный момент нам будет полезно отличать их друг от друга.¹¹

В Таблице 1.1 систематизированы все способы, какими клетки изменяют волокна и межволоконные элементы соединительной ткани для того, чтобы сформировать все строительные материалы, необходимые для нашей структуры и движения.

Давайте обратимся к простому примеру, чтобы помочь вам разобраться в этой таблице: те кости, которые вам показывали на занятиях по биологии (предположим, что вы учились достаточно давно и могли видеть настоящие, а не пластиковые, скелеты на занятиях), на самом деле, представляют собой лишь половину кости как таковой. Твердое, плотное вещество, которое мы обычно называем костью, в действительности является лишь половиной первоначального материала кости – частью, состоящей из солей кальция и межволоконного веще-

ства. Волоконная же часть, коллагеновая составляющая, была удалена при просушке и прокаливании во время подготовки материала – иначе бы она стала разлагаться и дурно пахнуть.

Вероятно, ваш преподаватель, который вел у вас естественнонаучный цикл, помог вам уяснить это, поместив куриную кость в уксус вместо того, чтоб ее высушить или прокалить. Делая это в течение нескольких дней (и один-два раза поменяв уксус), вы можете почувствовать другую ипостась кости. В кислой среде уксуса соли кальция растворяются, и остается лишь волокнистая часть кости, коллагеновая сеть в форме самой кости, но во многом напоминающая кожу. Такую кость можно завязать узлом. Живая кость, конечно, включает в себя оба компонента, объединяя, таким образом, сопротивляемость коллагена силам растяжения с устойчивостью минеральной соли к сжатию.

Для того, чтобы все усложнить (как всегда и бывает), соотношение волоконного компонента и солей кальция меняется в течение всей жизни. У ребенка коллагена больше, поэтому длинные кости ломаются реже, поскольку обладают большей упругостью к растяжению. В тех случаях, когда они все же ломаются, то это очень похоже на сломанный свежий весенний росток (рис. 1.4А), когда перелом приходится на сторону, подвергшуюся растяжению, а сторона, на которую пришлось сжатие, собирается в складки, как ковер. Такую кость трудно сломать, но еще сложнее поставить на место после перелома, хотя зачастую излечение проходит быстро за счет реактивной способности молодой системы и способности коллагена к восстановлению.

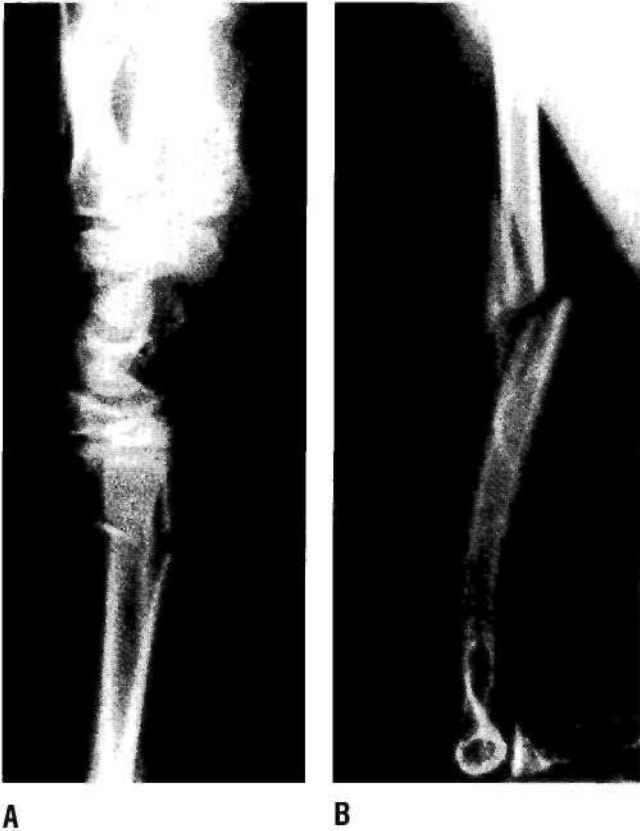

Рис. 1.4.

А. Молодая кость с повышенным содержанием волокон ломается, как зеленый проток...

В. Старая кость с повышенной концентрацией кальция ломается, как сухая ветка.

(Воспроизведено с любезного разрешения из Dandy 1992.)

У человека старшего возраста, напротив, коллаген истончается и разрушается, то есть концентрация минеральных солей возрастает, и кость может с легкостью сломаться, как старая ветка сосны, растущая у самых корней (Рис. 1.4 В), – четким переломом прямо через кость. Такой перелом легко поставить на место, но трудно вылечить как раз потому, что коллаген должен протянуть и переплести свои волокна через перелом, чтобы создать «леса» из волокон, своего рода мост, по которому соли кальция смогли бы перейти на место перелома и восстановить компрессионную поддержку. Поэтому пожилым людям в случае перелома ставят штифт для обеспечения прочного прилегания поверхностей на то время, которое потребуется коллагену для опутывания места перелома.

Аналогичным образом разные типы хрящей – это просто отражение разного соотношения их компонентов. Гиалиновый хрящ – как у вас в носу – это пример стандартного соотношения коллагена и силиконоподобного сульфата хондроитина. Эластический хрящ – как в ухе

– содержит больше желтоватых эластиновых волокон в составе хондроитина. Волокнистый хрящ – как в лобковом симфизе или межпозвоночных дисках – обладает более высокой концентрацией плотного волокнистого коллагена по сравнению с количеством хондроитина.

Говоря о жировых клетках, опытный врач согласится с тем, что один тип жира с легкостью допускает мануальное вмешательство, позволяя терапевту достичь слоев, расположенных под ним, в то время как другой тип жира гораздо менее пластичен и, кажется, противодействует руке врача, не позволяя проникнуть глубже. (Никаких предрассудков, но почему-то автору на ум идут некоторые знакомые ему игроки в регби.) Разница здесь заключается не столько в химическом составе самого жира, сколько в количестве и плотности коллагеновой фасции, которая окружает и удерживает жировые клетки.

Подытоживая, можно сказать, что клетки соединительной ткани отвечают необходимости быть одновременно и гибкими и стабильными в структуре животного организма за счет того, что несколько разновидностей волокон смешиваются в матрице, что позволяет создать вещество любой консистенции – от очень жидкого состояния до клейкого или твердого.

Пластичность соединительной ткани

Хотя метафора строительных материалов и Таблица 1.1 очень помогают показать все разнообразие материалов, которые есть в распоряжении соединительной ткани, им не очень удается обрисовать многогранность и чувствительность матрицы уже после ее создания и выталкивания в межклеточное пространство. К тому же, клетки соединительной ткани не просто способны создавать все эти материалы, но могут также перестраиваться и изменять свои свойства (конечно, в определенных пределах) в ответ на разного рода потребности, возникающие вследствие специфической активности или травмы. Каким же образом эти якобы «инертные» межклеточные компоненты изменяются вместе с изменениями потребностей организма? Для проведения миофасциального вмешательства в структуру и движение тела важно понять механизм того, как это происходит.

Нажатие деформирует материал, «растягивая» связи между молекулами. Это создает небольшой электрический ток, известный как пьезоэлектрический заряд (то есть возникающий под давлением) (Рис. 1.5.). Клетки, находящиеся поблизости от этого заряда, могут его «считать», а клетки соединительной ткани способны реагировать на него увеличением или уменьшением количества, или изменением качества межклеточных компонентов в этой зоне.

Например, почти у каждого из нас головка бедренной кости состоит из сетчатой губчатой кости. Анализ полостей в составе кости указывает на то, что они блестящим образом сформированы, с инженерной точки зрения, для сопротивления силам, передаваемым

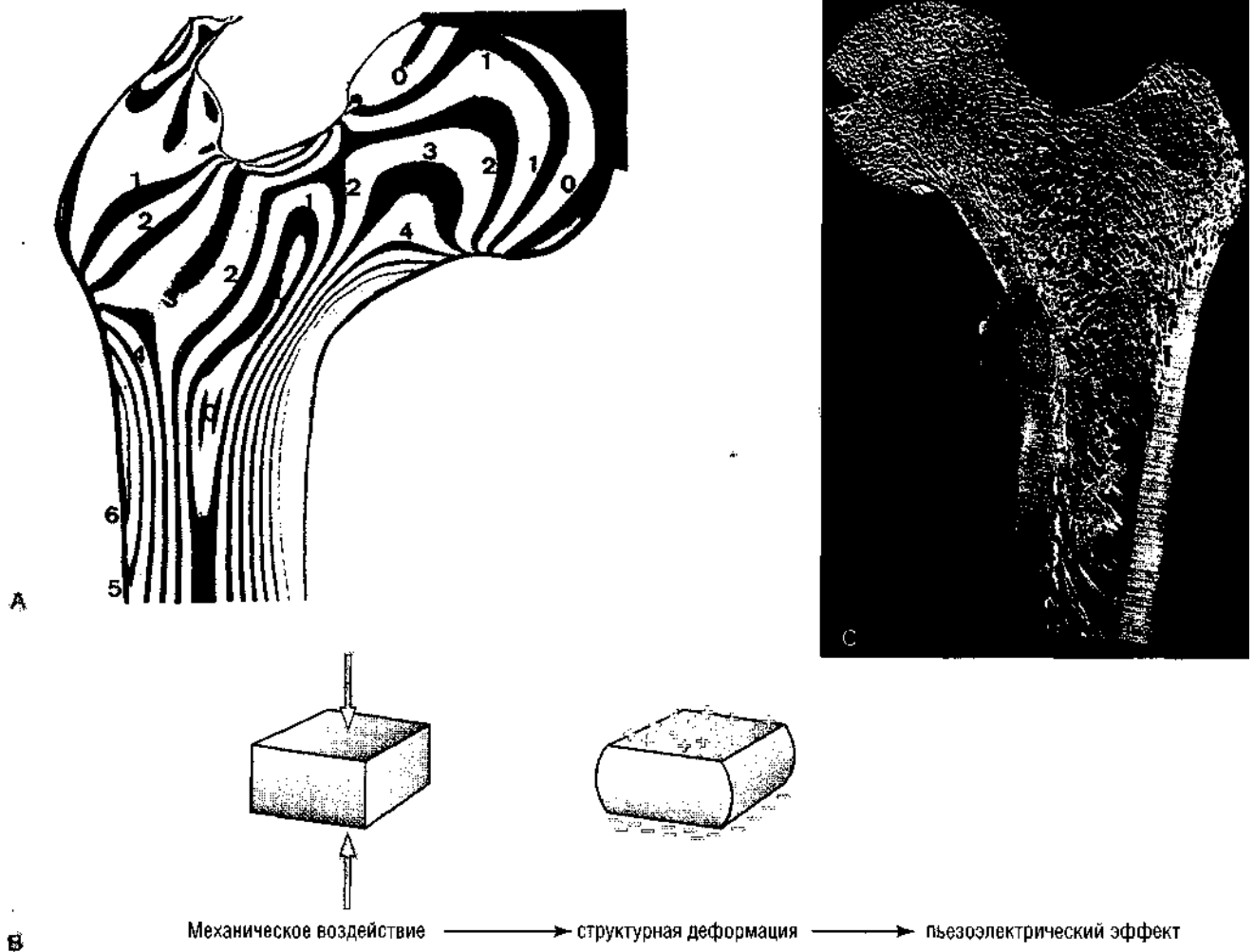


Рис. 1.5. – «Практически все ткани при сжатии или растяжении создают вокруг себя электрические поля, отражающие те силы, которые воздействуют на ткань, ... и содержащие точную информацию о природе имеющих место движений. ... Одна из ролей этой информации заключается в управлении формой» (Oschman 2000, с. 52). А. Линии напряжения на подвергнутой нагрузке пластиковой модели бедренной кости. (Воспроизведено с любезного разрешения из Gray 1995.) В. Любая механическая сила, создающая структурную деформацию приводит к возникновению пьезоэлектрического эффекта, который самостоятельно распространяется по системе соединительной ткани. (Воспроизведено с любезного разрешения из Oschman 2000.) С. Полости кости формируются в ответ на индивидуальные специфические нагрузки. (Воспроизведено с любезного разрешения из Gray 1995.)

от таза к телу бедренной кости. Такое устройство дает нам возможность, в безопасных пределах, иметь максимально легкие кости – это легко объяснить воздействием естественного отбора. Но дело несколько сложнее, чем кажется: внутренняя часть кости имеет форму, отражающую не только потребности данного вида, но и специфические особенности формы и деятельности отдельной особи. Если бы мы делали сечение бедренной кости человека с одной осанкой и сравнили с таким же сечением человека с другой осанкой, то мы увидели бы, что головка бедренной кости в каждом случае обладает несколько отличающимися полостями, специально приспособленными для сопротивления специфиче-

ских для данной осанки нагрузок (Рис. 1.5). Именно так соединительная ткань реагирует на потребности. Каким бы потребностям разнообразной нагрузки вы не решили подвергнуть свое тело – постоянные высокие физические и умственные нагрузки или упорное сидение на диване, пробежки по 50 километров в неделю или сидение на корточках по 50 часов в неделю, постоянная гравитация или взлеты и падения – в ответ на все эти потребности внеклеточные компоненты будут меняться, насколько это позволит питание, возраст и белковый синтез.

Это кажется чудом, но и его можно объяснить благодаря концепции пьезоэлектрического тока. Внутри и вокруг кости располагается немногочисленное, но очень активное

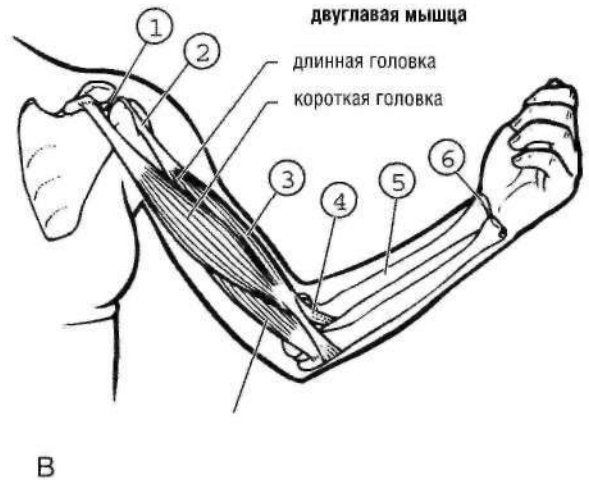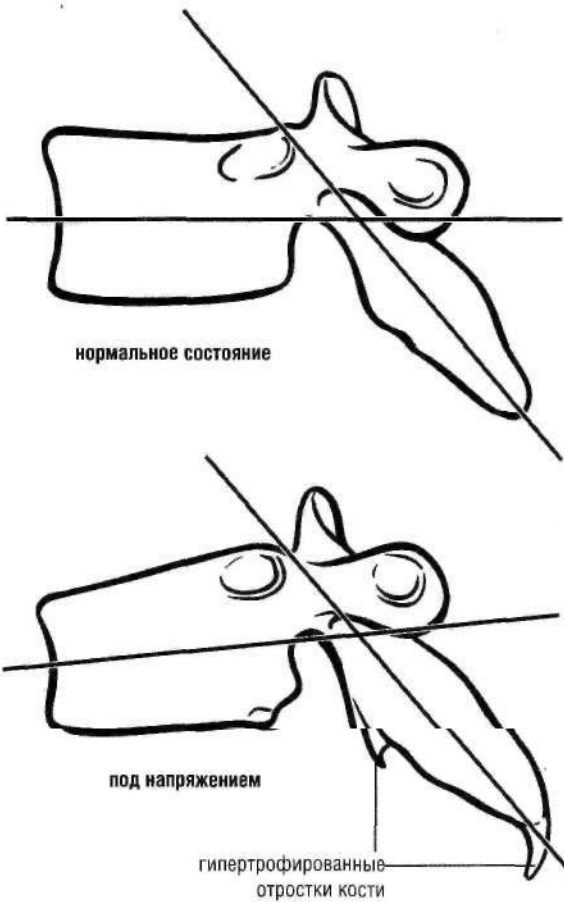


Рис. 1.6.

А. Прямые кости обязательно (в определенных пределах) изменяют форму путем наращивания и удаления костной массы в ответ на механические силы, действующие вокруг них. (Воспроизведено с любезного разрешения Л.А. Лосева, 2000.)

В. Растягивающее усилие этих сил передается соединительными тканями, которые все друг с другом связаны. Капсула сустава (1) переходит в прикрепление мышцы (2), затем в эпимизиальную фасцию (3), сухожилие (4), периост (5), следующую капсулу сустава (6) и т.д.

сообщество остеобластов и остеокластов. Остеобласты участвуют в формировании новой кости, а остеокласты вычищают старую кость. В то время как остеобластам дозволено выкладывать новую костную ткань, где им вздумается, в пределах надкостницы, остеокласты действуют только там, где это не запрещено – им не позволено «съедать» кость, на которой есть пьезоэлектрический заряд.¹² Дайте клеткам свободно работать по этой схеме, и вы получите головку бедренной кости, которая будет одновременно приспособлена к сопротивлению специфическим нагрузкам, проходящим через нее, а также сможет изменяться (тратя на это некоторое время), адаптируясь к новым нагрузкам, если они будут стабильно повторяться.

Этот механизм объясняет, каким образом стопы у танцоров становятся тверже после посещения летнего тренировочного лагеря: постоянные танцевальные упражнения приводят к увеличению нагрузки, что вызывает

увеличение нагрузки на кости. Поэтому, возвращаясь из космоса героям необходимо пересаживать с космического корабля в кресло-каталку до тех пор, пока их кости не станут менее пористыми.

Эта удивительная способность реагировать на потребности отвечает и за все разнообразие форм суставов у всех людей вместе взятых, несмотря на ту усредненную картину, которую мы привыкли видеть в большинстве учебников по анатомии. Одно из последних исследований в этой области подробно описало четкие различия, обнаруженные в структуре плечевого сустава.¹³ На Рисунке 1.6А мы видим гипертрофированные отростки, возникшие под воздействием повышенной нагрузки на окружающие соединительные ткани, мышцы и надкостницу (о пяточных шпорах – см. также Главу 3). В случае перелома кости без смещения можно обратить этот процесс, создавая ток по линии перелома, имитирующий нормальный пьезоэлектрический ток, по которому кость

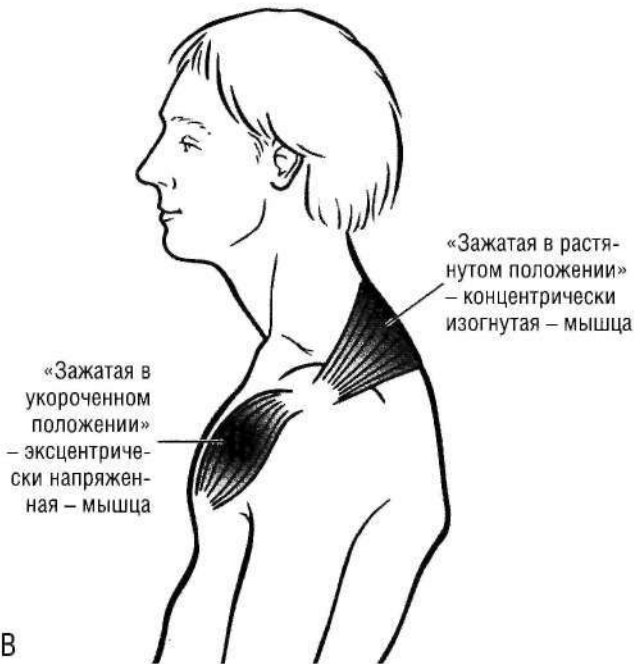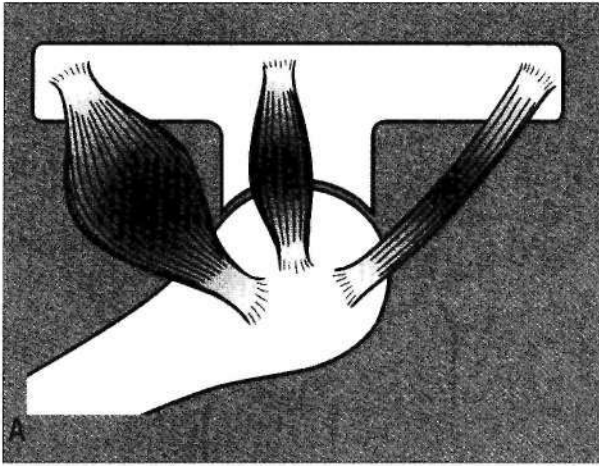


Рис. 1.7 – Когда сегменты тела сдвигаются со своего места, а мышцам приходится удерживать устойчивое положение – либо растянутое/сокращенное, либо укороченное/сокращенное, – то мы наблюдаем усиление фасциального связывания и тиксотропию окружающей межклеточной матрицы (МКМ).

одну седьмую часть от общего веса тела у большинства взрослых, необходимо удерживать от дальнейшего падения усилиями спинных мышц. И все время, пока этот человек бодрствует, они должны оставаться в состоянии изометрического/эксцентрического сокращения.

Мышцы созданы так, чтобы они по очереди сокращались и расслаблялись, но эти конкретные мышцы находятся под постоянным напряжением, а оно создает пьезоэлектрический заряд, который проходит по фасции вокруг и внутри мышцы (а зачастую и за границами данной мышцы по линиям миофасциальных меридианов).

В сущности, этим мышцам или их частям приходится функционировать в качестве подвязок.

Мышца эластична, а фасция пластична. Будучи растянутой, мышца постоянно стремится вернуться к своей первоначальной длине.^{16, 17} Попробуйте растянуть фасцию, и вы ее разорвете (разрыв – это наиболее частое повреждение соединительной ткани). Если фасцию растягивать довольно медленно, она будет пластично деформироваться, то есть изменит длину и зафиксирует изменение. Чтобы смоделировать такое растяжение, можно медленно растянуть полиэтиленовый пакет – полиэтилен растянется, а когда вы отпустите края, то область растяжения останется неизменной. Фасция не «сократится» – хотя при наличии времени и возможности она сможет наложить новые волокна и покрыть ими всю область растяжения. Но это не то же самое, что эластичность ткани как таковой. Понимать эту важную особенность абсолютно необходимо для того, чтобы в дальнейшем с успехом применять фасциальные методики. Зачастую врачи вокруг нас делают заявления, явно указывающие на их уверенность в том, что фасция обладает либо эластичностью, либо способностью сокращаться, хотя они и «знают», что это не так. Пластичность фасции – вот особенность ее природы, ее дар нашему телу и ключ к глубокому пониманию ее долгосрочного функционирования.

Возвращаемся к нашей сутулости. В конце концов, расположенные в этой области фибробласты (туда же могут мигрировать и дополнительные мезенхимные стволовые клетки или фибробласты) начинают вырабатывать больше коллагена внутри и вокруг мышцы, чтобы обеспечить прочную поддерживающую «подвязку». Молекулы коллагена, вырабатываемые в межклеточное пространство фибробластами, поляризуются и ориентируются, как стрелки компаса, по линии пьезоэлектрического заряда, другими словами, по линиям напряжения (Рис. 1.8). Они связывают друг друга многочисленными водородными связями через клейкое межволоконное вещество (протеогликаны и базовое вещество), создавая неэластичную матрицу наподобие «подвязки» вокруг данной мышцы.

Вторая цветная картинка на заглавной странице этой главы (Рис. 1.1В) очень хорошо иллюстрирует это явление. На ней показан разрез некоторых фасциальных волокон, идущих по грудице между двумя грудными мышцами. Если посмотреть на волокна, идущие по диагонали слева (сверху) и направо вниз, то можно увидеть, что они не столь плотные и прочные по сравнению с волокнами, идущими по диагонали справа (сверху) и налево вниз. Это означает, что в этом последнем направлении нагрузка, по обыкновению, больше, возможно, вследствие леворукости или (что вовсе не доказано) профессии водителя автобуса, который водит преимущественно левой рукой.

В то же время излишние нагрузки и недостаток питательных веществ могут привести к ухудшению функционирования, мышце, проявлению боли, в триггерных точках и слабости наряду с повышенной тиксотропией

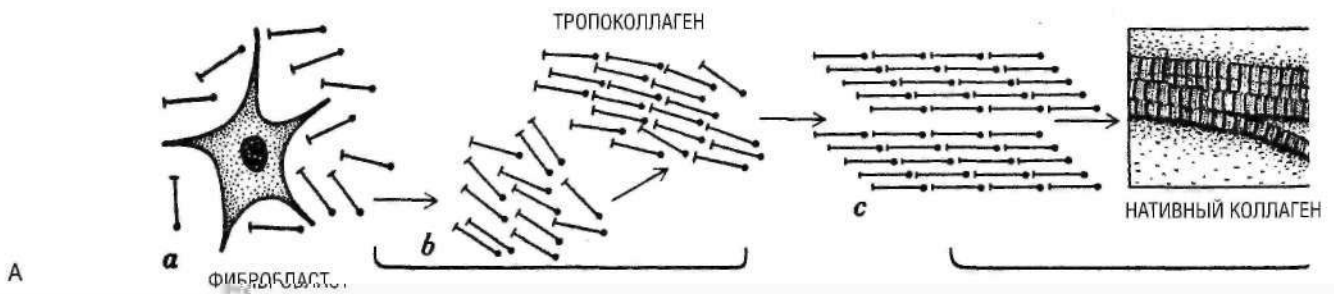



Рис. 1.8.

А. Молекулы коллагена, сформированные в фибробласте и секретированные в межклеточное пространство, появляются в виде хаотичной структуры, которую трудно проработать.

В состоянии покоя хаотичная структура хаотично ориентирована и создает мостики для сопротивления этому растяжению. В сухожилии практически все волокна выстраиваются в ряды, как солдаты. (Воспроизведено с любезного разрешения из Julian 1987.)

В. Если -доминирующее- растяжение отсутствует, волокна ориентированы в любом случайном направлении, как нити в куске войлока. (Воспроизведено с любезного разрешения из Hessel and Kardon 1979.)



окружающего базового вещества и ростом токсичности метаболитов. К счастью — и это главный мотив всех усовершенствований Структурной интеграции, йоги и прочих методик миофасциальной терапии — этот же процесс можно заставить повернуть вспять. Посредством манипуляций и тренировок можно снять напряжение, провести обратное перераспределение фасции и восстановить нормальную циркуляцию в мышце. Однако для успешного решения таких проблем необходимо, чтобы два следующих условия выполнялись либо за счет манипуляций, либо за счет двигательной активности.

1. раскрытие пострадавших тканей для восстановления тока жидкости, мышечной функции и связи с сенсорно-двигательной системой

а также

2. ослабление натяжения, вызвавшего такое высокое напряжение в первую очередь в данной ткани

Выполнение лишь одного из этих условий приведет лишь к временному или вовсе неудовлетворительному результату.

В случае сутулости, показанном на Рис. 1.7, мышцы задней стороны шеи и верхней части плеч стали на-

пряженными, фиброзными, и над ними надо будет как следует поработать. Но ткани, создающие натяжение спорадично, будь оно со стороны груди, живота, бедер или любой другой области, тоже будет необходимо удлинить, а лежащие под ними структуры перестроить таким образом, чтобы они поддерживали тело в его «новом», а чаще все-таки «первоначальном» положении. Иначе говоря, мы должны глобально оценивать проблему, проводить местное воздействие, а затем работать и в широком масштабе, дабы интегрировать результаты нашего лечения в структуру организма в целом.

Выстраивая стратегию лечения в три этапа (глобальный — местный — глобальный), мы работаем точно так же, как сама МКМ: это мы позже увидим в разделе, посвященном структурам сбалансированного скелета натяжения. Клетки вырабатывают МКМ в ответ на внешние условия, что, в свою очередь, воздействует на глобальные условия, передающие изменения на местный уровень, и так это повторяется бесконечно.¹ Понимание миофасциальных меридианов помогает организовать поиск немого виновника проблемы и найти необходимые компенсирующие воздействия на глобальном уровне, раскручивая спираль неподвижности в обратную сторону.

(как это делается в остеопатии и хиропрактике), могут понадобиться системы внешней поддержки, как, например, корсеты и ортопедические конструкции, или даже хирургическое вмешательство, но описанный выше процесс будет неуклонно продолжаться. Восстановления осанки, будь то по схеме анатомических поездов или по любой другой из существующих на сегодняшний день надежных моделей,¹⁹ можно добиться, используя неинвазивную технику, а профилактические ликбезы по осанке и структуре тела могут быть легко и продуктивно включены в систему народного образования.²⁰⁻²³

И, вооруженные этими предварительными понятиями, мы теперь готовы сформулировать наше особое отношение к фасции в виде трех отдельных, но взаимосвязанных положений, в виде трех метафор:

- с физиологической точки зрения мы определяем ее как одну из «целостных коммуникационных систем»
- с эмбриологической точки зрения она представляет собой «двойной мешок»
- в геометрическом плане ее можно сравнить с «тенсегрити» структурой

Все три положения расширяют понятие о роли фасциальной сети как целого и закладывают фундамент концепции анатомических поездов, которая будет изложена в Главе 2.

Три целостные сети

Давайте начнем с умозрительного эксперимента, спровоцированного вопросом «какие физиологические системы нашего организма, если бы мы могли магическим образом извлечь их в целостности и сохранности, показали бы нам точную форму тела снаружи и изнутри?». Другими словами, какие системы являются подлинно целостными?

Представьте себе, что мы волшебным образом могли бы сделать невидимым все тело за исключением одной анатомической системы так, чтобы мы могли наблюдать за ней, как если бы она «стояла» и «передвигалась», как в реальной жизни. Какая бы система показала бы нам точную и полную форму нашего тела?

Везалий, изобразивший погруженный в раздумья скелет, был одним из первых, кто, как и мы, попытался выделить одну систему и представить ее как будто *in vivo* (Рис. 1.9). Представьте себе комнату, полную таких скелетов, например, во время вечеринки – они едят, болтают и танцуют. Мы определенно увидим форму тела каждого из них и, возможно, даже некоторые эмоции, как это прекрасно продемонстрировал нам Везалий, но сколько деталей будет обязательно потеряно. Едва ли мы сможем заметить какие-либо изменения выражения



Рис. 1.9 – Знакомая фигура – абстрактно представленная скелетная система человека, изображенная Везалием как будто в реальной жизни. Этот рисунок был столь же революционным и «немыслимым» для своего времени, когда тело человека так никто не изображал, сколь и вид Земли с Луны – для времени нашего. (Воспроизводится с любезного разрешения издательства Dover Publications, NY.)

лица помимо открытого или закрытого рта. Возможно, нам удастся отличить женский таз от мужского но тот факт, что у них есть определенное сходство усложнит нам даже задачу определения пола. П крупной грудной клетке мы смогли бы опознать ныряльщиков за жемчугом или оперных певцов а по характерным формам – людей, страдающих

хронической депрессией или астмой. Но, не будучи судебно-медицинскими экспертами и не имея возможности пристального изучения объекта, мы бы точно не смогли определить, кто полный, а кто стройный, у кого развита мускулатура, а кто ведет малоподвижный образ жизни. Мы могли бы строить догадки насчет того, кто есть кто, но точное опознание было бы невозможно без зубной карты. Таким образом, скелетная система не может быть удачным кандидатом на роль нашей целостной системы по нашему определению.

Аналогично, если бы нам удалось вдруг выделить пищеварительную систему, заставив все, кроме пищеварительного тракта и связанных с ним органов, исчезнуть как по мановению волшебной палочки, мы бы все равно не увидели тело целиком (Рис. 1.10). После некоторых тренировок мы смогли бы узнать очень многое об эмоциональном состоянии человека по его перистальтике и другим движениям, но эта часть нашего тела, сколь бы

древней она ни была, дает нам только часть картины, будучи ограниченной брюшной полостью.

А как же кожа, наш крупнейший отдельный орган? Если бы все было удалено из виду, кроме кожи, то мы, действительно, увидели бы точную форму тела и с легкостью узнали бы своих друзей и их улыбки, не так ли?

Но сама по себе кожа показала бы нам лишь внешнюю поверхность тела, лишь пустую оболочку; и мы бы не смогли увидеть внутреннее устройство. Мы же ищем систему, которая дала бы нам представление обо всем теле, о его внутренней и внешней форме.

Очень соблазнительно было бы ответить, в век СПИДа и прочих иммунных заболеваний, что именно иммунная система – то, что нам нужно. И если бы иммунная система была системой физической, то это действительно был бы удачный ответ, но детальное изучение вопроса говорит нам, что не существует такого

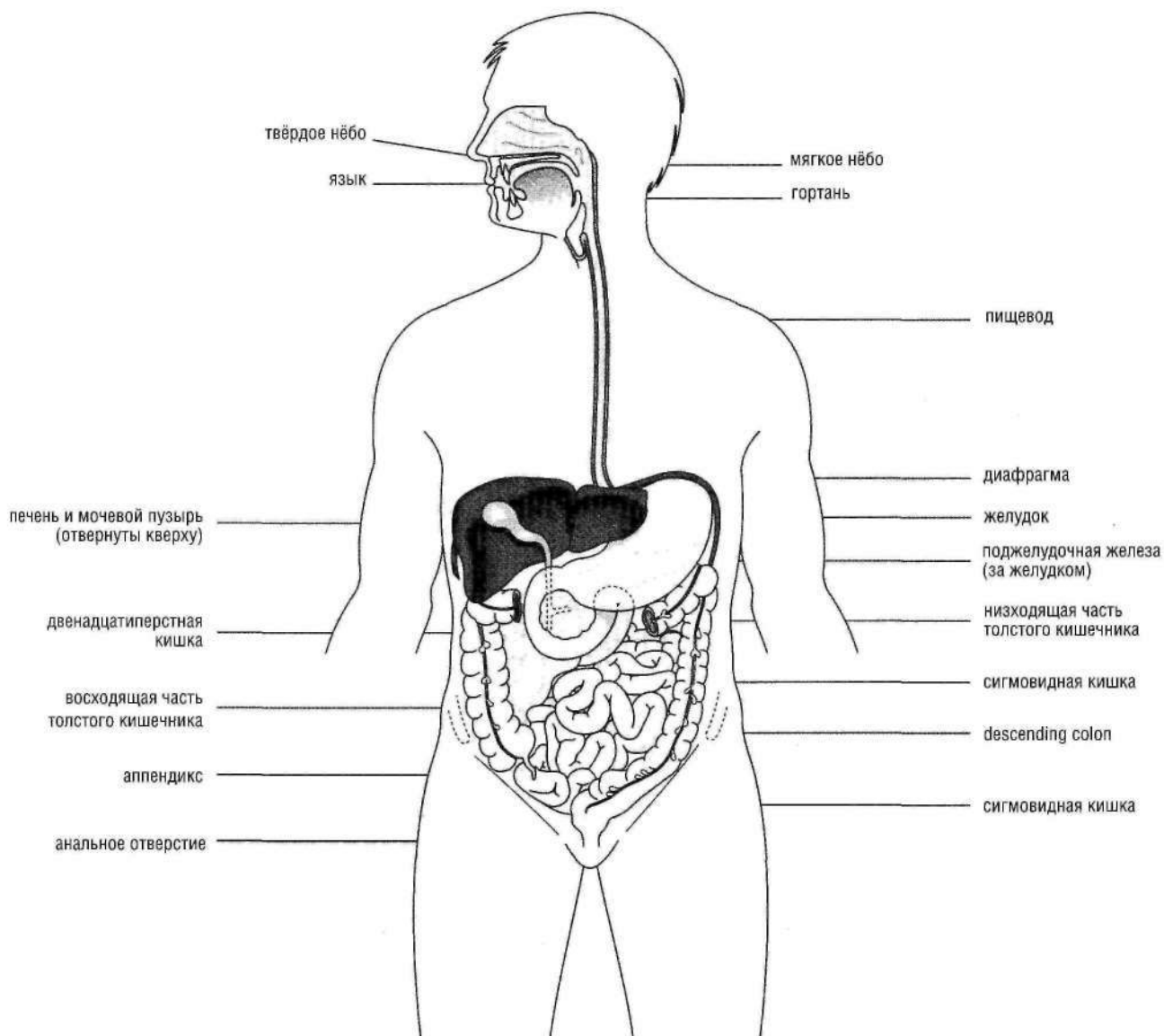


Рис. 1.10 – Пищеварительная система, вокруг которой строится наш организм, не показывает нам форму тела целиком. (Воспроизведено с любезного разрешения из Waugh and Grant 1996.)

анатомического объекта, который воплощал бы в себе иммунную систему как таковую. Скорее, иммунная функция, которую выполняет вся клеточная и межклеточная матрица, присуща всякой системе, а не заключена в определенных тканях или зонах.

Оказывается, существует всего три верных, анатомически осязаемых ответа на наш вопрос: нервная система, сосудистая система и волоконная (фасциальная) система — идея, следует сказать, столь неоригинальная, что еще Везалий описал их все в публикации 1548 года. Мы, в свою очередь, рассмотрим каждую из этих систем перед тем, как говорить об их сходствах и особенностях, а также об их месте в соматическом опыте сознания.

Нейронная сеть

Если бы нам удалось сделать все вокруг нервной системы невидимым и оставить ее в том же положении, что и в живом организме (сложная задача даже для волшебника, принимая во внимание хрупкость нервной системы), то мы с точностью увидели бы форму тела со всеми индивидуальными особенностями (Рис. 1.11). Мы бы увидели головной мозг, который Везалий почему-то решил не изображать, и спинной мозг, заключенный на его рисунке в позвоночник. Все главные ветви спинномозговых и черепных нервов разветвлялись бы все дальше и дальше до самых крохотных завитков, проникающих во все части кожи, опорно-двигательной системы, во все органы. У Везалия показаны только самые основные группы нервов, поскольку более мелкие части системы были для его методов слишком малы.

Конечно, эта система распределяется неравномерно по всему телу: в губах и языке иннервация в 10 и более раз сильнее, чем на задней поверхности ноги. Более чувствительные части тела (например, кисти, лицо, гениталии, мускулатура глаза и шеи) выглядели бы более уплотненными на изображении тонкой, как шелк, структуры нашего «нейронного человека», а сами по себе плотные ткани костей и хрящей выглядели бы более прозрачными. Но все части нашего организма были бы представляемы, если бы, за исключением открытых просветов кровеносных, дыхательных и пищеварительных трубок.

Если ваша нервная система работает должным образом, то нет такой части вас самих, которую вы не ощущаете, то есть все тело представлено в этой сети. Если мы хотим координировать деятельность триллионов якобы независимых существ, то нам нужна такая информационная система, которая бы наблюдала за всем, что происходит, взвешивала всю сумму разнообразных впечатлений и оперативно реагировала на условия внешней и внутренней среды своим объединенным химико-механическим арсеналом. Для этого каждая часть организма должна находиться в тесной связи с молниеносно действующими щупальцами нервной системы.

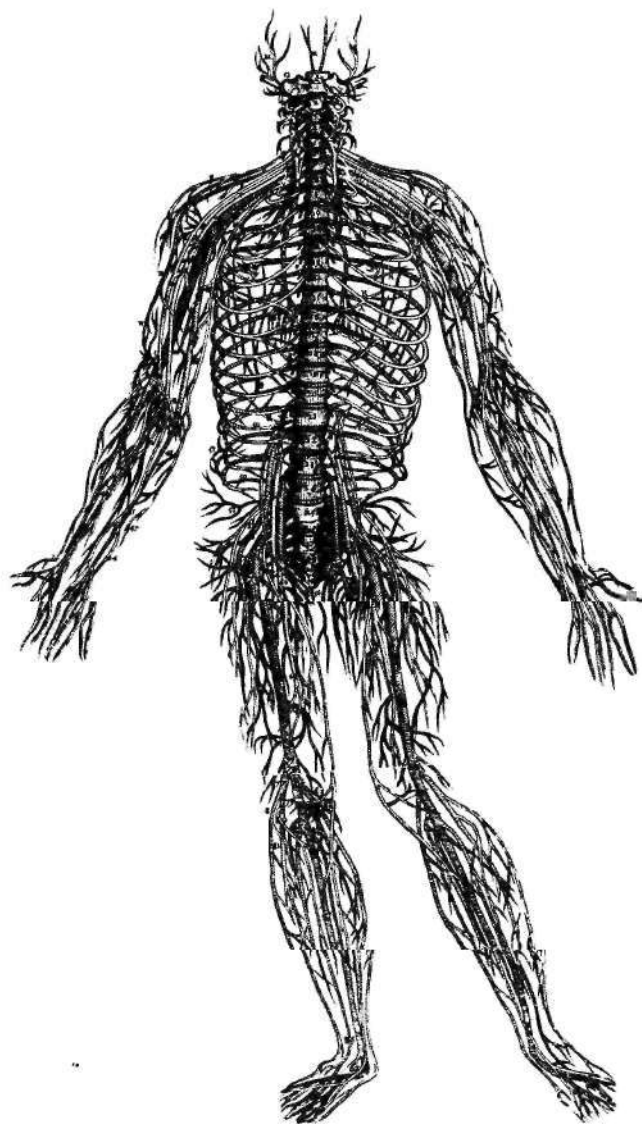
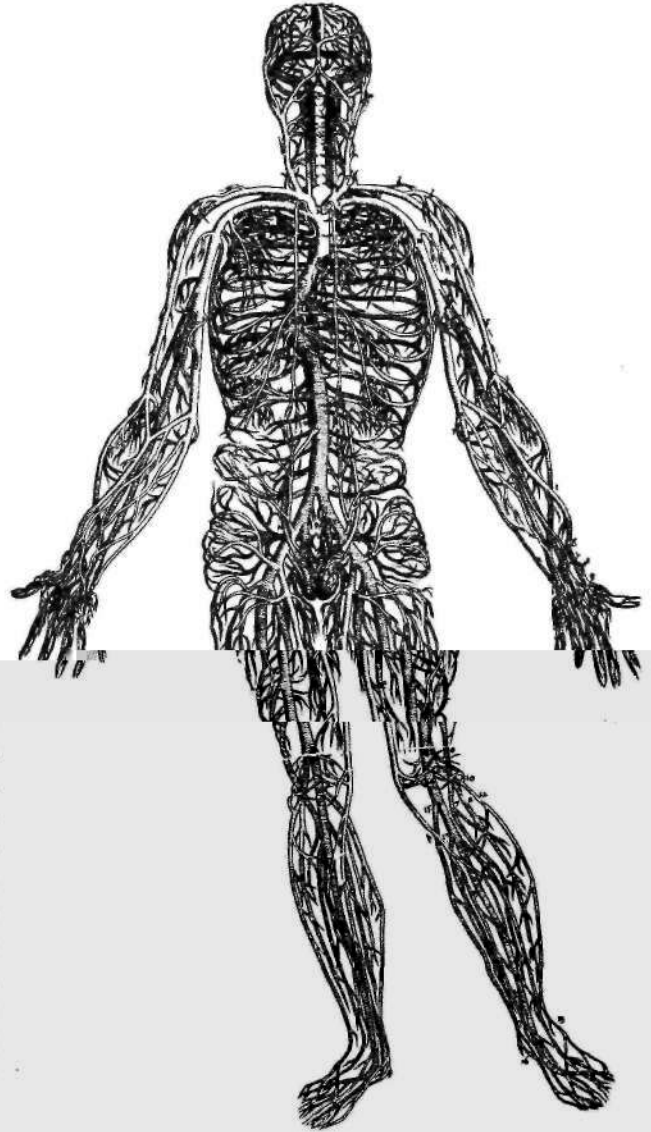


Рис. 1.11 — Принимая во внимание имевшиеся на тот момент технологии, просто удивительно, как Везалий удалось создать такую точную версию такой хрупкой нервной системы. Современная, анатомически корректная версия аналогичного рисунка не включала бы позвоночник, изображенный Везалием, но, естественно, включала бы головной мозг, автономные нервы, многие, еще более тонкие волокна, которые он не мог увидеть на разрезе. (Воспроизводится с любезного разрешения издательства Dover Publications, NY.)

Жидкостная сеть

Сходным образом, сделав все невидимым в нашем теле кроме сосудистой системы, мы бы снова получили тончайшее полотно, демонстрирующее нам точную форму нашего тела (Рис. 1.12). Главные артерии и вены этой системы, в центре которой расположено сердце, отходят от легких и возвращаются к ним, и через аорту и артерии идут ко всем органам и частям тела по широкой сети мелких сосудов и капилляров.

Хотя эту же концепцию мы с ясностью обнаруживаем на рисунке Везалия, мы замечаем, что у него вены и артерии не соединяются друг с другом; только через два столетия Вильям Харви откроет капилляры и закрытый характер сосудистой системы. Детальное рассмотрение даст нам десятки тысяч километров капиллярной сети, создающей наше второе, «сосудистое тело», которое будет полным и точным отражением нас до мельчайших деталей (Рис. 1.13 – 1.15). Если бы в наш анализ сосудистой системы мы включили бы также сосуды, переносящие лимфатическую и спинномозговую жидкости, то наш «жидкий человек» стал бы еще более точным в мельчайших тонкостях за исключением волос и нескольких лишенных сосудов участков кожи и ногтей.



В любом многоклеточном организме (это, в особенности, относится к тем, которые в какое-то время вышли на сушу) внутренние клетки, не участвующие в прямом обмене с внешней средой, зависят от сосудистой системы, которая приносит им в глубину питание с внешних границ организма и выводит токсичные химические вещества на поверхность. Органы брюшной полости – легкие, сердце, пищеварительная система, почки – созданы так, чтобы и выполнять эти задачи для внутренних клеток тела. Чтобы как следует обслуживать своих подопечных, сеть капилляров должна проникнуть в ближайшее окружение каждой отдельной клетки любого типа и «доставить заказ» методом диффузии через стенки капилляра.

Волоконная сеть

Зная нашу тему, вы не удивитесь, узнав, что фасциальная система представляет собой третий тип всепроникающей коммуникационной сети. Единственное, что вас может удивить, это то, какое малое значение придавали этой сети до последнего времени и как мало ее изучали как систему (Рис. 1.16).

Будь у нас возможность сделать невидимыми все ткани человеческого тела кроме волоконного компонента соединительной ткани (это, в основном, коллаген, но с добавкой эластина и ретикулина), мы бы увидели все тело целиком, снаружи и изнутри, подобно нейронной и сосудистой сетям, но области уплотнений снова бы изменились.

Рис. 1.12 – В 1548 году Везалий также создал изображение второй целостной системы, отвечающей нашему определению, – сосудистой системы. (Воспроизводится с любезного разрешения издательства Dover Publications, NY.)




Рис. 1.13 – Венозная система печени, вид снизу. Мешок в центре изображения – желчный пузырь. (Воспроизводится с любезного разрешения из Abrahams et al 1998.)

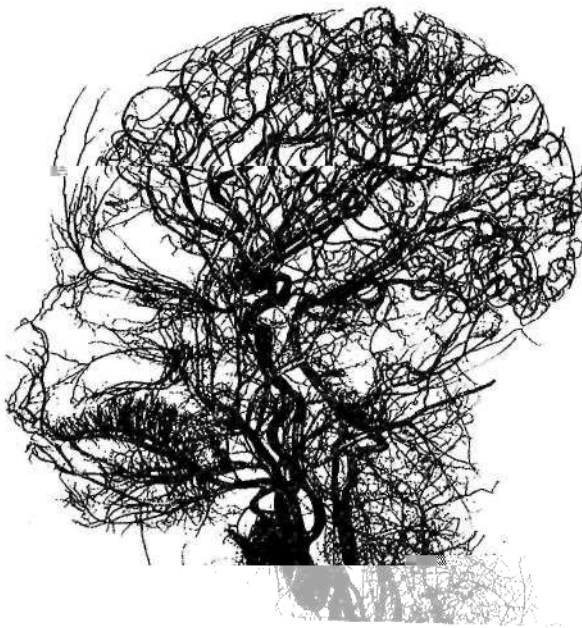

Рис. 1.14 – Даже представив на рисунке лишь несколько этих главных артерии, уже можно чуть-чуть представить себе этого человека. Вы могли бы подумать, что это Нило-Хамитский человек, но это, на самом деле, младенец. (Воспроизводится с любезного разрешения из Abrahams et al 1998.)

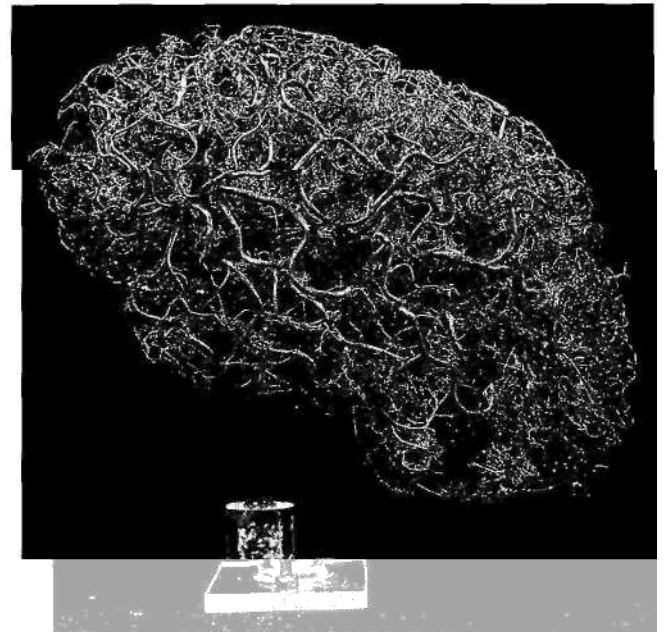


Рис. 1.15 – Даже сам головной мозг заполнен кровеносными судами (а сердце – нервами). Только ли нейроны головного мозга способны «думать»? (Воспроизводится с любезного разрешения из Abrahams et al 1998.)

з-
зга
ия

ими
ен-
сть
эти
от-
чог
ни-

Кости, хрящи, сухожилия и связки оказались бы наполнены густым, плотным волокном, а области вокруг каждого сустава были бы представлены особенно хорошо. Волокном была бы покрыта каждая мышца, а каждая клетка и каждая группа клеток внутри нее была бы окружена «сладкой ватой» этих волокон. Лицо и другие, более пористые органы были бы более прозрачными,

хотя и они были бы окружены одной или двумя плотными сумками. И хотя эта сеть организована в виде сложных пластов, мы хотим подчеркнуть, что ни одна часть этой сети не окажется отличной или отделенной от целого. Каждая из этих сумок, струн, плоскостей и плных внутренних сеток связана со всеми прочими «с до головы». Центром этой сети может быть наш мех

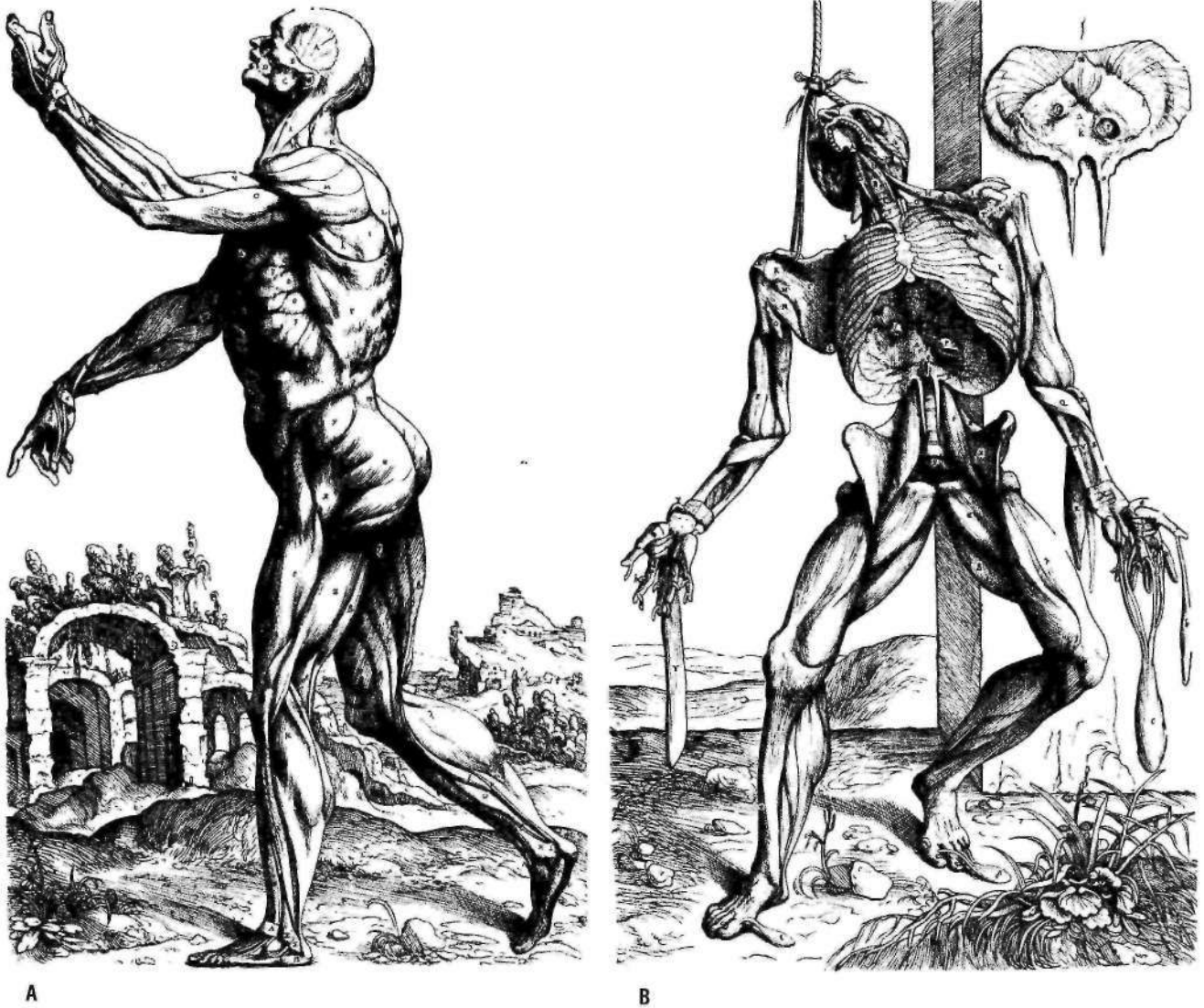


Рис. 1.16.

А. Везалий обрисовал волоконную сеть по знакомым канонам – как слой мышц – но покровные слои фасциальной ткани удалены не были.

В. Второй рисунок показывает более глубокий слой мускулатуры; фасциальные перегородки заполнили бы все промежутки и линии между мышцами. Обратите внимание, на (В) заметна черная линия, идущая от нижнего края диафрагмы к внутреннему изгибу стопы. Сравните это с Глубинной фронтальной линией (см. Главу 9). (Воспроизводится с любезного разрешения издательства Dover Publications, NY.)

ческий центр тяжести, расположенный в средней части нижнего отдела живота, когда мы стоим вертикально.

Смело утверждать, что так же, как и нейронная и сосудистая сети, фасциальная паутина оплетает все тело настолько, что является частью ближайшего окружения каждой клетки. Без ее поддержки головной мозг выглядел бы как жидкий заварной крем, печень растеклась бы по брюшной полости, и мы сами превратились бы в лужу у своих ног. Связывающая, укрепляющая, соединяющая и разделяющая, фасция отсутствует только в открытых просветах дыхатель-

ного и пищеварительного трактов. Даже в кровеносных сосудах, заполненных текущей кровью, которая сама является соединительной тканью, существует потенциальная возможность формирования волокна на случай, если понадобится создать тромб.

Мы не смогли бы выделить ни одного кубического сантиметра, ни одного грамма плоти, не натолкнувшись на эту сеть коллагена. При любом, даже самом легком, прикосновении мы соприкасаемся с этой паутиной, замечая ее, сознательно или бессознательно, и воздействуя на нее, даже сами того не желая.

В отличие от нейронной и сосудистой сетей фасциальную сеть еще предстоит описать одному из наших художников. Максимально приближенное изображение было сделано еще Везалием в духе рисунка живого материала, на котором точно можно увидеть суть этого полотна волоконного тела, но на самом деле здесь изображена миофасция – мышцы вместе с фасцией, но с большим акцентом на мышцах. Вот этот предрассудок долго просуществовал во множестве анатомических справочников, включая и те, что пользуются популярностью в наши дни: фасцию в основном удаляют для того, чтобы видеть мышцы и другие, лежащие под ней, ткани.^{24 - 26} Он внес свой вклад в бытующее сегодня представление о фасциальной сети как о «мертвых» строительных лесах вокруг клеток, которые нужно рассечь и снять на пути к «настоящим» тканям. Однако сейчас мы изо всех сил стараемся остановить эту тенденцию и создать картину, на которой осталась бы лишь фасциальная сеть, а все остальное, включая и мышечные волокна, было бы удалено.

Новые методики изображения анатомии человека сильно приблизили нас к желаемой картине. Джефффри Линн,²⁷ врач, работающий в рамках структурной интеграции, получил изображение на Рис. 1.17, ис-

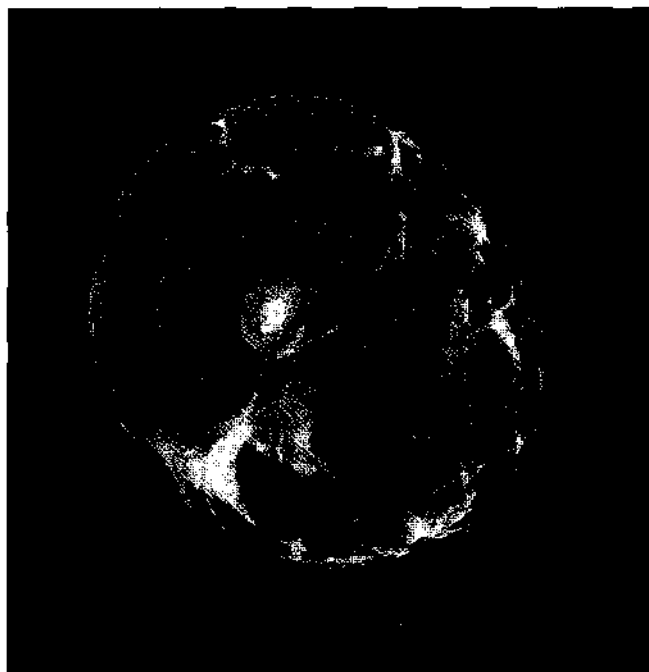

Рис. 1.17 – Изображение фасциальных плоскостей бедра, полученное почетным ученым Института Рольф Джефффри Линном с использованием данных Проекта «Видимый человек» Национальной библиотеки. (Воспроизводится с любезного разрешения Джефффри Линна.)

пользуя устройство получения данных Проекта «Видимый человек». Он математическим путем удалил все, что не является фасцией, из сечения бедра – это наилучшее (из сегодня доступных) приблизительное изображение показывает нам, как выглядит «фасциальный человек» (Рис. 1.17).

Если мы представим себе, что действие этой методики можно распространить на все тело (сейчас эта трудоемкая работа уже идет), то нам представится совершенно новая в анатомическом плане картина. Мы увидим, как фасциальные пласты организуют жидкости тела в отдельные потоки. Межмышечные перегородки покажутся нам фиксирующими тросами, какими они на деле и являются. Плотные комки суставов превратятся в систему органов движения соединительной ткани. Пройдет долгое время, прежде чем такая методика сможет представить нашему вниманию всю фасциальную систему целиком, ведь она включит в себя изображение «ваты», переплетающей все без исключения мышцы (на Рис. 1.17 этого нет, но это видно на Рис. 1.18). Также нужно будет показать периневральную систему олигодендритов, клетки Шванна, клетки глии, сопутствующие жиры, которые пронизывают нервную систему, и все комплексы сумок, связок и паутинок, которые удерживают, закрепляют и организуют органы брюшной полости (Рис. 1.18).

Если бы затем нам удалось привести эту картину в движение, то можно было бы увидеть, как организм реагирует на силы растяжения и сжатия, передающиеся по этим пластам и плоскостям, и ассимилирует их во всех обычных движениях.



Рис. 1.18 – Эндомизимальные волокна крепко присоединяют каждое мышечное волокно к его окружению и позволяют ему эффективно функционировать наряду с остальными. Каждое из этих фасциальных волокон является частью целостной структуры, охватывающей все тело, и находится с ней в постоянном контакте. (Воспроизводится с любезного разрешения Рональда Томпсона.)

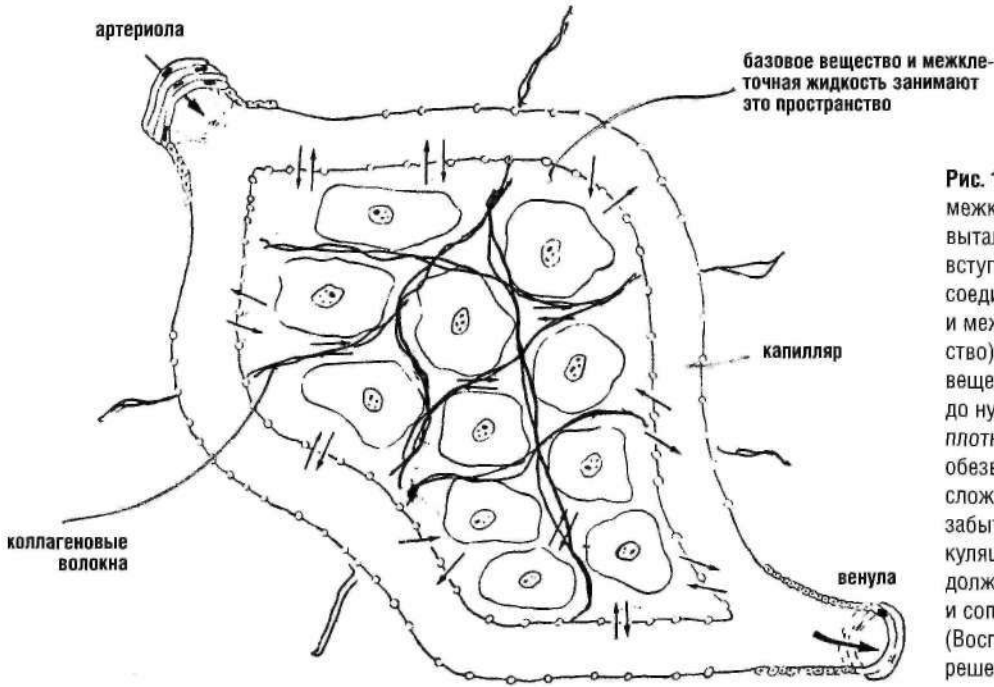


Рис. 1.19 – Плазма, называемая межклеточной жидкостью после ее выталкивания через стенки капилляра, вступает в противостояние с матрицей соединительной ткани – и волоконной и межволоконной (базовое вещество), – чтобы донести питательные вещества и молекулы прочих агентов до нуждающихся в них клеток. Чем плотнее сеть волокна и чем более обезвожено базовое вещество, тем сложнее становится эта задача. Клетки, забытые в недоступных «заводях» циркуляции не смогут функционировать должным образом. (См. Рис. 1.2 и 1.3, и сопровождающее их обсуждение.) (Воспроизведено с любезного разрешения из Juhan 1987.)

Хорошим образом того, что мы пытаемся вообразить, может стать грейпфрут. Представьте себе, что вам удалось выжать весь сок из грейпфрута, не повредив его внутренней структуры. У вас в руках нетронутая форма грейпфрута, и вам видны все стенки, поддерживающие дольки, и все крохотные стенки, обрамляющие каждую клетку внутри дольки.

Фасциальная сеть выполняет аналогичную функцию внутри нас за тем исключением, что состоит она из пластичного коллагена, а не более жесткой целлюлозы. Фасциальные сумки разливают «сок» по ячейкам, которые сопротивляются силе тяготения и не позволяют жидкости скапливаться на дне. Эта роль организации и управления жидкостями тела является ключом к пониманию того, каким образом мануальное и двигательное воздействие на эту матрицу может повлиять на здоровье пациента.

Когда вы катаете грейпфрут в ладонях перед тем, как выжать из него сок, вы разрушаете эти стенки и упрощаете выжимание сока. Фасциальная сеть (имеющая, конечно, более разумное применение) примерно так же функционирует в нашем теле, давая «сокам» возможность более свободно протекать в «суховатые» области нашей анатомии.

Если к нашему фасциальному человеку добавить еще и межволоконное или базовое вещество, то картина значительно дополнится: из-за солей кальция кости станут выглядеть менее прозрачными, из-за хондроитина хрящи, наоборот, приобретут прозрачность, а все «море» межклеточного пространства станет вязким из-за кислотных глюкозаминогликанов.

Стоит потратить некоторое время и сфокусировать объектив микроскопа, чтобы посмотреть на активность этого сахарного клея. На Рис. 1.19 мы оказываемся на клеточном уровне (так как и на Рис. 1.3). Клетки намеренно оставлены пустыми и неопределенными – это могут быть любые клетки (печени, головного мозга, мышц). Рядом располагается капилляр; когда систола сердца проталкивает кровь в этот капилляр, стенки раздвигаются, а часть крови (плазма, а не красные кровяные клетки, которые для этого слишком твердые) выталкивается в мельчайшие межклеточные промежутки. Эта жидкость несет в себе кислород, питательные вещества и химические агенты, содержащиеся в крови и предназначенные клеткам. Между ними располагается все то, что принадлежит царству межклеточного пространства: волокна соединительной ткани, слизистое межволоконное базовое вещество и собственно межклеточная жидкость, очень схожая с плазмой крови и лимфой.

То, насколько легко питательные вещества достигнут своей цели и попадут в клетки, определяется:

1. плотностью фиброзной матрицы
2. вязкостью базового вещества

Если волокна чересчур плотные или базовое вещество слишком обезвоженное и вязкое, то эти клетки будут получать меньше питания и воды. Главное намерение мануального или двигательного вмешательства в здоровье пациента (не связанное с потенциальной образовательной ценностью) состоит в том, чтобы размять оба эти компонента и позволить питательным веществам свободно попадать в клетки, а клеточному мусору – с легкостью выводиться за пределы клетки. Состояние

волокон и базового вещества, без сомнения, во многом определяется факторами генетики и диеты, а также физическим развитием, но местные зоны могут подвергаться «закупориванию» под воздействием любого из этих двух механизмов, когда повышенные нагрузки, травма или малая подвижность провоцируют такое закупоривание. Как только «пробка» каким-либо способом удаляется, свободный поток химических веществ внутрь и наружу клетки возвращает ее из режима выживания к нормальной жизнедеятельности и позволяет восстановить ее индивидуальную «социальную» функцию, будь то сокращение, выделение или проводимость.

Возвращаясь на макро-уровень, мы должны сделать еще одно замечание относительно распределения этой сети: исключительно в целях клинического анализа полезно различать волоконные компоненты, расположенные в двух основных полостях тела – дорсальной и брюшной (Рис. 1.20).

Головной мозг окружен тремя слоями защитной соединительной ткани (твердая, паутинная и мягкая оболочки), которые, в свою очередь, окружены и омываются спинномозговой жидкостью (СМЖ). Эти оболочки поднимаются из нейронного узелка, особой области в месте соединения мезодермы и эктодермы развивающегося эмбриона.²⁸ Они взаимодействуют с центральной нервной системой и формируют ряд пальпируемых пульсов в дорсальной полости, а значит, и фасциальной сети в целом.^{29, 30} Эти пульсы хорошо известны остеопатам, занимающихся черепом, и другим врачам, использующим эти пульсации в терапевтических целях, хотя их механизм до конца не ясен, и даже само существование этих волновых движений некоторыми отрицается.^{31, 32}

Помимо миллиардов нейронов, составляющих головной и спинной мозг, в дорсальной полости также существуют дополнительные клетки соединительной ткани – это поддерживающие клетки, объединяющие и пронизывающие всю нервную систему, т.н. периневральная сеть. Эти астроциты, клетки Шванна, олигодендриты и прочие компоненты нейроглии, по словам Чарльза Леонарда,³³ «превосходят [нейроны] по количеству, но им уделяется меньше внимания, поскольку никогда не предполагалось, что они напрямую задействованы в передаче нервного импульса». Теперь они «начинают затенять мастерство нейронов. В ходе развития поддерживающие клетки глии руководят нейронами на пути к их месту назначения, предоставляют им питательные вещества, создают для них защитные барьеры, выделяют нейрозащитные химические вещества и в буквальном смысле слова являются клеем и каркасом нервной системы.

Если бы нам удалось изъять нетронутой всю периневральную систему, по ней мы бы увидели точные контуры нервной системы, поскольку каждый нерв, и центральный и периферический, покрыт или окружен этой системой периневрия. Это покрытие увеличивает скорость

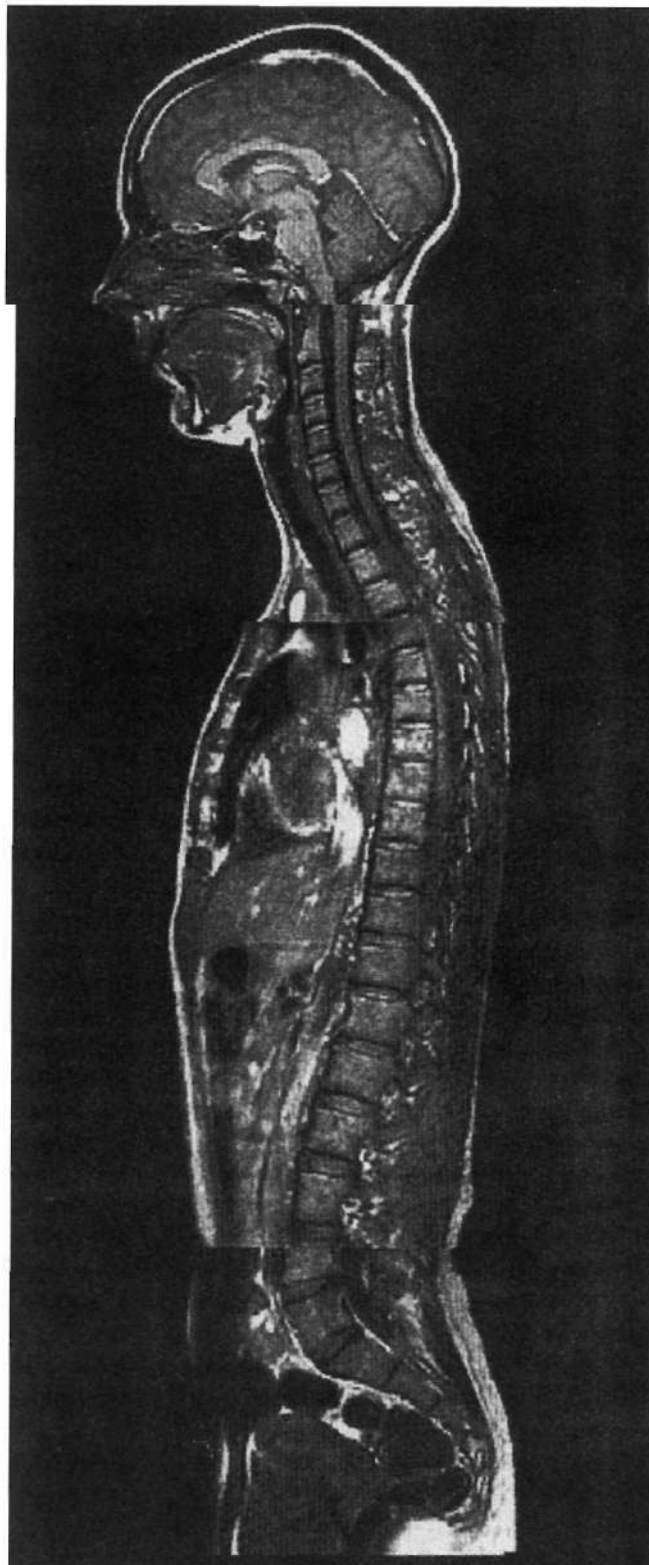

Рис. 1.20 – Темой этой книги является миофасция в опорно-двигательном аппарате человека. Однако сеть соединительной ткани простирается в дорсальную и брюшную полости, окружая и пронизывая все внутренние органы. (Воспроизведено с любезного разрешения из Gray 1995.)

передачи нервного импульса (покрытые миелином волокна передают импульс лучше, чем волокна без миелинового покрытия). Многие так называемые «неврологические» заболевания (как, например, болезнь Паркинсона, полиомиелит, диабетическая нейропатия или рассеянный склероз) на самом деле, являются лишь следствиями проблем нейроглии, которые мешают успешной работе самих нервов.

У периневральных клеток есть и своя система передачи импульса, которая, возможно, является более древней предшественницей высоко специфичных цифровых особенностей нейронной передачи импульса. При нормальном функционировании и при залечивании травмы медленные волны постоянного тока, проходящие по периневральной сети, организуют генерацию и регенерацию и могут выступать в роли регуляторов взаимодействия в организме в целом.³⁴⁻³⁶

В ходе эмбриологического развития периневральные клетки берут на себя морфогенетическую роль. Например, клетки будущей коры больших полушарий развиваются в глубине головного мозга на краях его желудочков. Однако занять именно свое место в слое, толщина которого составляет всего шесть клеток, на самой поверхности головного мозга. Эти развивающиеся нейроны используют отростки расположенной по соседству нейроглии и поднимаются по ним вверх, как пожарные по лестнице, ведомые поддерживающей сетью соединительной ткани к своему точному месту на поверхности головного мозга.³⁷

Едва ли можно не поддаться искушению и не отдать поскорее пальму первенства в порождении сознания периневральной сети.^{38, 39}

Внутри брюшной полости сеть волокон управляет устройством органических тканей, поддерживая их как трофически, так и морфогенетически – мы цитировали в начале главы то, что говорил об этом Грей, и вернемся к этому ниже. Сумки, обволакивающие сердце, легкие и органы брюшной полости, формируются из зародышевых оболочек в ходе эмбрионального развития. В результате образуется ряд желеобразных формирований разной толщины, лежащих в мешках из ткани и плотно или свободно прикрепленных к позвоночнику и друг другу; они незначительно перемещаются в зависимости от постоянных колебаний мускулатуры диафрагмы и, в меньшей степени, от других движений тела.

У французского физиотерапевта и остеопата Пьера Баррала есть интересное наблюдение о том, что контактирующие друг с другом поверхности серозных мембран,двигающиеся относительно друг друга, можно рассматривать как «суставы» между

органами.⁴⁰ Он провел удивительное исследование того, как органы в норме перемещаются внутри своих фасциальных мешков во время дыхания, а также наблюдал присущую им подвижность (двигательная активность, схожая с черепно-крестцовыми пульсами, о которых мы говорили выше). По мнению Баррала, связки, присоединяющие эти органы к окружающим структурам, определяют нормальные оси их движения. Любое незначительное склеивание/прилегание, ограничивающее или изменяющее эти движения (которые, все-таки, повторяются более 20 000 раз в сутки) с течением времени может не только негативно повлиять на работу органов, но и распространить свое воздействие на окружающую миофасциальную структуру.

Итак, дорсальная полость содержит одну часть волоконной сети, брюшная полость – другую, но темой нашей книги является третья часть фасциальной сети, а именно миофасцию опорно-двигательной системы, окружающей обе эти полости. Интересен тот факт, что для каждой из этих частей фасциальной сети уже появился свой терапевтический подход. Врачи, занимающиеся висцеральными и черепными проблемами, утверждают, что перекручивания и зажимы в этих системах отражаются на скелетно-мышечной структуре. Мы вовсе не стремимся опровергнуть это утверждение, хотя уверены в том, что существует и обратная связь. Однако если быть точными, мы в настоящей книге ограничим себя (произвольно) обсуждением той части фасциальной сети, которая составляет «сознательную» миофасциальную систему вокруг скелета.

Три целостные сети: обобщение

Перед тем, как начать говорить об эмбриологическом происхождении этой фасциальной сети, будет полезно сравнить все эти три целостные системы и проследить сходства и различия между ними.

С самого начала мы отмечали, что все эти сети обладают сложным строением и имеют базовую, генетически predeterminedенную структуру, хотя и кажется, что их распределение по периферии хаотично (в математическом смысле этого слова). Их фрактальная природа предполагает, что они обладают высокой лабильностью в структурах низшего уровня, но структуры более высоких уровней довольно стабильны. *In vivo*, они также сильно переплетены между собой как анатомически, так и функционально, и наше умозрительное их разделение – это лишь полезная игра научного воображения (Таблица 1.2).

Мы наблюдаем, что все компоненты этих сетей имеют форму трубок. Цилиндрическая трубка представляет собой базовую биологическую форму;

Таблица 1.2. Целостные коммуникационные системы – Обобщение

Характеристика	Нейронная	Сосудистая		Волоконная
		<i>Все сети Все трубчатые</i>		
Тип трубки	Одноклеточная (нейрон)	Многоклеточная (капилляр)		Клеточные продукты (волокно)
Информация	Цифровое кодирование/ двоичная	Химическая		Механическая (растяжение/сжатие)
Скорость передачи	Секунды	Минуты – часы		1. Скорость света 2. Дни – годы
Сознание	Временная память	Эмоциональная память		Системы верований

В этой таблице обобщены данные об информации, передаваемой каждой из трех целостных систем. В этом обобщении можно найти исключения и оговорки, но это не меняет основной идеи. Нижняя строка (какой тип сознания задействован в каждой системе) представляет собой лишь авторское предположение, основанное на эмпирических наблюдениях и опыте. Таким образом указывается на необходимость расширить понятие сознания, чтобы оно перестало быть исключительно сферой деятельности нервной системы и включило бы в себя накопленную мудрость сосудистой системы и полупроводниковые жидкие кристаллы соединительной сети..

все ранние многоклеточные организмы по форме, в принципе, были трубками.⁴¹ Каждая из этих взаимосвязанных систем также организуется вокруг трубчатых компонентов. (Однако этим, конечно, не исчерпывается применение трубок в нашем организме: пищеварительная система, позвоночник, бронхиолы, почечные нефроны, общий желчный проток и протоки других желез – все это трубки, они есть буквально повсюду.) Нейрон представляет собой одноклеточную трубку, сохраняющую дисбаланс между ионами натрия на внешней поверхности и ионами калия внутри трубки до тех пор, пока действие потенциала не откроет пору в мембране. Капилляр является трубкой, состоящей из множества эпителиальных клеток, которые содержат кровь, и создающей границы тока красных кровяных клеток, а также обеспечивающей диффузию плазмы и белых кровяных клеток. Основным компонентом фасциальной сети является коллагеновое волокно, вовсе не имеющее клеточной природы, а скорее являющееся продуктом жизнедеятельности клетки. Однако его молекулярная форма – это тоже трубка, которая имеет три спирали (как канат в три плетения). Были предположения, что эта трубка внутри полая, хотя еще предстоит исследовать, правда ли это или у этой крошечной трубки есть содержимое.⁴² Итак, хотя все наши сети трубчатые, строение трубок различное.

Масштаб трубок также различен. Аксоны нервных «трубок» достигают в размере от 1 до 20 микрон,⁴³ а капилляры – от 2 до 7.⁴⁴ Коллагеновая трубка намного меньше, каждое волокно в диаметре достигает не больше 0.5 – 10 мкм, но имеет вытянутую форму и может быть очень длинным.⁴⁵ Напри-

мер, старый канат в три плетения толщиной 1 см, имеющий три спирали, как и коллагеновое волокно, должен быть больше метра в длину – так можно представить себе пропорции молекулы коллагена.

И хотя все эти три сети взаимосвязаны, передаваемая ими информация тоже различается. Нейронная сеть несет информацию, закодированную, как правило, в виде двоичного кода: включить или выключить. Закон Старлинга гласит, что либо стимул достигает порога воздействия на нерв, и нерв реагирует, либо порог не достигается, и нерв бездействует. Иначе говоря, нервная система работает по принципу частотной, а не амплитудной модуляции. Громкий шум не повышает электрический скачок в 7-м (промежуточно-лицевом) черепном нерве, а вызывает больше скачков, что и интерпретируется в височной доле как усиление шума. Но какая бы информация не передавалась, она представлена в виде азбуки Морзе, где нужно правильно расшифровать все точки и тире.

Чтобы представить себе такое кодирование, надавите основанием ладони на закрытый глаз с одной стороны, пока не «увидите» свет. Разве был какой-то свет? Нет, просто нажим оказал воздействие на зрительный нерв. Зрительный нерв идет к той части мозга, которая интерпретирует внешние стимулы только как свет. Таким образом, импульс «нажим» был ошибочно расшифрован как «свет».

Сеть кровообращения разносит по телу химическую информацию в составе жидкости. В этом самом древнем трубопроводе происходят бесчис-

ленные обмены материей, физическим веществом (в противовес закодированной информации, передаваемой нервной системой).

И хотя мы должны четко представлять себе, что две эти системы неразделимы в составе живого организма, различие между двумя типами передаваемой информации объяснить довольно легко. Если мне хочется поднести ко рту стакан, мой мозг может обработать это желание (возможно, вызванный жаждой, или, что тоже вероятно, неуверенностью на первом свидании – здесь это неважно), превратить его в тире и точки кода, послать код по спинному мозгу, далее через плечевое сплетение к руке. В зоне нервно-мышечного соединения значение сообщения расшифровывается, и соответствующие мышцы сокращаются в заданной последовательности.

Однако предположим, что для выполнения команда нервной системы мышце необходимо больше кислорода. Я, при всем желании и даже при возможности послать эту идею в свой мозг, не смогу закодировать сообщение, которое одна из частей нервной системы могла бы расшифровать как молекулу кислорода. Вместо этого сама молекула кислорода поглощается из воздуха эпителием альвеолы, пересекает этот поверхностный слой и через межклеточное пространство и слой соединительной ткани проходит сквозь стенку альвеолярного капилляра, «проплывает» по плазме в поисках красной клетки крови, чтобы пройти через ее мембрану и присоединиться к «мохнатой» молекуле гемоглобина, затем вместе в красной клетке крови путешествует по руке, отсоединяется от гемоглобина, с плазмой пересекает капиллярную стенку, проходит между волокнами и базовым веществом межклеточного пространства, находит нужную ей клетку и, наконец-то, я могу ее использовать для того, чтобы поднять руку.

У этих систем есть и социальные соответствия, которые тоже могут проиллюстрировать различия между функциями нервной и сосудистой сетей. Наше общество сплошь и рядом кодирует информацию в абсолютном запечатанном виде и расшифровывает ее

тельные реакции.

Если же моей дочери надоели электронные письма и телефонные звонки, и ей просто хочется обнять меня, мне придется сесть в свою маленькую «кровяную клетку» автомобиля, проехать по капиллярам дорог и артериям воздушных путей, чтобы достичь того уровня физической близости, который позволит по-настоящему, в реальности нежно обнять мою дочь. Так функционирует сосудистая сеть, которая позволяет жидкостям производить прямой химический обмен.

Третья система, фасциальная, передает механическую информацию – взаимодействие растяжения и сжатия – в основном, по коллагеновым волокнам фиброзной сети. Пожалуйста, обратите внимание, что здесь мы не говорим о мышечных веретенах, сухожильных органах Гольджи и прочих рецепторах растяжения. Эти проприоцепторы показывают, каким образом нервная система сообщает себе, при помощи своего обычного кодирования, о том, что происходит в миофасциальной сети. Волоконная система обладает гораздо более древним способом «общения»: простые натяжения и толчки, передающиеся по фасциальной структуре и базовому веществу напрямую от волокна к волокну, от клетки к клетке.

Такого рода механическое сообщение изучалось в меньшей степени, чем нейронная или сосудистая коммуникация, но оно определенно существует. Мы вернемся к его особенностям ниже, в разделе, посвященном структурам сбалансированного сжатия-натяжения. Сейчас же мы просто скажем, что миофасциальные меридианы анатомических поездов просто являются обычными путями, по которым проходит такого рода коммуникация.

Резкое натяжение фасциальной сети передается по всей сети, как зацепка в свитере, или натяжение в углу пустого гамака. По большей части это происходит помимо нашего сознания, но посредством такой коммуникации мы боремся свои контуры, свою форму, сохраняемую в жидких кристаллах соединительной ткани, то есть наш

боваться около 2 секунд. Другие сообщения идут быстрее, но это все равно величины одного порядка – реакция тренированного специалиста по боевым искусствам составляет 1/30 секунды от получения стимула до начала движения. Это, приблизительно, равняется времени реакции простой рефлекторной дуги, например, коленного рефлекса.

Сосудистая система работает на порядок медленнее. Как правило, большинство кровяных клеток возвращаются в сердце через 1.5 минуты. Несмотря на то, что в кино нам постоянно показывают моментальное воздействие наркотика, даже внутривенные наркотики достигают головного мозга по истечении нескольких минут. Многие химические показатели крови (например, уровень сахара) изменяются в течение циклов, длящихся несколько часов, так что мы можем определить средний ритм реакции этой системы в минутах и часах.

Конечно, обе эти системы развивались совместно и у каждого человека, и у всего нашего вида, и в жизни они функционируют вместе. Несколько лет назад я снова поехал в Англию после нескольких лет пребывания в Штатах. Я согласился отвезти пару ребятшек загород и, когда я задумавшись ехал по узкой проселочной дороге графства Девон, окруженной с обеих сторон живой изгородью, неожиданно увидел, что прямо на нас едет машина. Во мне возобладали привычки американского водителя, и я резко взял вправо, а водитель другой машины свернул влево, следуя английским инстинктам. Так мы разошлись где-то в паре миллиметров, и наша машина оказалась в грязном кювете, а я был весь бледный и дрожал от ужаса.

Эта дрожь и перераспределение крови были вызваны симпатическим отделом моей автономной нервной системы, поднявшей по тревоге всю мою соматическую нервную систему, когда оказалось необходимо незамедлительно действовать. Моя сиюминутная реакция, какой бы глупой она ни была, не привела к катастрофе. Мы все вылезли из машины, радостно кляня чертова американца, убедились, что все целы, вытолкали мою машину из кювета и распрощались.

Но когда я снова сел за руль, я обнаружил, что снова дрожу, весь бледен и почти без чувств, и мне потребовалось несколько секунд, чтобы взять себя в руки и поехать дальше. Это было действие адреналина, носителя аналогичного сообщения «дерись или беги», ориентированного на действие, который прошел по сосудистой системе. Такой способ возбуждения является более медленным и более древним, чем метод нервной системы, но он помогает поддерживать реакцию, если это необходимо, в течение более длительного времени, как в спортивных соревнованиях.

Среди множества сообщений, которые за первое мгновение тревоги рассылает симпатическая нерв-

ная система, был сигнал адреналиновой железе, который был расшифрован, и весь содержавшийся в железе адреналин был выброшен в кровоток. Несколько минут этот гормон путешествовал по моему телу. К этому моменту чрезвычайная ситуация окончилась, и я уже собирался снова сесть за руль, а адреналин как раз приступил к делу. Спустя несколько минут, в отсутствие новой тревоги, моя система успокоилась, и я поехал дальше, уже полностью сосредоточенный, химически и сознательно, на этой новой задаче.

Временные характеристики работы фасциальной системы интересны тем, что у нее есть два ритма; по крайней мере, эти два могут нас заинтересовать. С одной стороны, игра растяжения и сжатия в нашем теле, подобно механической «вибрации», разворачивается со скоростью света. Это можно почувствовать, переходя из одной комнаты в другую, между которыми есть перепад уровня пола в пару-тройку сантиметров, а то и больше. Нервная система, управляющая реагирующими мышцами в расчете на прежний уровень пола, не готова к шоку, который действительно имеет место, но практически полностью поглощается фасциальной системой. Мы обратимся к этому механизму моментальной коммуникации в следующем разделе, посвященном «тенсегрити»; сейчас же лишь скажем, что каждая крошечная деталь изменяющихся механических сил «замечается» и передается по полотну волоконной сети.

С другой стороны, скорость, с которой волокна передают компенсацию по структуре тела, гораздо ниже. Структурные терапевты, как правило, отмечают, что боль в шее, появившаяся в этом году, выросла на основе прошлогодней боли в средней части спины, которая возникла из-за проблемы с подвздошной мышцей и крестцом за три года до этого, вызванной частым подвывихом левой лодыжки. При работе с волоконной системой всегда необходимо тщательно вести историю болезни, поскольку даже незначительные повреждения могут через некоторое время вызвать отрицательные последствия в области, отдаленной от места первого поражения.

Такая модель компенсации, зачастую как часть модели фиксации миофасции довольно далеко от болевой зоны, является делом жизни для врачей, работающих по методике структурной интеграции. «Если симптомы улучшаются, – говорила Д-р Ида Рольф, – то вам крупно повезло». Она интересовалась решением моделей компенсации в целом, а не только устранением симптомов, которые бы вновь появились через несколько месяцев или даже лет в видоизмененной форме.

Например, несколько лет назад в мой кабинет пришла женщина средних лет с жалобами на боли с

правой стороны шеи. Будучи офисным работником, она была уверена, что боль была следствием ее постоянной работы на компьютере и «повторяющихся нагрузок», связанных с набором текстов на клавиатуре и с работой мышью. Она уже испробовала все варианты лечения, побывав у хиропракта, физиотерапевта и массажиста. Все эти методики давали временное облегчение, но «как только я начинаю снова работать, боль возвращается».

Когда перед вами такой случай, то «причин» может быть две: одна уже описанная, по ней работа вызывает проблему; и другая – противоположная первой, в соответствии с ней одна из моделей структуры пациента не поддерживает новое положение тела, необходимое для такой работы. Осмотрев эту женщину (по методике осмотра, описанной в Главе 11), мы обнаружили, что ее грудная клетка сдвинулась влево, снизив поддержку под правым плечом. Грудная клетка сместилась влево, чтобы снять вес с правой ноги. Правая нога была неспособна нести свою часть веса после незначительной лыжной травмы с медиальной стороны колена трехлетней давности. И теперь весь этот рисунок был зафиксирован нейро-фасциальной паутиной.

Посредством ручной обработки тканей колена и ноги (давно вылеченные, они остались неисправленными), затем квадратной мышцы поясницы и других мышц, определяющих положение грудной клетки, нам удалось создать поддержку правого плеча снизу, так что оно больше не «висело» на шее. Пациента смогла с удовольствием выделять и кликать мышкой, а «связанная с работой» проблема больше не возвращалась.

Подытоживая вышесказанное, отметим, что мы рассматриваем соединительную ткань как живую, реактивную матрицу и как, действительно, одну из трех анатомических систем, которая управляет и координирует работу всего нашего организма – как своего

рода метамембрану, по выражению Дизн Юхан.⁴⁷ Конечно, детальное изучение каждой системы в отрыве от других всегда было лишь уловкой аналитического редукционизма, ведь эти системы постоянно взаимодействуют внутри отдельного организма и всего вида и никогда не думают о времени.

Итак, человека, по какой-либо причине попавшего в депрессивное состояние, легко узнать, так как у него, как правило, на соматическом уровне это состояние развивается в осанке – как будто он «застрял» на выдохе, грудь впала, никогда не выпрямляется в полный рост. Это же можно сказать и наоборот: много ли вы видели выпрямленных в полный рост людей, дышащих полной грудью, которые бы ходили и говорили всем: «Ох, у меня такая депрессия». Депрессивная осанка развивается как мышечная модель, управляемая нервной системой. (Мускулатура является «посланником» нервной системы в волоконной сети, также как рецепторы растяжения являются «посланниками» волоконной сети в нейронной сети (Рис. 1.21).) Ослабление дыхания создает другое химическое равновесие в крови и жидкостях тела, снижая уровень кислорода и повышая уровень кортизола. Через некоторое время фасциальная структура приспособляется к новой осанке и фиксирует ее. Изменить эту модель простым повышением потребления серотонина нельзя, поскольку она уже вошла в привычку движения, в структуру фасциальных волокон и направлений химического обмена в жидкостях тела. Эффективное лечение касается всех этих трех аспектов, но индивидуальные методики уделяют больше внимания лишь одному из них. Старинное изречение гласит: «Если у тебя вместо руки молоток, то все вокруг похоже на гвоздь». Какую бы методику мы не выбрали, мы должны помнить о том, что все три системы коммуникации являются целостными.

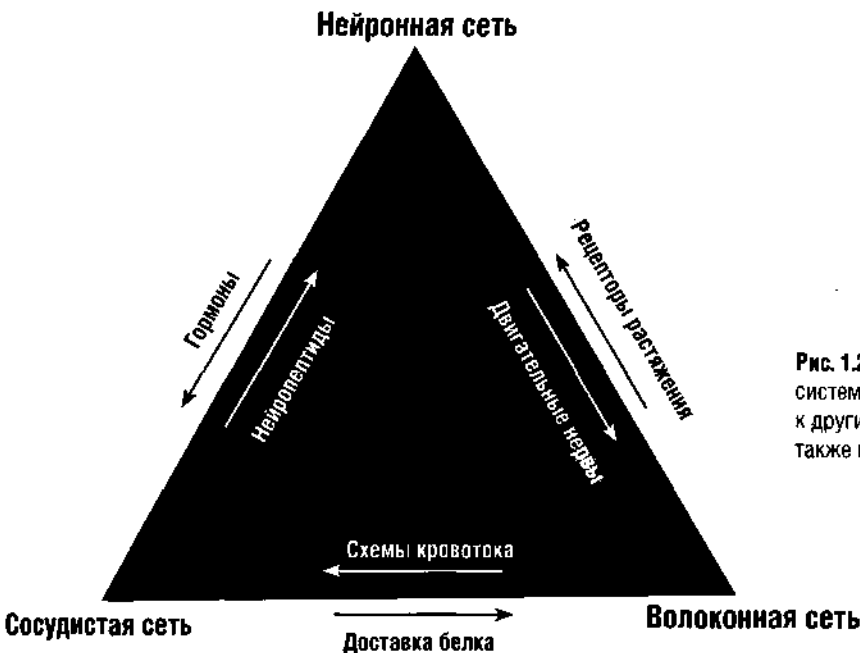

Рис. 1.21 – Взаимоотношения между целостными системами. У каждой из систем есть «посланники» к другим сетям, которые изменяют их состояние, а также передают информацию.

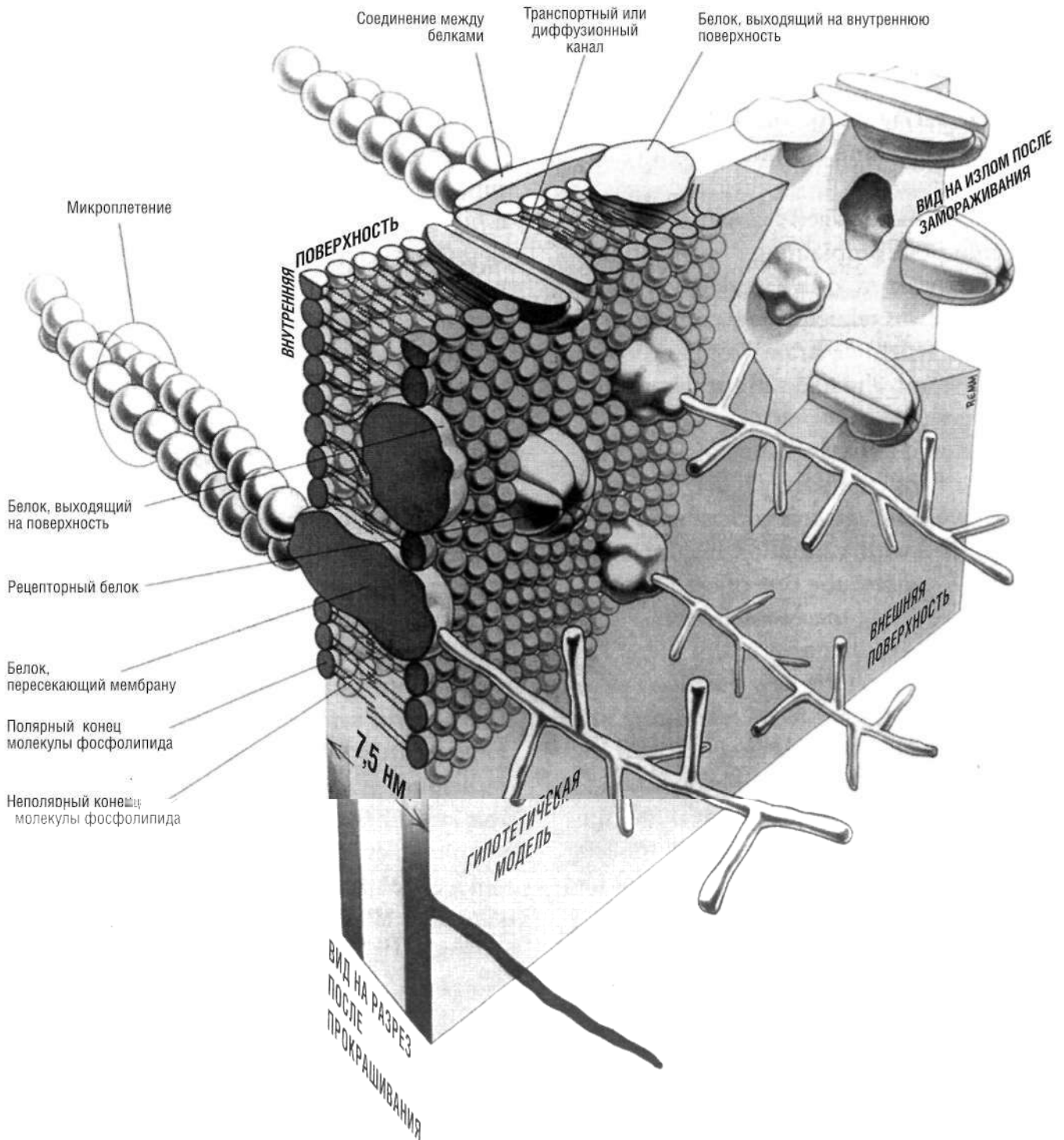


Рис. 1.22 – Двухслойная мембрана клетки создает знакомую модель двойного мешка, которая вновь и вновь повторяется на макро-анатомическом уровне. (Воспроизведено с любезного разрешения из Gray 1995.)

Теория двойного мешка

Когда журналисты компании БиБиСи спросили великого британского натуралиста Дж. Б. С. Холдейна, смогли ли ему его исследования, продолжавшиеся всю жизнь, понять хоть что-нибудь о мыслях Творца, он ответил: «Пожалуй, да. Он питает удивительную любовь к жукам». (Холдейну так понравился свой собственный ответ, что он даже подстроил так несколько раз, что повторно задавали этот вопрос. Он сам получал удоволь-

ствие и радовал слушавших небольшими изменениями, которые вносил в первую версию.)

Если бы современному анатому задали тот же вопрос, единственным ответом была бы «удивительная любовь к двойным мешкам». Двухслойные сумки так часто встречаются в анатомическом строении соединительной ткани, особенно в эмбриологии, что стоит вкратце поговорить о них отдельно, прежде чем вернуться к вопросу их важности для теории анатомических поездов самой по себе. Мы также воспользуемся возможностью, про-

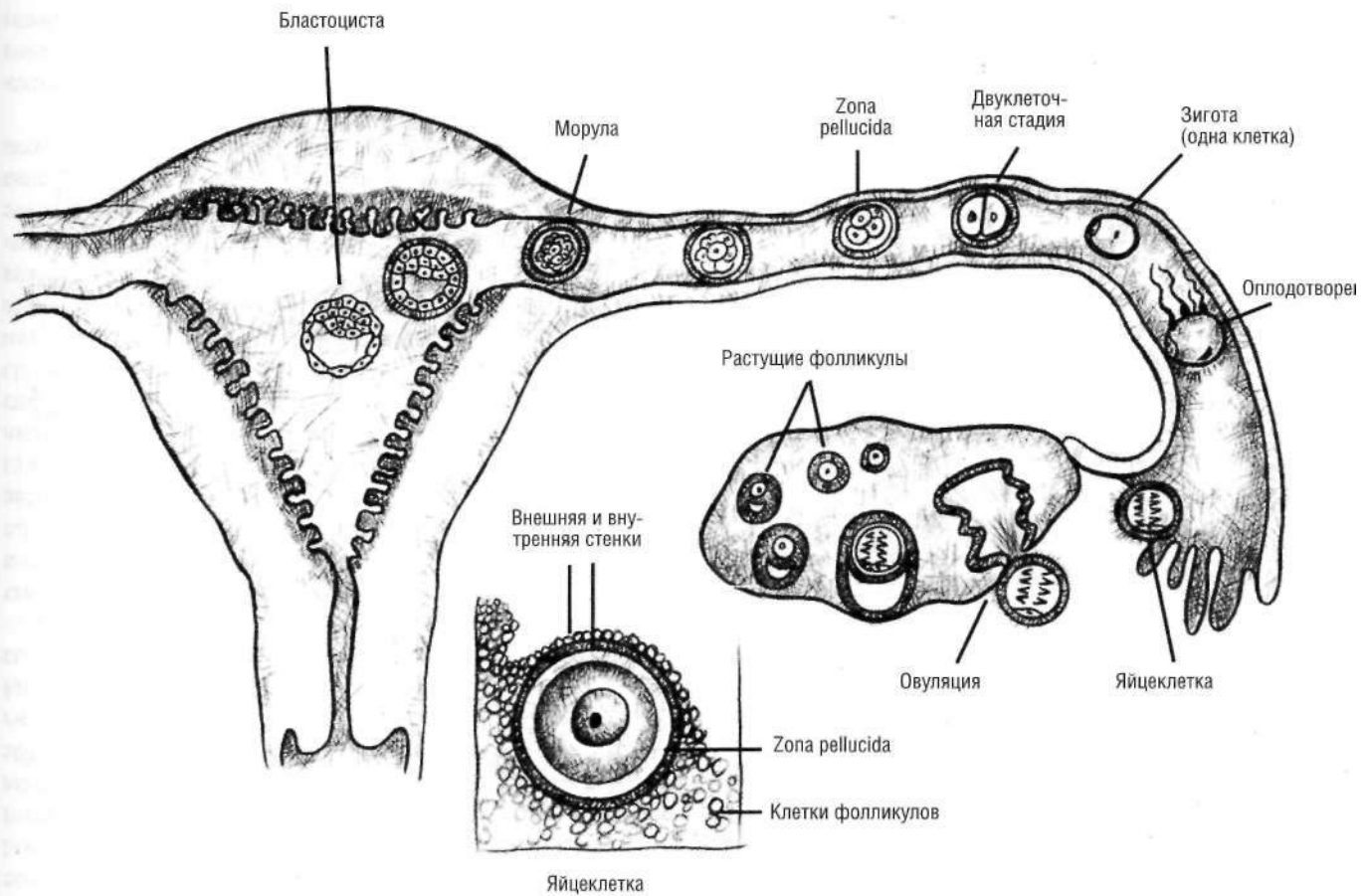


Рис. 1.23 – Слизистая zona pellucida окружает яйцеклетку и остается мембраной организма вокруг морулы и бластоцисты, а затем истончается и расщепляется в конце первой недели зародышевого развития вместе с разрастанием, дифференциацией и подготовкой бластоцисты к имплантации.

бега по эмбриологии, указать на некоторые наиболее крупные этапы развития фасциальной сети в целом.

Каждая клетка заключена в двойной мешок, также как и сердце, и легкие, и брюшина заключена в двойной мешок, а головной мозг окутан, по меньшей мере, двумя мешками, если не тремя (Рис. 1.22). В этом разделе мы утверждаем, что скелетно-мышечную систему также стоит рассматривать как систему, заключенную в двойной мешок.

Если мы вернемся назад, к самому началу, то вспомним, что яйцеклетка еще до выхода из фолликула яичника (Рис. 1.23) окружена двойным мешком внутренней и внешней стенок. Выйдя из фолликула, она, как и большинство клеток, ограничивается двухслойной мембраной, которая играет роль двойного мешка вокруг содержимого клетки.

Затем яйцеклетку окружает еще одна мембрана, прозрачный покров из полисахаридного геля, которая называется zona pellucida, через которую должен пройти удачный сперматозоид перед тем, как достигнет собственных мембран яйцеклетки. Когда оплодотворенная

клетка делится, именно в zona pellucida и содержится зигота. Изначально огромные размеры яйцеклетки позволяют еще одно и еще одно деление внутри zona pellucida, а каждый новый набор клеток занимает то же пространство, что и большая первичная клетка. Так вокруг зиготы из раковины «базового вещества» развивается первая метамембрана организма. Это первое формирование соединительной ткани, выступающее в этой роли, к которому затем присоединяются волокна коллагена и ретикулина. Но именно эта оболочка является первым окружением нашего организма, а также и первичной мембраной организма.

При первом делении из двух дочерних клеток выделяется небольшое количество цитоплазмы, создающее тонкую пленку вокруг двух клеток, а также между клетками и zona pellucida. Это первый намек на жидкую матрицу, на лимфатическую или межклеточную жидкость, которая станет главным средством обмена между сообществом клеток внутри организма.

Клетки продолжают делиться, образуя 50-ти – 60-ти клеточную морулу (ягоду) в пределах zona pellucida.

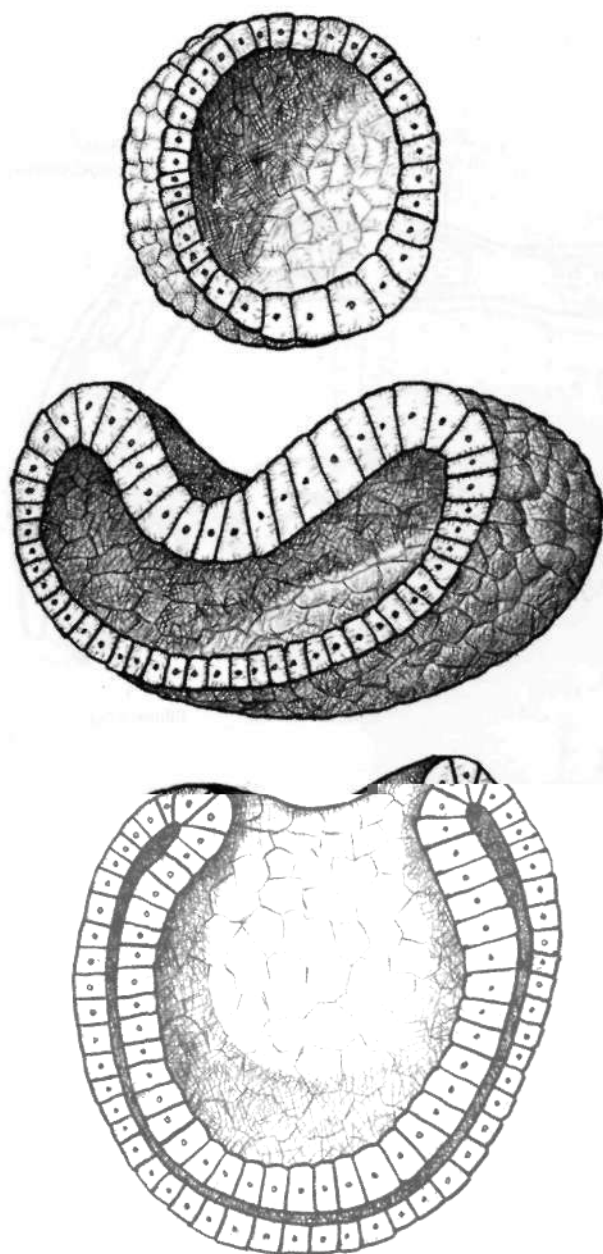


Рис. 1.24 – Первым определенно самостоятельным движением зародыша является сворачивание бластосферы внутрь себя с образованием двойного мешка, который соединяет эпибласт и гипобласт в двухслойную оболочку.

Спустя пять дней зона pellucida истончается и исчезает, а морула распространяется в бластосферу, открытую сферу клеток (которая, следовательно, по форме напоминает первоначальную форму яйцеклетки).

На второй неделе развития эта бластосфера втягивается во время гастрюляции. Гастрюляция представляет собой захватывающий процесс, в ходе которого определенные клетки с одного «угла» сферы вытягивают ложноножки, зацепляющиеся за другие клетки, а затем, втягивая эти отростки обратно, вначале создают ямку, разрастающуюся в кратер, а затем – во внутренний и

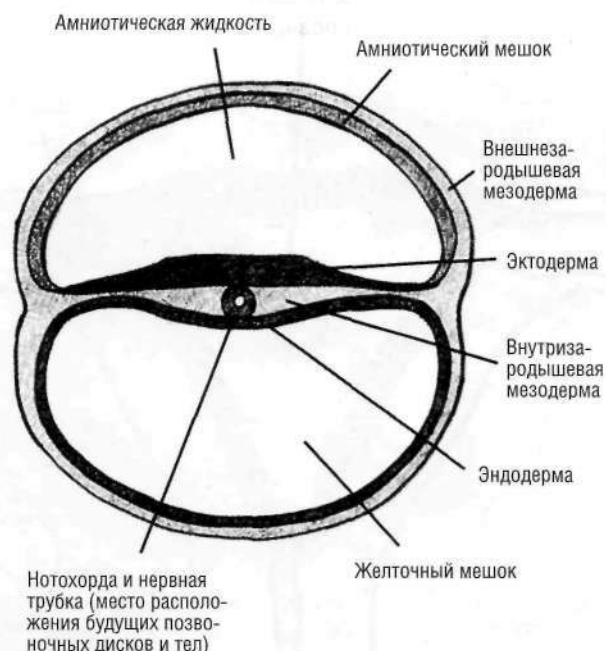


Рис. 1.25 – Гастрюляция, дальнейшее выворачивание зародышевого «носка», приводит к формированию трехслойного диска (экто-, мезо- и эндодермы) между двумя большими сумками амниона и сумкой желтка.

внешний слой клеток (Рис. 1.24). Перед нами главная форма двойного мешка – наполовину вывернутый носок. Обратите внимание на то, что она создает три возможных пространства:

1. пространство в пределах внутреннего мешка
2. пространство между внутренним и внешним мешками
3. среда за пределами внешнего мешка.

Если «рот» этой структуры открыт, то тогда различия между пространством 1 и 3 нет, но если рот закрыт, то два мешка разделяют их на три различных пространства. В процессе гастрюляции создаются двойные мешки сумок амниона и желтка, а между ними образуется знакомый трехслойный «сэндвич» из эктодермы, мезодермы и эндодермы (Рис. 1.25). Из эктодермы совместно с амниотическим мешком и амниотической жидкостью формируется черепная коробка, которая ассоциируется с «нейронной сетью», как было сказано выше). Эндодерма совместно с желточным мешком участвует в образовании выстилающих тканей всех сосудистых трубок, а также органов пищеварительной системы и желез (и является первоначальным источником сосудистой сети). Находящаяся между ними мезодерма преобразуется и формирует все мышцы и соединительные

ткани (являясь, таким образом, предшественницей волоконной сети), а также кровь, лимфу, почки, большую часть половых органов и железы коры надпочечников.

Здесь мы на некоторое время оставим обсуждение двойного мешка и продолжим рассматривать развитие волоконной сети у зародыша, ведь первичная специализация клеток зародыша, которая происходит примерно на третьей неделе развития, представляет собой очень важный этап. До этого момента большинство клеток абсолютно идентичны, и имела место лишь незначительная дифференциация. А значит, и пространственная организация не имела особого значения. На этом этапе слизистого «клея» между клетками было достаточно, чтобы обезопасить крохотный зародыш. Однако, с этого момента специализация начинает усиливаться, и совершенно необходимым становится поддерживать пространственную структуру, поскольку размеры зародыша и сложность его строения начинают увеличиваться в геометрической прогрессии.

При более пристальном взгляде на этот средний слой, мезодерму, мы обнаружим в ее центре некоторое утолщение под первичной (нервной) трубкой, называемое нотохордой, из которой в итоге сформируется позвоночный столб – позвонки и позвоночные диски. Прямо патерально от нее, в центрально-осевой мезодерме, располагается особая часть мезодермы – мезенхима (что буквально значит «беспорядок посередине»). Мезенхимные клетки, являющиеся зародышевыми стволовыми клетками для фибробластов и других клеток соединительной ткани, мигрируют между клетками по всему организму, и распространяются во всех трех слоях (Рис. 1.26). Они вырабатывают в межклеточное про-

странство ретикулин (недозревшую форму коллагена с очень тонкими волокнами). Эти ретикулиновые волокна связываются друг с другом как химическим образом, так и наподобие липучки, и образуют сеть по всему организму – хотя он на этом этапе и имеет лишь один миллиметр в длину.

Постепенно коллаген встанет на место этих ретикулиновых волокон, но факт остается фактом: именно они являются источником нашей волоконной сети. И хотя для целей нашего анализа мы и можем говорить о подошвенной фасции, центральном сухожилии диафрагмы, пояснично-крестцовой фасции или твердой оболочке головного мозга – все это лишь сделанное человеком разделение сети, которая, на самом деле, является единой от макушки до пальцев ног, от рождения до смерти. И разделить ее на части, так же как и отделить органы от целого, можно только ножом. Эта волоконная сеть может слабеть с возрастом, подвергаться сильному травматическому воздействию или разделяться скальпелем, но в основе ее лежит единство коллагеновой сети. Давать названия частям целого всегда было одним из любимых занятий человека со времен творения – и это полезное занятие, при условии, что мы не забываем об основополагающем единстве этих частей.

Как только сформированы три зародышевых листка и связующая их сеть фасции, эмбрион начинает удивительным образом, словно в технике оригами, складываться вновь и вновь, постепенно превращаясь из трех слоев клеток в человека (Рис. 1.27). Мезодерма из срединного положения выходит наверх, формируя ребра, брюшные мышцы и таз, создавая и поддерживая внутренний эндодермальный пищевой канал. Она также продвигается и назад, образуя нейронную дугу позвоночного столба и свод черепа, который окружает и защищает центральную нервную систему (фасции этих полостей мы кратко описывали в конце раздела, посвященного волоконной сети, в начале этой главы). Практически последним штрихом этой фигурки оригами становится складка, соединяющая две части неба. – этим и объясняется частотность врожденных дефектов в этой области. Поскольку это один из завершающих кирпичиков в стене этапов развития, то выпадение какого-либо кирпичика ниже по стене подвергается различным влияниям, которые в итоге могут привести к незаращению неба.

Отвлечемся немного и заметим, что некоторые из этих всемогущих мезенхимных клеток остаются в тканях тела и могут при необходимости начать выполнять ту функцию клеток соединительной ткани, в которой организм более всего нуждается. Если мы станем передать, они могут превратиться в жировые клетки, чтобы поглотить излишки: если мы получим травму, они могут стать фибробластами и помогут в процессе заживления; если мы заразимся бактериальной инфекцией, они могут стать клетками крови и начать бороться с заражением. Они являются лучшим примером сильнейшей способности к адаптации и реактивности к нашим меняющимся потребностям.

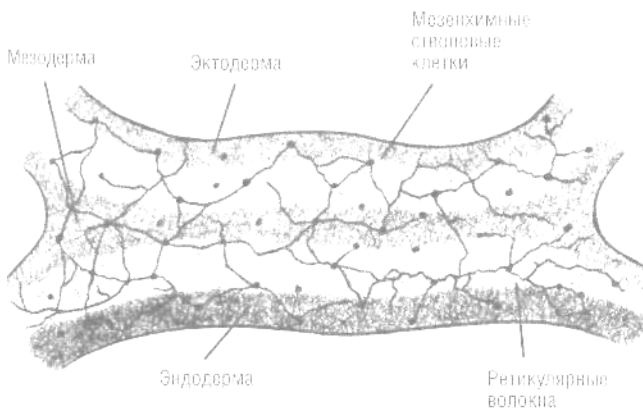


Рис. 1.26 – Мезенхимные клетки центрально-осевой мезодермы распространяются по всем трем слоям зародыша и формируют ретикулярную сеть, которая является предшественницей и основной фасциальной сети, с целью поддержания пространственной организации быстро специализирующихся клеток.

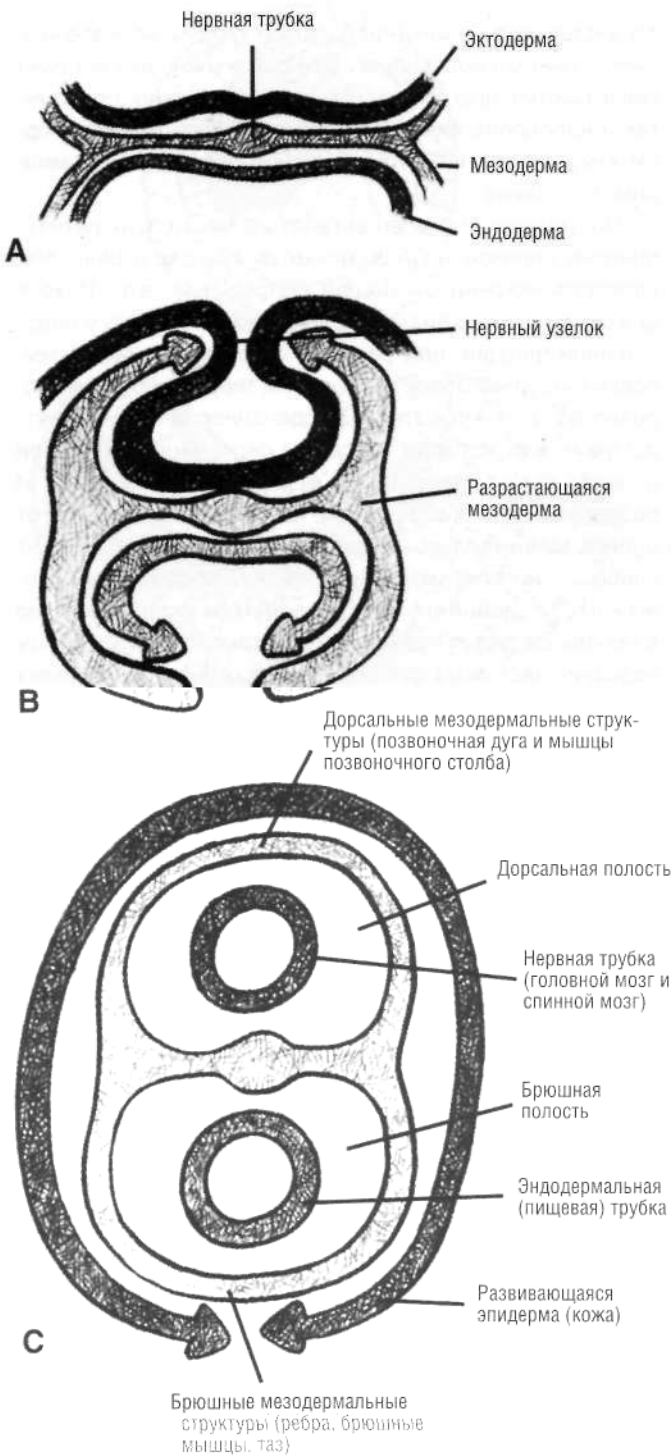


Рис. 1.27 – Средний слой трехслойного диска (показан здесь в обратном сечении) обходит и окружает два других слоя в двух полостях – дорсальной и брюшной.

Латерально по отношению к мезенхиме, у края зародыша, располагаются трубки внутризародышевого целома. Эта трубка проходит по обеим сторонам эмбриона и замыкается перед головой. Эти трубки сформируют мешки грудной полости и брюшной полости. Самый верх целомической трубки уйдет вниз под лицом и окружит развивающееся сердце двойным мешком эндокар-

да и перикарда (Рис. 1.28). Верхняя часть с обеих сторон сложится и образует двойной мешок висцеральной и париетальной плевры вокруг легких (Рис. 1.29). Нижняя внешняя часть каждой трубки свернется и сформирует двойной мешок брюшины и брыжейки.

Строение двойных и тройных мешков вокруг головного мозга и спинного мозга является более сложным в силу своего развития из нервного узелка, области, где мезодерма «прищипывая» эктодерму (на внешней поверхности которой формируется кожа, а на внутренней – центральная нервная система), так что мозговые оболочки образуются из сочетания этих двух зародышевых слоев.

Это, конечно, резкая остановка, но здесь мы прекращаем разговор на эту столь увлекательную тему и возвращаемся к предмету нашей книги – миофасциальным меридианам скелетно-мышечной системы.

Помня об «удивительной любви» к двойным мешкам, мы ведь могли бы попробовать найти что-нибудь похожее в скелетно-мышечной системе? И, в действительности, находим: волоконные мешки вокруг костей и мышц, можно рассматривать в рамках модели фасциальных сумок, окружающих внутренние органы (рис. 1.30). Внутренний мешок окружает кость, а внешний – мышцу.

Чтобы схематизировать эту модель, давайте представим, что у нас на столе лежит обычный полиэтиленовый мешок. На середину поверхности мешка мы положим ряд деревянных катушек. Затем засунем руки в мешок по обе стороны от катушек и завернем верхний слой мешка поверх катушек. Теперь у нас имеется:

1. катушки
2. слой полиэтилена
3. руки
4. еще один слой полиэтилена.

Замените слово «катушки» словом «кости», а «руки» словом «мышцы», и вот мы уже у цели.

Оторно-двигательная система человека, как почти что любая фасциальная структура нашего организма, построена по модели двойного мешка – хотя это и лишь предположение (Рис. 1.31). Содержимое внутреннего мешка включает в себя все твердые ткани – кости и хрящи; – вместо которых там может находиться почти совершенно жидкая ткань синовиальной жидкости. Внутренний волоконный мешок, окружающий это содержимое называется периостом – если речь идет о пленке вокруг костей, или капсулой сустава, когда мы говорим о не поминающем связку покрытии вокруг сустава. Эти компоненты соединительной ткани плавно переходят друг друга: они всегда остаются едиными в рамках фасциальной сети, но коль скоро их разделяют, чтобы провести анализ, то и в нашем понимании они, как правило, остаются разделенными. Ощущение их разделенности только усиливается неизменной традицией анатомического рисунка, на котором все вокруг связки тщательно соскабливается, чтобы показать саму связку, как будто бы она является самостоятельной структурой, а не утолщением

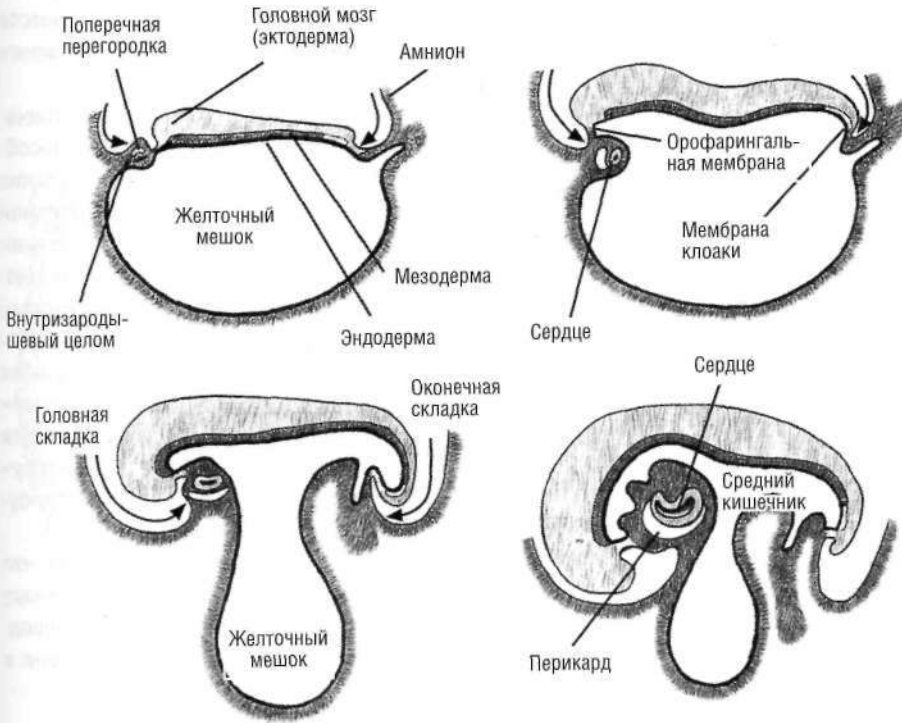


Рис. 1.28 – Сагиттальный разрез эмбриона в ходе 4-ой недели. Трубка внутрizarодышевого целома, проходящая через зародыш, разделяется на мешки, которые, загибаясь на грудь, заключают в себя сердце. Аналогичный процесс происходит с легким и в полости брюшины и таза.

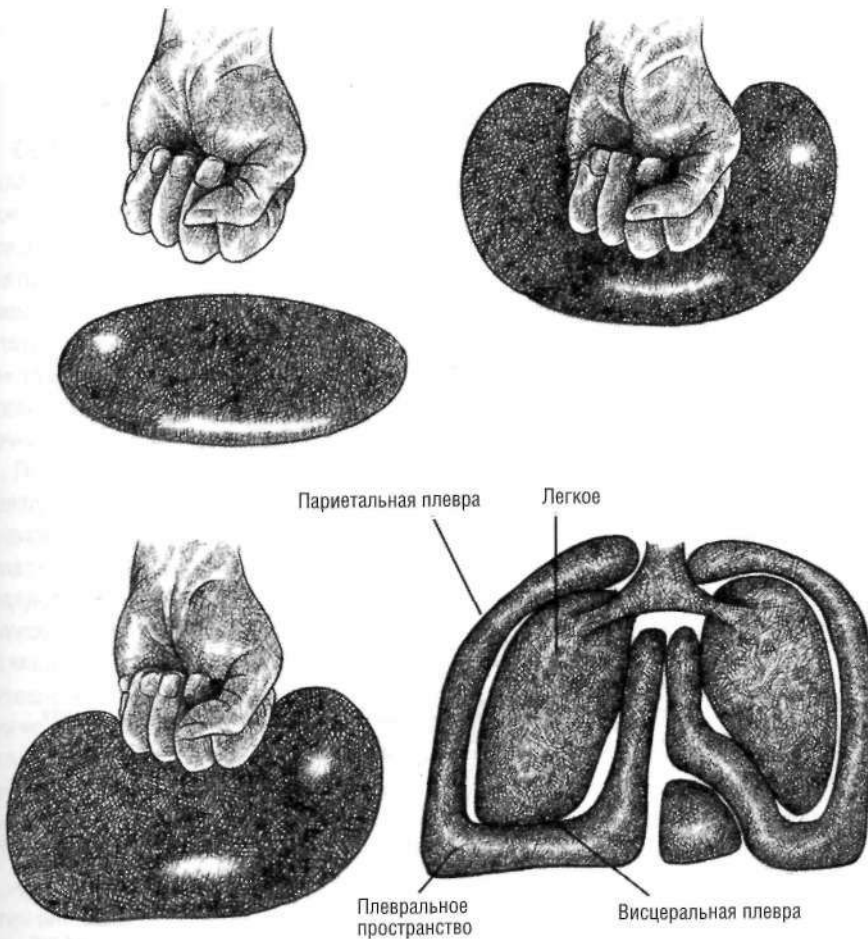


Рис. 1.29 – Пускай и разные по форме во взрослом состоянии, все органы окружены базовой структурой двойного мешка, аналог которой можно получить, если надавить на воздушный шарик.

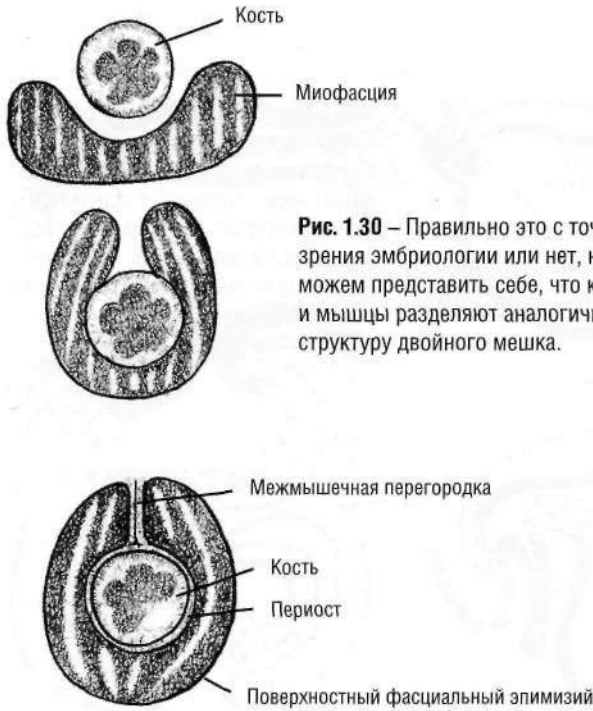


Рис. 1.30 – Правильно это с точки зрения эмбриологии или нет, но мы можем представить себе, что кости и мышцы разделяют аналогичную структуру двойного мешка.

этого внутреннего мешка сети. Связки и периост вместе образуют внутренний мешок вокруг костно-суставных тканей.

Содержимое внешнего мешка составляет электрический пудинг, который мы называем мышцами, способный за очень короткое время изменить свое состояние (и длину) в ответ на стимулы, поступающие от нервной системы. Сам мешок мы называем глубиной проникающей фасцией, межмышечной перегородкой и миофасцией. В рамках нашей концепции отдельные мышцы рассматриваются как карманы во внешнем мешке, который присоединен к внутреннему в местах, которые мы назовем «мышечные прикрепления» или «включения» (Рис. 1.32). Линии натяжения, создаваемые в результате роста или движения этих мешков, создают «структуру» – по аналогии с переплетением волокон хлопчато-бумажной ткани – и мышцы, и фасции.

Сейчас нам необходимо вновь напомнить себе, что мышца никогда не прикрепляется к кости. Мышечные клетки вгрызаются в фасциальную сеть как рыбы в невод. Их движение тянет фасцию, а фасция присоединена к периосту – так что периост тянет кость.

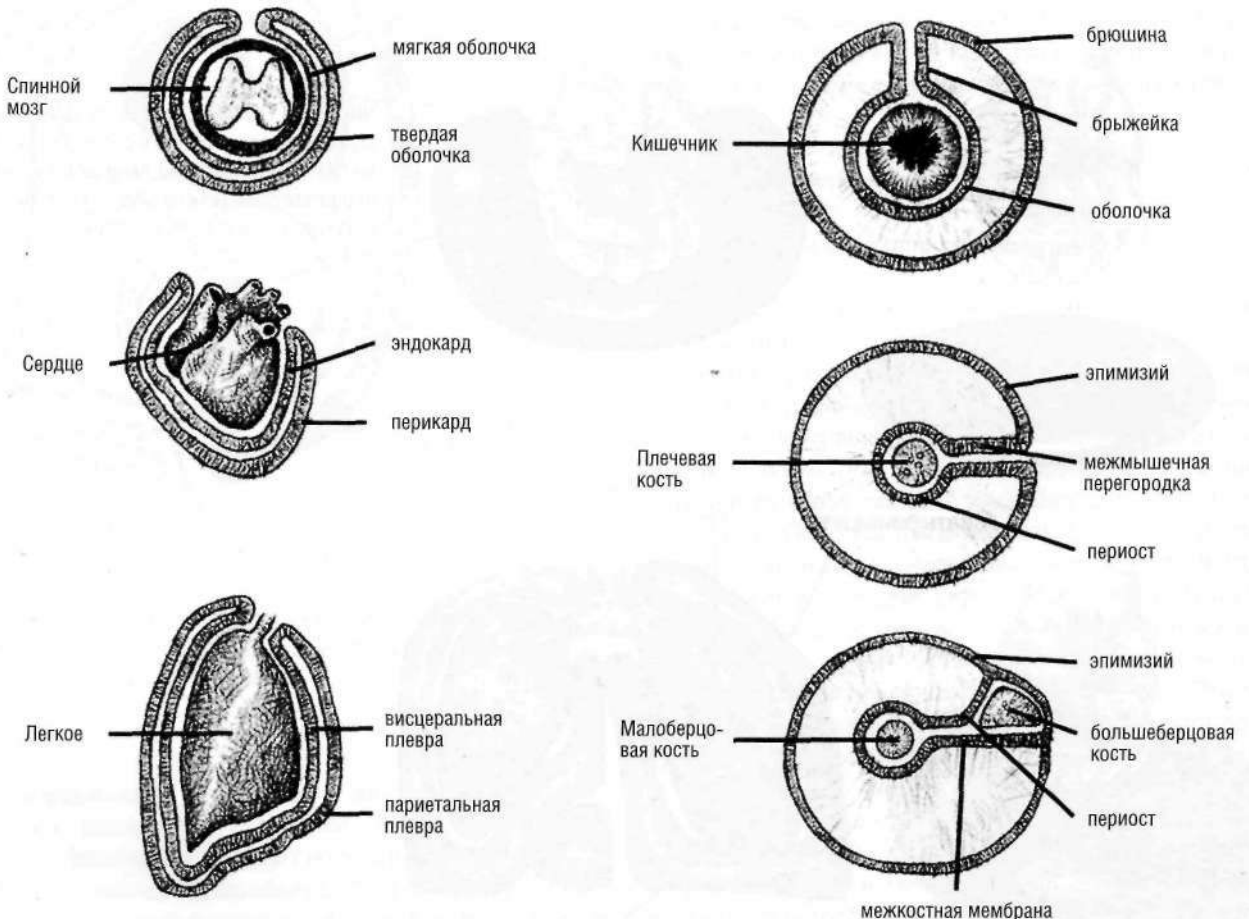


Рис. 1.31 – Рассматривая фасцию левой руки и нижней части ноги, можно увидеть подозрительно похожий рисунок расположения других фасциальных слоев, заключенных в двойные мешки.

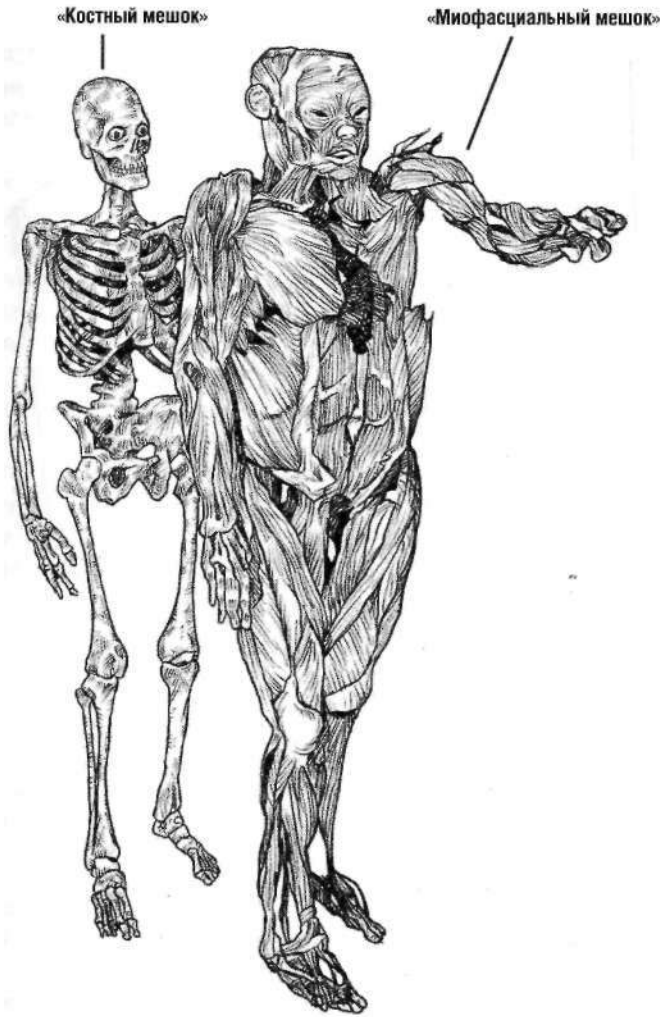


Рис. 1.32 – Рисунок скопирован с фотографии пластированного тела из проекта *Korperwelten* Д-ра Гюнтера ван Хагенса. Здесь яснее, чем где бы то ни было, показана связанность миофасции и неправомочность выученного всеми нами утверждения, что «отдельная мышца соединяет две кости». Для создания этого образца Д-р ван Хагенс крупными кусками снял весь миофасциальный мешок и снова собрал его в цельную систему. На самом деле, эффект этого зрелища довольно скорбный: скелет тянет руку к плечу «мышечного человека», словно говоря «Не покидай меня, я не могу двигаться без тебя». (Оригинал этого пластированного анатомического препарирования является частью научно-художественной выставки и коллекции под названием *Korperwelten* («Мир тела»), которая была показана в нескольких европейских городах и в Токио, но еще не вывозилась в США. Автор, без сомнения, рекомендует всем посетить эту выставку потому, что это не только удивительное зрелище, но и потенциальный источник множества идей. Некоторое представление о ней можно получить, посетив веб-сайт (www.plastination.com) и приобретя каталог и/или видеокассету на английском языке.

Пути следования анатомических поездов представляют собой наиболее общие непрерывные линии натяжения внутри этого «мышечного мешка», а «станции» – это места присоединения внешнего мешка к внутреннему мешку сустава или тканей периоста, окружающих кость.

Существует всего одна мышца – просто она распределена по 600 (или более) фасциальным карманам. Нам важно знать эти карманы, понимать структуру и утолщения фасции вокруг мышцы; другими словами, нам нужно знать мышцы и их прикрепления. Однако как легко подпадаем мы привычному механическому представлению о том, что мышца «начинается» здесь, а «заканчивается» там, а значит ее функция – сблизить эти две точки, словно мышца работает в пустом пространстве. Это, конечно, полезно. Определяет ли это мышцу? Нет.

Применяя такой взгляд в концепции анатомических поездов, можно рассматривать миофасциальные меридианы как длинные линии натяжения через внешний мешок и миофасциальный мешок, которые вдвоем формируют и деформируют суставы и скелет, и внутренний мешок. Линии непрерывной миофасции внутри внешнего мешка мы будем называть рельсами, а места присоединения внешнего мешка к внутреннему – станциями (не конечными остановками, а просто промежуточными станциями). Межмышечные перегородки, идущие с поверхности в глубь, как стенки между дольками грейпфрута, присоединяют внешний мешок к внутреннему (Рис. 1.30, 1.31).

В данной книге определяется схема расположения этих линий натяжения во внешнем мешке и начинается обсуждение того, каким образом нужно с этим внеш-

ним мешком работать. Работа с внутренним мешком – манипуляции с околосуставными тканями, которыми занимается хиропрактика, остеопатия и прочие методики, тоже очень полезна, но не входит в сферу рассмотрения настоящей книги.

Скелетно-мышечная система как структура сбалансированного сжатия-натяжения (или «тенсегрити»)

Давайте подытожим все положения, которые мы обсудили на настоящий момент. Мы считаем волоконную систему физиологической реактивной сетью, функционирующей во всем организме, и равной по значимости сосудистой и нервной системам. Мы также утверждаем, что в опорно-двигательной части этой системы можно выделить полезные структуры, которые мы называем миофасциальными меридианами. Мы отметили частотное применение двойного мешка или инвагинированной сферы в фасции тела. Миофасциальными меридианами описывается структура «полотна» внешнего миофасциального мешка и механизм его соединения (а, следовательно, и способность движения) во внутреннем костно-суставном мешке.

Для того чтобы дополнить нашу картину фасциальной сети в действии и ее отношения к анатомическим поездкам, нам нужен последний фрагмент этой головоломки – рассмотрение скелетно-миофасциальной системы в свете геометрии структур сбалансированного сжатия-натяжения, или «тенсегрити».

Перед тем как перейти к «тенсегрити», процитируем слова Дональда Ингбера,⁴⁸ цитирующего всех остальных, о геометрии (его статью мы будем очень часто цитировать в этом разделе): «Как в начале двадцатого века предложил шотландский зоолог Д`Арс В. Томпсон, приведший слова Галилея, цитировавшего, в свою очередь, Платона, книгу Природы можно написать на языке геометрии».

В то время как мы с успехом применяем геометрию к исследованию галактик и атомов, наше тело при помощи геометрии мы стали изучать уже пару тысяч лет назад. В недавнем исследовании, которое мы кратко изложим в этом разделе, был предложен новый плодотворный подход к применению этого древнего знания на пользу современной терапии – мы говорим о новой пространственной медицине.

В этом разделе мы кратко рассмотрим такую телесную геометрию на двух уровнях: на макроскопическом уровне в целом структуры тела и на микроскопическом уровне связи между клеточными структурами и межклеточной матрицей. И взгляд на оба эти уровня даст нам возможность сделать выводы, важные для любого рода мануальной и двигательной терапии.

Такое название этих структур (англ. tensegrity) было придумано дизайнером Ричардом Бакминстером Фуллером (на основе оригинальных структур, разработанных Кеннетом Снельсоном) и состоит из двух корней: tension «натяжение» и integrity «стойкость, взаимодействие, прочность».⁴⁹ Этим термином обозначают структуры, которые сохраняют стабильность за счет поддержания равновесия между силами постоянного натяжения, действующими на структуру в целом (в отличие от структур, основанных на силах постоянного сжатия). И хотя любая структура, в итоге, удерживается благодаря балансу сил натяжения и сжатия, «тенсегрити» структуры, по Фуллеру, характеризуются общим натяжением и местным сжатием (Рис. 1.33).

Геометрия таких структур вовсе не ограничивается человеческим телом: «Удивительно широко разнообразие природных систем, включая атомы углерода, молекулы воды, белки, вирусы, клетки, ткани и даже человека и других живых существ, которые строятся по принципам «тенсегрити».⁵⁰

Структуры сбалансированного сжатия-натяжения максимально эффективны

Обычно силы натяжения передаются по кратчайшему расстоянию между двумя точками, поэтому составляющие «тенсегрити»-структуры расположены как раз таким образом, чтобы выдерживать это напря-

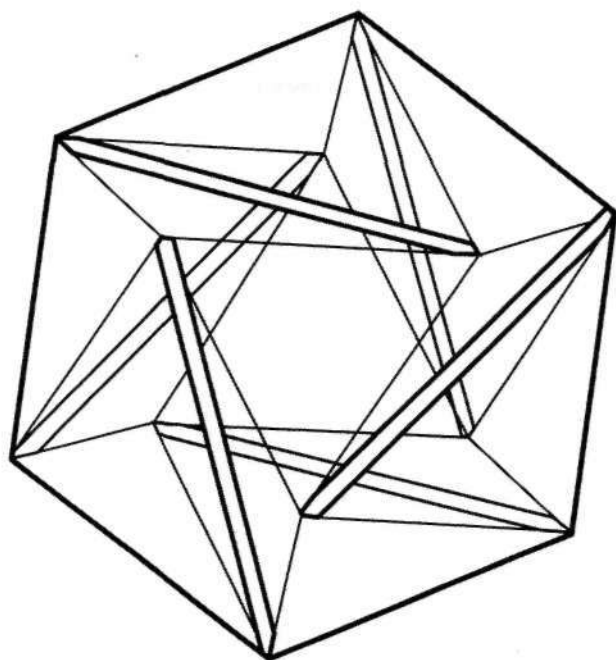


Рис. 1.33 – В классе структур, известных под названием «тенсегрити», компоненты сжатия (палочки) «дрейфуют», не касаясь друг друга, в сплошном «море» компонентов натяжения (резинки). (Воспроизведено с любезного разрешения из Oschman 2000.)

жение. Именно поэтому в таких структурах гарантируется максимальный объем прочности на заданный объем материала.

Кирпичная стена (или практически любое городское здание) является хорошим примером общеизвестной традиционной структуры, основанной на постоянном сжатии. Верхний кирпич лежит на втором кирпиче сверху, первый и второй – на третьем, три верхних – уже на четвертом и т.д. до самого нижнего кирпича, который должен выдержать вес всех кирпичей, лежащих на нем, и передать его нагрузку земле. Высокое здание, или даже кирпичная стена, может также подвергаться воздействию сил натяжения – когда сбоку в нее дует ветер – и поэтому наиболее устойчивые к сжатию «кирпичи» усиливаются устойчивыми к натяжению металлическими прутами. Но эти силы минимальны по сравнению с силами сжатия, вызванными гравитацией, воздействующей на высокое строение. Однако редко в отношении зданий рассчитываются такие показатели структурной эффективности как устойчивость на килограмм. Да и кто из нас знает, сколько весит его дом?

Биологические же структуры, с другой стороны, подверглись различным структурным испытаниям со стороны естественного отбора. И его высокие требования относительно эффективности конструкции привели к тому, что в природе принципы сбалансированного сжатия-натяжения получили широкое распространение:

Любая материя, в независимости от масштабов и расположения, подвергается действию тех же пространственных ограничений. ... Возможно, в ходе эволюции полностью треугольные «тенсегрити»-структуры были

отобраны в силу своих показателей структурной эффективности – высокой механической прочности при минимальном количестве материала.⁵⁰

У многих из нас часто складывается впечатление, что скелет представляет собой структуру постоянного сжатия, как кирпичная стена: вес головы удерживается седьмым шейным позвонком, голова и грудь опираются на пятый поясничный позвонок и так далее, до ног, которые должны нести общий вес тела и переносить эту нагрузку на землю (Рис. 1.34А).

В соответствии с таким представлением мышцы (то есть, миофасция) висят на этом скелете и двигают его в разные стороны, как кабели вращают кран (Рис. 1.34В). Эта механическая модель возникает благодаря нашему традиционному представлению о работе отдельных мышц и костей: мышца сближает точки начала и прикрепления и воздействует, таким образом, на скелет-

ную структуру в соответствии с законами физики. Силы локализованы. Если на угол обычного прямоугольного здания упадет дерево, этот угол рухнет, возможно, не повредив остальные части структуры. И большинство современной манипулятивной терапии работает исходя из этого: если травмирована какая-то часть тела, то это произошло потому, что локальные силы оказались сильнее тканей на месте повреждения, и необходимо локально снять симптомы и проводить местное восстановление тканей.

Модель тела по принципам «тенсегрити» рисует нам совершенно иную картину. Такую модель сбалансированного сжатия-напряжения нелегко описать. Здесь мы приводим несколько рисунков, но самостоятельное построение такой модели и работа с ней моментально дают почувствовать ее свойства и отличие от традиционных подходов к структуре

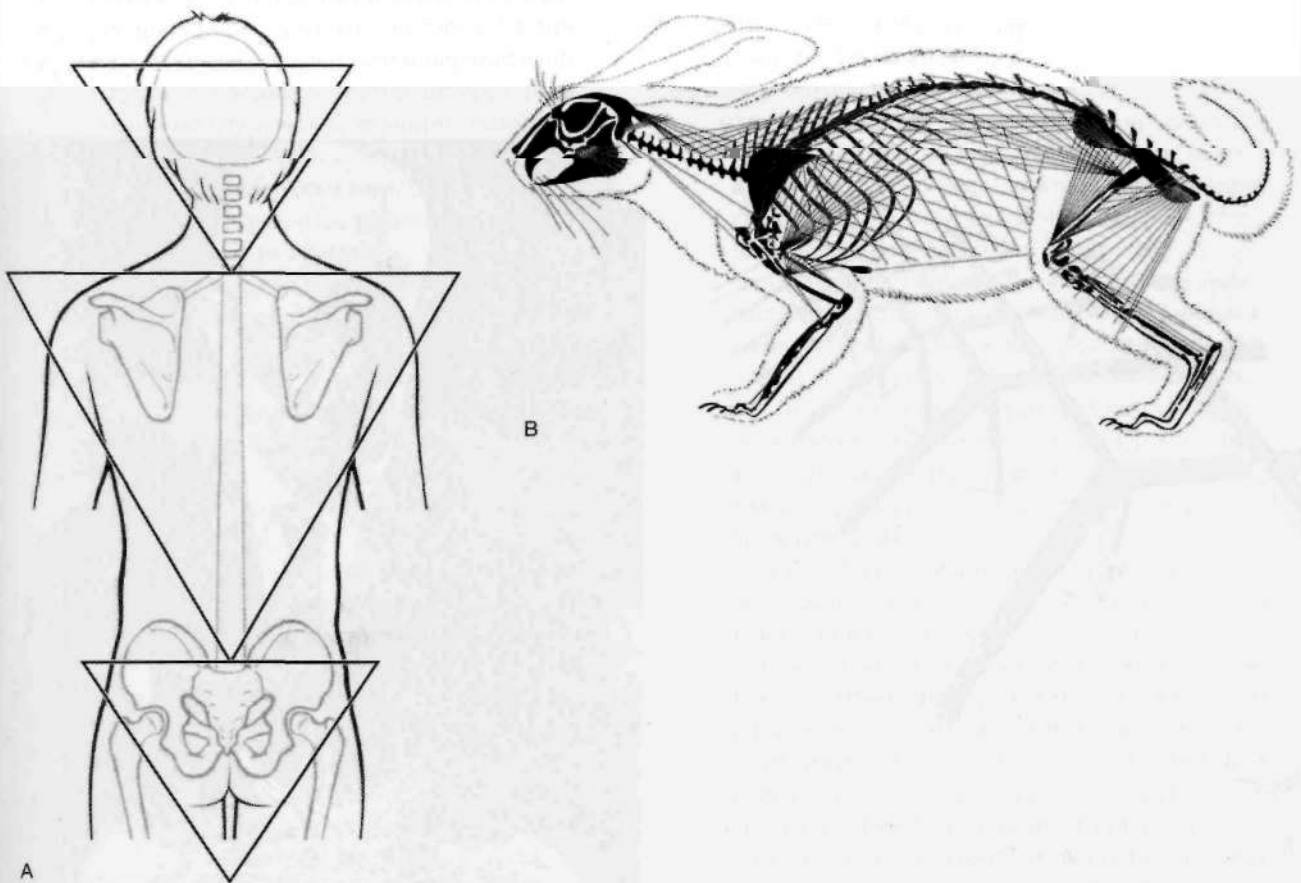


Рис. 1.34 – При такой легкости строительства и простоте структур постоянного сжатия, а также при том, сколько таких структур мы создаем для жизни и работы, неудивительно, что принципы тенсегрити столь долгое время оставались в тени. А? Здесь показана знакомая модель тела как структуры постоянного сжатия. (Перерисовано с любезного разрешения из Cailliet 1977.) В. Приблизительный рисунок «тенсегрити»-структуры кролика. Этот рисунок получился соединением точек начала и прикрепления мышц животного прямыми линиями. (Воспроизведено с любезного разрешения из Young 1981.) (Сравните с Рис. Введ. 2.)

(см. вставку на стр. 45) – но принципы ее работы просты. «Тенсегрити»-структура также объединяет компоненты натяжения и сжатия, но компоненты сжатия – это острова в море постоянного натяжения. Компоненты сжатия стремятся наружу, противодействуя компонентам натяжения, тянущим внутрь. При условии, что оба силовых компонента уравновешены, структура является стабильной (Рис. 1.35).


Однако устойчивость такой структуры, как правило, менее жесткая, но более упругая, чем у структуры постоянного сжатия. Дайте нагрузку на один «угол» «тенсегрити»-структуры, и отреагирует вся структура целиком, поглощая нагрузку. Дайте слишком большую нагрузку, и структура, в конце концов, сломается, но вовсе необязательно вблизи места приложения нагрузки. Поскольку структура сбалансированного сжатия-натяжения распределяет нагрузку по линиям натяжения по всей структуре, структура может «сдаться» в каком-либо ослабленном месте вдали от точки приложения напряжения.

Вот как говорит об этом Ингбер: «увеличение натяжения одного из компонентов приводит к усилению натяжения всех компонентов структуры, даже тех, что расположены на противоположной ее стороне».

На самом деле, если говорить точнее, все взаимосвязанные структурные компоненты «тенсегрити»-модели перестраиваются в ответ на местное напряжение. И с ростом этого напряжения все больше компонентов структуры устремляются в направлении приложенной нагрузки, что приводит к увеличению линейной жесткости материала.

Другими словами, структуры сбалансированного сжатия-натяжения обладают упругостью и становятся более устойчивыми при большей нагрузке. Это открытие, конечно, напоминает нам реакцию волоконной системы на механическое напряжение, которую мы описывали в начале этой главы. Посредством реакции на пьезоэлектрический заряд и на простое натяжение волоконное тело, при повышенной нагрузке, реагирует на нее как «тенсегрити»-структура (возьмите кусок ваты и слегка потяните его с двух сторон – вы увидите, что разнонаправленные волокна аналогичным образом моментально вытягиваются в линию).


Системный взгляд на человеческое тело дает нам схожие результаты: повреждение в любом конкретном месте может быть вызвано таким (зачастую)



А

Рис. 1.35 – А. Более сложные «тенсегрити»-структуры наподобие этой мачты напоминают нам позвоночник или грудную клетку.

В. Дизайнер Р. Бакминстер Фуллер держит в руках модель структуры сбалансированного сжатия-натяжения. (Воспроизведено с любезного разрешения Института Бакминстера Фуллера.)





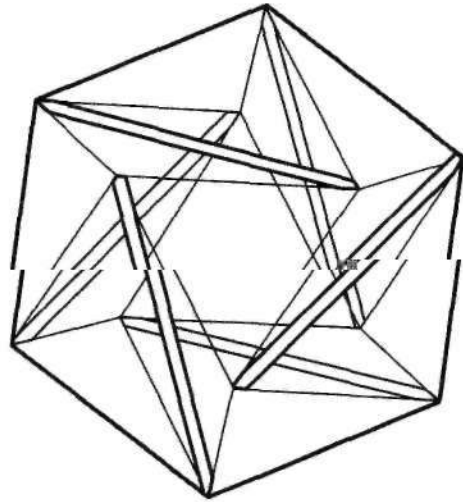
Как построить «тенсегрити»-модель

Хотя бельевая веревка и воздушный шарик представляют собой самые обычные модели сбалансированного сжатия-натяжения, вы можете создать модель, гораздо больше «похожую» на наше тело, но, конечно, очень упрощенную. Она будет удивительным материалом, на котором вы сможете показать пациентам, как работает наше тело (Рис. 1.36).

Вам понадобится шесть штырьков, желателно длиной в один фут или короче, 12 кнопок и 24 резинки одинакового размера. В каждый конец штырька засуньте кнопку, оставляя головку и часть ее иголки снаружи, так чтобы под головку можно было засунуть четыре резинки. Возможно, вам понадобится помощь друга, чтобы держать штырьки и все остальное, особенно в первый раз и особенно на завершающих стадиях работы. Расположите два штырька на столе вертикально и параллельно друг другу и положите третий штырек горизонтально между ними. Соедините резинками концы каждого из вертикальных штырьков с обоими концами горизонтального штырька – всего получится четыре резинки. Переверните вертикальные штырьки так, чтобы горизонтальный остался лежать на столе, и повторите ту же операцию – четыре резинки от концов этих стоящих штырьков к обоим концам горизонтального.

Теперь поверните конструкцию так, чтобы горизонтальные оказались в стоячем положении. Расположите горизонтально между ними, над двумя первыми штырьками, пятый штырек под углом 90 градусов к двум другим частям, и снова соедините концы стоящих штырьков с обоими концами горизонтального. Вот здесь уже трудно справляться двумя руками, потому что пока вы накладываете эти две резинки, нижние концы стоящих штырьков стремятся разойтись, и на первых порах вся структура может разлететься по комнате. Не сдавайтесь! Переверните всю конструкцию и повторите аналогичную операцию с шестым штырьком.

Чтобы завершить конструкцию, наложите оставшиеся резинки аналогичным образом, то есть соедините все прилегающие концы штырьков, кроме самых очевидных – концов параллельных друг другу штырьков. В итоге вся структура, уравновешенная и симметричная, должна сама



1.36 – Простой «тенсегрити»-тетраэдр окажется не таким уж и простым, когда вы попытаетесь сделать его самостоятельно. (Воспроизведено с любезного разрешения из Oschman 2000.)

держаться и состоять из трех пар параллельных штырьков. На каждом конце штырька должны быть закреплены четыре резинки, соединяющие его со всеми близлежащими штырьками кроме того, который параллелен ему. Можно дополнительно обворачивать резинки вокруг кнопок, чтобы выравнивать натяжение и, соответственно, расположение штырьков.

Прочность полученной конструкции будет зависеть от относительной длины штырьков и резинок. Если резинки чересчур длинные, то у вашей конструкции будут «ослабленные связи», и она сможет разрушиться под собственным весом. Если резинки чересчур короткие, то структура не разрушится, но не будет обладать большой реактивностью в следующих экспериментах:

Попробуйте сдвинуть штырек с места, и вы увидите, как вся структура реагирует на деформацию. Попробуйте затянуть потуже одну из резинок, и вы увидите, как это стягивание изменит форму «костей» на некотором расстоянии от места приложения нагрузки. Приблизьте два параллельных штырька друг к другу и посмотрите, как вся структура (в противоположность вашим ожиданиям) сожмется. Легко потяните за два параллельных штырька в разные стороны, и вы увидите, что вся структура раздвигается по всем направлениям. Все эти особенности являются свойствами, которые есть и у «тенсегрити»-структуры, и у вашего тела.

длительным напряжением в других местах. Повреждение происходит именно там, где происходит, потому что это место ослаблено само по себе или вследствие другого повреждения, и не всегда потому и не только потому, что было приложено напряжение. Обнаружение таких связей и облегчение хронического напряжения в некотором отдалении от болевого места становится, таким образом, нормальной частью процедуры восстановления системного равновесия и порядка и профилактики последующих повреждений.

Итак, мы можем рассматривать кости как компоненты сжатия, а миофасцию – как окружающие их компоненты натяжения. Нам только кажется, что скелет представляет собой структуру постоянного сжатия – уберите мягкие ткани, и вы увидите, как кости, не присоединенные друг к другу, а примыкающие к скользящим хрящевым поверхностям, с грохотом упадут на пол. Очевидно, что наличие уравнивающих мягких тканей просто необходимо, чтобы скелет удерживался в прямостоячем положении, особенно тем из нас, кто ходит на двух маленьких опорных базах, высоко поднимая над ними свой центр тяжести. В такой модели кости рассматриваются как «распорки», раздвигающие мягкие ткани, и тонус упругой миофасции становится определяющим фактором равновесия структуры.

Иначе говоря, если вы хотите изменить соотношения между костями, измените баланс натяжения в мягких тканях, и кости сами перестроятся. Так можно проиллюстрировать важность последовательно применяемой манипуляции мягких тканей и намекнуть на слабость, присущую краткосрочным повторным высокоскоростным манипуляциям, воздействующим на кости. Модель тела человека, построенная по принципам «тенсегрити», близка воззрениям и представлениям Д-ра Эндрю Тейлора Стилла и Д-ра Иды Рольф, хотя и не была им доступна в то время, когда они совершили свой прорыв.^{51, 52}

В соответствии с этой моделью миофасциальные меридианы представляют собой основные (но вовсе не единственные) постоянные линии, по которым напряжение натяжения переходит от одного места к другому (от одной кости к другой). Мышечные прикрепления (которые мы называем «станциями») являются точками, в которых непрерывная сеть натяжения присоединяется к относительно изолированным стремящимся наружу распоркам сжатия. В нашей работе мы пытаемся создать сбалансированный тонус по этим линиям и пластикам натяжения так, чтобы мышцы и кости, заключенные в фасцию, находились в состоянии равновесия.

Конечно, необходимо сделать некоторые оговорки, которые касаются тела в движении. У разных людей, в разных частях тела, при разных движениях в разнообразных ситуациях наше тело может демонстрировать весь спектр структурных возможностей – от надежности структуры постоянного сжатия до легкости структуры сбалансированного сжатия-натяжения. Определенно, межпозвоночная грыжа является результатом того, что позвоночник интенсивно используется как структура постоянного сжатия, хотя это и противоречит

его строению. С другой стороны, прыгун в длину, приземляющийся в конце своего прыжка, в это мгновение целиком и полностью полагается на напряжение сжатия всех костей ног вместе взятых. (Хотя даже и в этом случае, когда кости можно представить себе как стопку кирпичей, сила сжатия распределяется по коллагеновой сети костной ткани и выходит за пределы кости в мягкие ткани тела в целом, как в модели «тенсегрити».) В каждодневной двигательной активности нашего тела задействован целый ряд структурных моделей от «тенсегрити» в чистом виде до чистого сжатия.⁵³ И очень, кажется, точно будет вспомнить Фреда Астера как удивительный пример человека, почти всегда с легкостью сохранявшего в своей осанке внутренний баланс натяжения и сжатия.

Парусная шлюпка является примером одной из «промежуточных» моделей между структурами сбалансированного сжатия-натяжения и чистого сжатия. Когда шлюпка стоит на якоре, ее мачта удерживается сама по себе, но когда вы видите, «как паруса, беременные ветром, надувались...», мачта должна удерживаться скобами и опорами, иначе она переломится под воздействием нагрузки. За счет упругих крепежей силы распределяются по всей шлюпке, и мачта может быть тоньше и легче, чем была бы без них. Аналогичным образом построен и наш позвоночник, зависящий от равновесия компонентов натяжения, «опор» – мышцы, выпрямляющие позвоночник, в частности длиннейшая – вокруг него, чтобы уменьшить размеры и вес структуры позвоночника, особенно в поясничной области (см. Рис. 4.4).

До настоящего момента мы обсуждали структуры сбалансированного сжатия-натяжения на макро-уровне в том, что имеет отношение к нашей модели анатомических поездов. Недавно геометрия таких структур сделала скачок и на микроскопическом уровне, который также может оказаться важным для миофасциальной работы и любых методик мануального вмешательства. Прежде чем мы совсем закончим разговор о «тенсегрити» и вернемся к основному материалу нашей книги, нам снова нужно вернуться на микроскопический, клеточный уровень. Здесь мы обнаруживаем новый ряд связей, которые могут неожиданным образом повлиять на мануальную терапию клеточных функций, включая в себя даже генетическое выражение.

Было бы вполне простительно думать, прочитав главу до этого места, что клетки самостоятельно «плавают» в межклеточной матрице (МКМ), которую мы описывали, и действительно, меня самого долгое время так учили. «Медицина сделала большое дело, сосредоточившись на биохимии клетки, а мануальные терапевты должны сосредоточиться на том, что происходит между клетками», – категорично заявил бы я. Новейшие исследования победили это разделение. Было показано, что существует активное механическое сообщение между внутренними компонентами клетки и МКМ – открытие этих двусторонних активных процессов навсегда положило конец представлению о независимом «дрейфе» клеток по морю «мертвых» продуктов соединительной ткани.

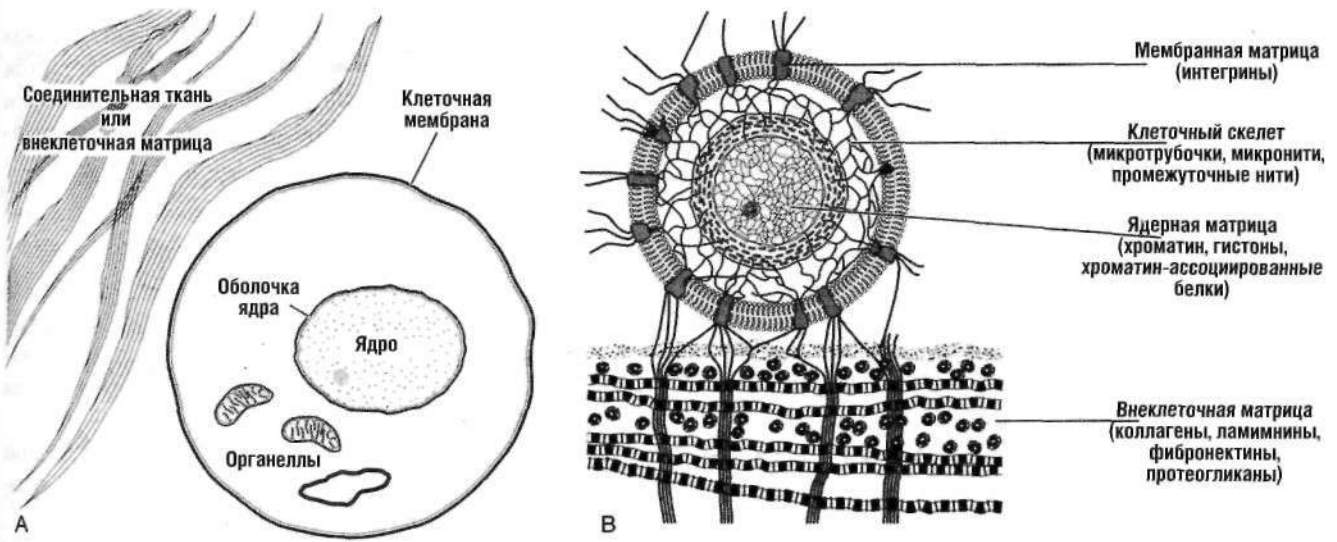


Рис. 1.37 – Два взгляда на взаимоотношения между клеткой и окружающей ее МКМ.

А. Традиционное представление, по которому каждый компонент обладает автономией.

В. Более современное представление, по которому ядерное вещество, ядерная мембрана и цитоскелет механически связаны с окружающей МКМ посредством интегринов и ламинарных белков. (Воспроизведено с любезного разрешения из Oschman 2000.)

Давно известно, что по всему «двойному мешку» фосфолипидной мембраны клетки располагаются глобулярные белки, служащие рецепторами на внешней и внутренней поверхности клетки, – множество высокоспециализированных химических веществ может связываться с ними и различным образом изменять жизнедеятельность клетки. Исследование Кэндэс Перт, описанное в ее книге «Молекулы чувств» и сделавшее общепотребительным слово эндорфин, является лишь одним из примеров таких связей, при которых химические вещества за пределами клетки присоединяются к таким межмембранным рецепторам и влияют на физиологические процессы внутри клетки.⁵⁴

Новые открытия, одно из которых для нас наиболее важно, показывают, что в дополнение к этим хеморецепторам некоторые глобулярные белки, покрывающие мембрану клетки (семейство химических веществ, известных под названием интегрины), являются механорецепторами, передающими информацию о натяжении и сжатии из окружающей клетку среды – а именно от волоконной матрицы – внутрь клетки, даже к ее ядру (Рис. 1.37). В начале 1980-х годов уже понимали, что базовое вещество и адгезивные белки матрицы связаны в систему межклеточного цитоскелета.

И хотя очевидно, что такого рода адгезия необходима для поддержания контуров нашего тела, «гораздо менее очевидно, что она помогает управлять зародышевым развитием и рядом процессов в уже сформированном организме, включая свертывание крови, вылечивание ран и устранение инфекций».⁵⁵

Например:

Ярчайший пример важности адгезии для нормальной работы клетки мы находим в исследованиях взаимодействия между компонентами матрицы и эпителиальными клетками молочных желез. Как правило, эпителиальные клетки формируют кожу и выстилают большую часть полостей тела; обычно они организуются в один слой на особой матрице под названием базальная пластинка. Те же эпителиальные клетки, которые окружают молочные железы, вырабатывают молоко в ответ на гормональную стимуляцию. Если у мышей удалить эпителиальные клетки молочных желез и культивировать их в лабораторных условиях, они быстро теряют свою правильную кубическую форму и способность вырабатывать белки молока. Если, однако, их культивировать в среде ламинина (основной адгезивный белок в составе базальной пластинки), они восстанавливают свою нормальную форму, формируют базальную пластинку и организуются в подобные железе структуры, вновь обретая способность вырабатывать компоненты молока.⁵⁰

Другими словами, механические рецепторы и белки МКМ связаны с клеткой в коммуникационную сеть посредством интегринов на поверхности клетки. Работа этих связей направлена на изменение формы клеток и, вместе с этим, их физиологических свойств. Каким же образом клетки реагируют на изменение механических свойств окружающей среды?

Реакция клеток зависит от типа самих клеток, их состояния на текущий момент и специфического состава матрицы. Иногда клетки реагируют, меняя форму. Иногда

же они мигрируют, разрастаются, специализируются или более незаметно меняют свою активность. Зачастую разнообразные изменения происходят вследствие изменений активности генов.⁵⁰

Информация, передаваемая этими «механически-ми молекулами», путешествует от матрицы к клетке, от клетки к матрице, а также внутри самой клетки.

Мы обнаружили, что при увеличении давления на интегрину (молекулы, прорастающие сквозь клеточную мембрану и связывающие межклеточную матрицу с внутренним цитоскелетом) увеличивалась жесткость клеток, как увеличивается жесткость тканей. Более того, можно сделать живые клетки более жесткими или более гибкими, изменяя, например, натяжение сократительных микрофиламентов.⁵⁰

Механизм связи между межклеточной матрицей и внутриклеточной матрицей осуществляется за счет множества слабых соединений – своего рода эффект липучки – а не за счет нескольких точек плотного прикрепления. Эти соединения реагировали на меняющиеся условия, соединяясь и разъединяясь столь быстро, что обнаружить местоположение рецепторов было очень сложно. Создание механической нагрузки на хеморецепторы (те, которые связаны с метаболизмом, как в исследовании К. Перт) не привело к эффективному переносу силы внутрь клетки. Задача передачи общей картины местного натяжения и сжатия выполняется исключительно интегриними.

Эти механические рецепторы есть «практически у каждого типа клеток в царстве животных».⁵⁷

Все это создает совершенно иную картину взаимоотношений между биомеханикой, восприятием и здоровьем. Клетки не плавают как независимые «острова» в «мертвом» море межклеточной матрицы. Клетки связаны с реактивной и постоянно меняющейся матрицей и функционируют в этой матрице, осуществляющей значимое взаимодействие с клеткой посредством множества слабых соединений (Рис. 1.37). Эти соединения связаны между собой «тенсегрити»-геометрией всего организма; они постоянно меняются в ответ на работу клетки, жизнедеятельность организма (о котором сообщается механически по путям волоконной матрицы) и состояние самой матрицы.

По-видимому, клетки собираются и стабилизируются посредством сбалансированного сжатия-натяжения; сообщение между клетками и их передвижение по окружающей их среде происходит тоже посредством «тенсегрити»; и скелетно-мышечно-фасциальная система в целом тоже функционирует как «тенсегрити»-структура. Вот что пишет Ингбер: «Только «тенсегрити» может объяснить, например, каким образом каждый раз, когда вы двигаете рукой, кожа растягивается, межклеточная матрица вытягивается, клетки меняют форму, а взаимосвязанные молекулы, составляющие внутренние контуры клетки, чувствуют натяжение – и не происходит никаких разъединений или разрывов».⁵⁵

Все вместе матрица, рецепторы и внутренняя структура клетки составляют наше «пространственное» тело.

И хотя данное исследование определенно показывает биологическую реактивность этого тела, остается открытым вопрос о том, является ли эта система хоть сколько-нибудь «сознательной», или же мы воспринимаем ее работу только посредством нейронных рецепторов растяжения и мышечных веретен, разбросанных по мышцам и фасции волоконного тела.

Структурное вмешательство любого рода касается всей этой системы целиком: оно изменяет механические взаимоотношения бесчисленного множества отдельных, связанных по принципу «тенсегрити», частей и связывает наше кинетическое самовосприятие с динамическим взаимодействием между клетками и матрицей.

Исследование интегринов показывает нам самое начало «пространственной медицины» и важность пространственного здоровья.

Для дальнейшего изучения этой возможности [исследователи из моей группы] разработали метод управления клеточными формами и функциями. Они заставляли живые клетки изменять форму (сферическую или плоскую, круглую или квадратную), помещая их на крошечные адгезивные «островки», состоящие из межклеточной матрицы. Каждый из таких островков был окружен поверхностью типа тефлона, к которой клетки не могли присоединиться.

Простым изменением формы клетки им удавалось переключать их на различные генетические программы. Клетки, становившиеся плоскими, как правило, начинали делиться, в то время как круглые клетки, которым не давали стать плоскими, запускали программу смерти, т.н. апоптоз. Когда клетки ни растягивались, ни сдавливались, не происходило ни деления, ни смерти. Вместо этого они специализировались ткань-специфичным образом: капиллярные клетки формировали капиллярные трубки, клетки печени вырабатывали белки, которые печень обычно поставляет в кровь и т.д.

Таким образом, механическое переструктурирование клетки и цитоскелета, судя по всему, сообщает клеткам, как им функционировать. Очень плоские клетки, цитоскелет которых растянут, чувствуют, что необходимо большее число клеток для того, чтобы покрыть окружающий субстрат, – как при залечивании раны – и необходимо клеточное деление. Округление означает, что слишком много клеток ведут борьбу за место в матрице и что клетки слишком сильно разрастаются, поэтому некоторые из них должны погибнуть, чтобы предотвратить образование опухоли. Между двумя этими крайностями нормальные ткани стабильно работают в положенном режиме. Понимание того, как происходит такое переключение, могло бы привести к появлению новых подходов к лечению рака и восстановлению тканей, а также, возможно, и к созданию искусственных заменителей тканей.⁵⁵

Это исследование указывает нам путь к глубокому пониманию целостной роли механического распределения нагрузки в нашем организме, которое есть нечто большее, чем простое снятие местной боли в тканях.

Создание ровного тонуса по миофасциальным меридианам и дальше, по всей миофасциальной сети, может быть исключительно важным как для клеточного здоровья, так и для здоровья организма в целом. «Очень простым образом передача натяжения по «тенсегриту»-структуре дает нам способ распределить силы по всем взаимосвязанным элементам и, в то же время, механически объединить или «настроить» всю систему как целое».⁵⁶

Эта задача настройки всей фасциальной системы в мануальной и двигательной терапии может производить долгосрочный эффект на иммунное здоровье человека, на его самоощущение и восприятие своей цельности. Именно эту важную цель, помимо координации движений, увеличения спектра движений и снятия боли, мы преследуем, когда пытаемся добиться сбалансированного тонуса – как у струны лиры или оснастки парусного судна – по миофасциальным меридианам анатомических поездов.

1. Schultz L, Feitis R. *The endless web*. Berkeley: North Atlantic Books; 1996:vii.
2. Margulis L, Sagan D. *What is life?* New York: Simon and Schuster; 1995:90-117.
3. Varela F, Frenk S. *The organ of form*, *Journal of Social Biological Structure* 1987; 10:73-83.
4. *Gray's Anatomy*, 38th edn. New York: Churchill Livingstone; 1995:75.
5. Becker RO, Selden G. *The body electric*. New York: Quill; 1985.
6. Sheldrake R. *The presence of the past*. London: Collins; 1988.
7. Kunzig R. *Climbing through the brain*. *Discover Magazine*; August 1998:61-69.
8. *Gray's Anatomy*, 38th edn. New York: Churchill Livingstone; 1995:80.
9. Varela F, Frenk S. *The organ of form*, *Journal of Social Biological Structure* 1987; 10:73-83.
10. Snyder G. *Fasciae: applied anatomy and physiology*. Kirksville, MO: Kirksville College of Osteopathy; 1975.
11. Oschman J. *Energy medicine*. Edinburgh: Churchill Livingstone; 2000:45-46.
12. *Gray's Anatomy*, 38th edn. New York: Churchill Livingstone; 1995:472-473.
13. Hively W. *Bruckner's Anatomy*. *Discover Magazine*; 11/98:111-114.
14. Bassett CAL, Mitchell SM, Norton L et al. *Repair of non-unions by pulsing electromagnetic fields*. *Acta Orthopédica Belgica* 1978; 44:706-724.
15. Becker RO, Selden G. *The body electric*. New York: Quill; 1985.
16. Rolf I. *The body is a plastic medium*. Boulder, CO: Rolf Institute; 1959.
17. Currier D, Nelson R, eds. *Dynamics of human biologic tissues*. Philadelphia: FA Davis; 1992.
18. Varela F, Frenk S. *The organ of form*. *Journal of Social Biological Structure* 1987; 10:73-83.
19. Sultan J. *Lines of transmission*. In: *Notes on structural integration*. December 1988, Rolf Institute; Keleman S. *Emotional anatomy*. Berkeley, CA: Center Press; 1985.
20. Myers T. *Kinesthetic dystonia*. *Journal of Bodywork and Movement Therapies* 1998; 2(2):101-114.
21. Myers T. *Kinesthetic dystonia*. *Journal of Bodywork and Movement Therapies* 1998; 2(4):231-247.
22. Myers T. *Kinesthetic dystonia*. *Journal of Bodywork and Movement Therapies* 1999; 3(1):36-43.
23. Myers T. *Kinesthetic dystonia*. *Journal of Bodywork and Movement Therapies* 1999; 3(2):107-116.
24. Netter F. *Atlas of human anatomy*. 2nd edn. East Hanover, NJ: Novartis; 1997.
25. Clemente C *Anatomy: a regional atlas*. 4th edn. Philadelphia: Lea and Febiger; 1995.
26. Rohen J, Yoguchi C. *Color atlas of anatomy*. 3rd edn. Tokyo: Igaku-Shoin; 1983.
27. *Access to a movie version of this image plus many other fascinating views can be obtained via members.aol.com/crsbouquet/intro.html*

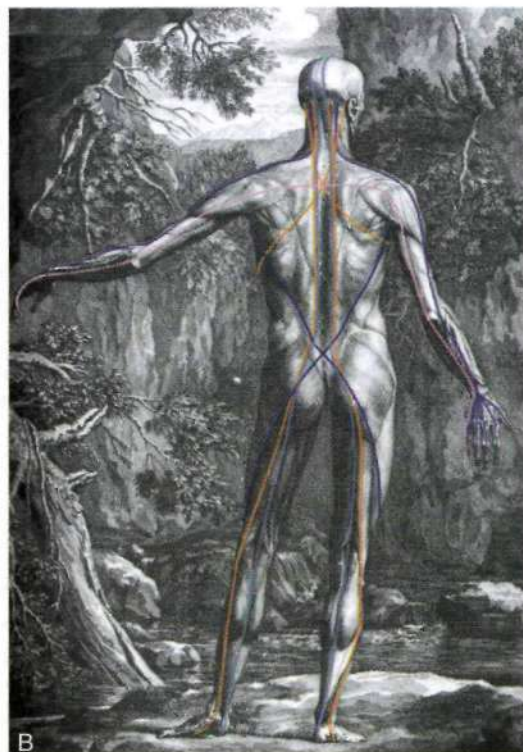
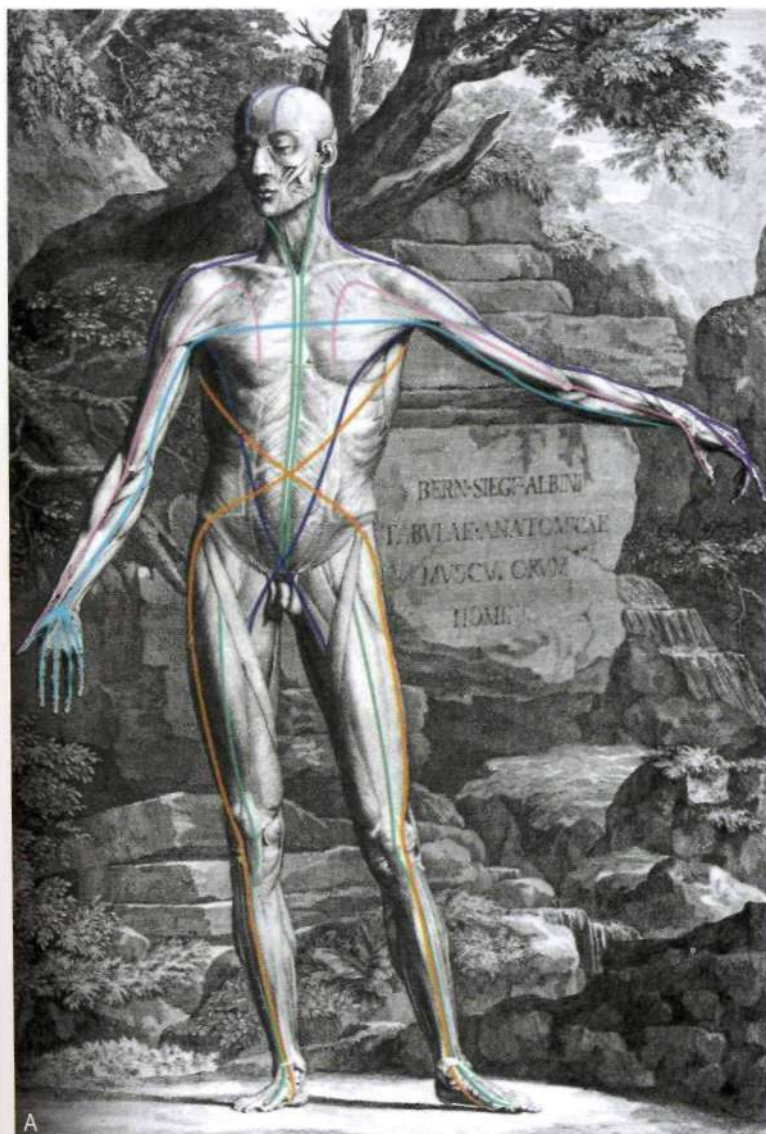


Рис. 2.1.

А и В. Наложение миофасциальных меридианов анатомических поездов, описанных в этом издании, на рисунки Альбинуса. (Воспроизводится с любезного разрешения издательства Dover Books, NY).

С. Станция анатомического поезда в разрезе. Обратите внимание на то, как заостренные включения раскрываются веером, чтобы соединить периост с ребрами, но некоторая часть фасции переходит дальше на следующие «рельсы». Обратите также внимание на то, как сосуды используют фасцию в качестве опоры. (Воспроизводится с любезного разрешения издательства Dover Books, NY).

28. Moore K, Persaud T. *The developing human*. 6th edn. London: WB Saunders; 1999.
29. Magoun H. *Osteopathy in the cranial field*. 3rd edn. Kirksville, MO: Journal Printing; Upledger J, Vredevoogd J. *Craniosacral therapy*. Chicago: Eastland Press; 1983.
30. Milne H. *The heart of listening*. Berkeley, CA: North Atlantic Books; 1995.
31. Ferguson A, McPartland J, Upledger J et al. *Craniosacral therapy*. JBMT 1998; 2(1):28-37.
32. Chaitow L. *Craniosacral therapy*. Edinburgh: Churchill Livingstone; 1998.
33. Leonard CT. *The neuroscience of human movement*. St Louis: Mosby; 1998.
34. Becker RO, Selden G. *The body electric*. New York: Quill; 1985.
35. Becker R. *A technique for producing regenerative healing in humans*. *Frontier Perspectives* 1990; 1:1-2.
36. Oschman J. *Energy medicine*. Edinburgh: Churchill Livingstone; 2000:224.
37. Kunzig R. *Climbing up the brain*. *Discover* 1998; 8/98:61-69.
38. Oschman J. *Energy medicine*. Edinburgh: Churchill Livingstone; 2000:ch 15.
39. Becker R. *Evidence for a primitive DC analog system controlling brain function*. *Subtle Energies* 1991; 2:71-88.
40. Barral J-P, Mercier P. *Visceral manipulation*. Seattle: Eastland Press; 1988.
41. Wainwright S. *Axis and circumference*. Cambridge, MA: Harvard University Press; 1988.
42. Erlingheuser RE *The circulation of cerebrospinal fluid through the connective tissue system*. *Academy of Applied Osteopathy Yearbook*; 1959.
43. Fawcett D. *Textbook of histology*. 12th edn. New York: Chapman and Hall; 1994:276.
44. Rhodin J. *Histology*. New York: Oxford University Press; 1974:353.
45. Rhodin J. *Histology*. New York: Oxford University Press; 1974:135.
46. Feldenkrais M. *The potent self*. San Francisco: Harper Collins; 1992.
47. Juhan D. *lob's body*. Tarrytown, New York: Station Hill Press; 1987:61.
48. Ingber D. *The architecture of life*. *Scientific American*; January 1998:48-57.
49. Fuller B. *Synergetics*. New York: Macmillan; 1975:ch 7.
50. Ingber D. *The architecture of life*. *Scientific American*; January 1998:48-57.
51. Still AT. *Osteopathy research and practice*. Kirksville, MO: Journal Printing Company; 1910.
52. Rolf I. *Rolfing*. Rochester, VT: Healing Arts Press; 1977.
53. Myers T. *Tensegrity continuum*. *Massage Magazine* 1999;. 5/99:92-108. This provides a more complete discussion of this concept, plus an expansion of the various models between the two extremes.
54. Pert C *Molecules of emotion*. New York: Scribner; 1997.
55. Horwitz A. *Integrins and health*. *Scientific American*; May 1997:68-75.
56. Ingber D. *The architecture of life*. *Scientific American*; January 1998:48-57.

2. Правила игры

Хотя миофасциальные меридианы предназначены для того, чтобы оказать помощь практикующим клиницистам, обнаружение путей следования «анатомического поезда» проще всего описывается в терминах этой железнодорожной метафоры. Существует несколько простых правил, разработанных для того, чтобы указывать нам путь в целой галактике миофасциальных соединений к тем из них, которые обладают общей клинической значимостью. Поскольку описываемые здесь миофасциальные единства ни в коей мере не охватывают всей тематики, читатель может использовать приведенные ниже правила для построения дополнительных путей тех поездов, которые не получили освещения в настоящем издании.

Обобщая, скажем, что для того, чтобы миофасциальные меридианы играли активную роль в человеческом организме, они должны сохранять заданные направление и глубину посредством фасциальных или механических соединений.

Время от времени нам будут встречаться такие области, где придется видоизменять или вовсе нарушать эти правила. Такие нарушения мы будем описывать как «сход поезда с рельс» и всегда будем объяснять причины, по которым мы готовы нарушить то или иное правило.

1. Рельсы сохраняют направление и непрерывность

Начиная искать путь следования анатомического поезда, мы ищем «рельсы», состоящие из блоков миофасциальных или соединительных тканей (которые, вообще-то, являются особенностями человеческого тела, а не божественно, эволюционно или даже анатомически оформленными сущностями). Такие структуры должны состоять либо из непрерывно связанных фасциальных волокон (прямое соединение) или быть своеобразно связанными

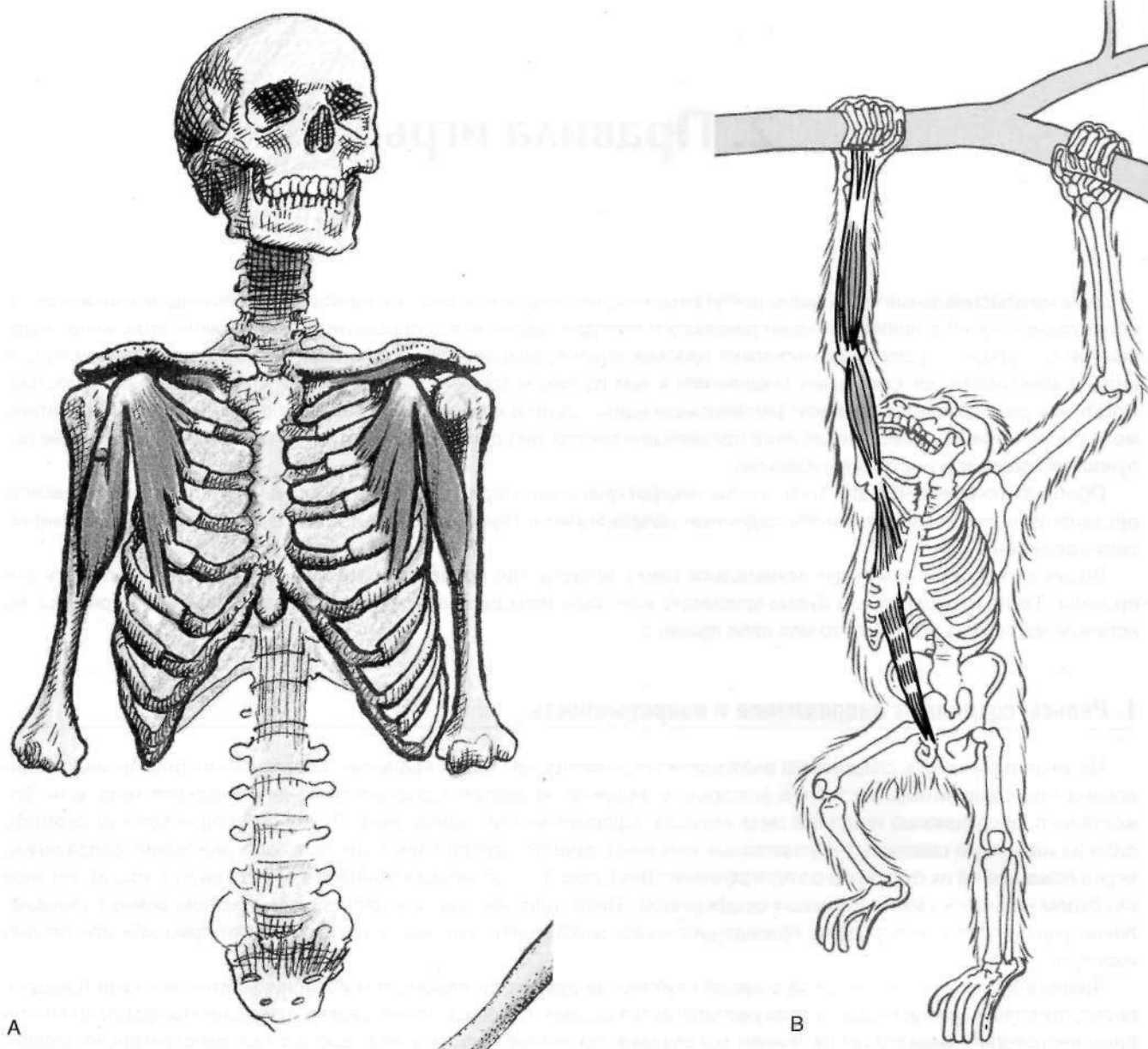


Рис. 2.2. Притом, что фасциальное соединение всегда присутствует между мышцами, прикрепленными к клювовидному отростку (А), это соединение начинает участвовать в нашей игре механических связок, только когда рука оказывается в положении выше горизонтали плеча (В). (Рис. А воспроизводится с любезного разрешения из Grundy 1982.)

Практическая польза от нашей теории приходит с пониманием того, что проблема с подачей в теннисе или с упражнениями на брусьях может произойти в работе любой из этих мышц или в месте их соединения, но источник этой проблемы может располагаться в структурах, расположенных выше или ниже по нашим рельсам. Знание этих рельсов позволяет врачу принимать обдуманные решения при выработке стратегии целостного лечения, в независимости от применяемой методики.

С другой стороны, сами фасциальные структуры могут, в определенных случаях, переносить силу натяжения «за угол». Короткая малоберцовая мышца

резко изгибается вокруг латеральной лодыжки, но никто не сомневается в том, что задействованное здесь мио-фасциальное единство не прерывается (Рис. 2.3). Такие блоки, которыми пользуется фасция, естественно, разрешены нашими правилами.

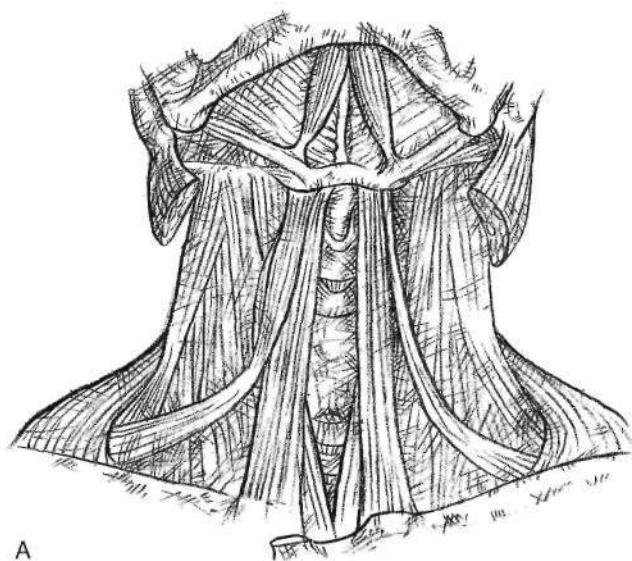
В. Глубина

Как и резкие перемены направления, так и резкие смены глубины не приветствуются. Например, когда мы смотрим на корпус тела спереди, логичным кажется соединить прямую мышцу живота и фасцию грудины через подподъязычные мышцы, идущие по передней части глотки (рис. 2.4А). Ошибочность создания такого пути

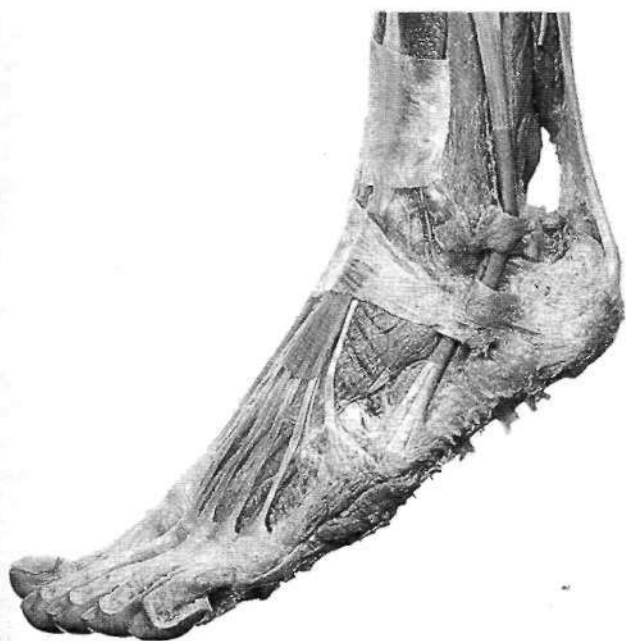

Рис. 2.3. Связки, изгибаясь «за угол», функционируют как подъемники – это приемлемое исключение из правила «никаких резких поворотов». (Воспроизводится с любезного разрешения из Abrahams et al 1998.)

следования становится очевидна, когда мы понимаем, что эти мышцы примыкают к задней части грудины и, таким образом, соединяются с более глубокой фасциальной плоскостью внутри грудной клетки, а не на ее поверхности (Рис. 2.4В).



А

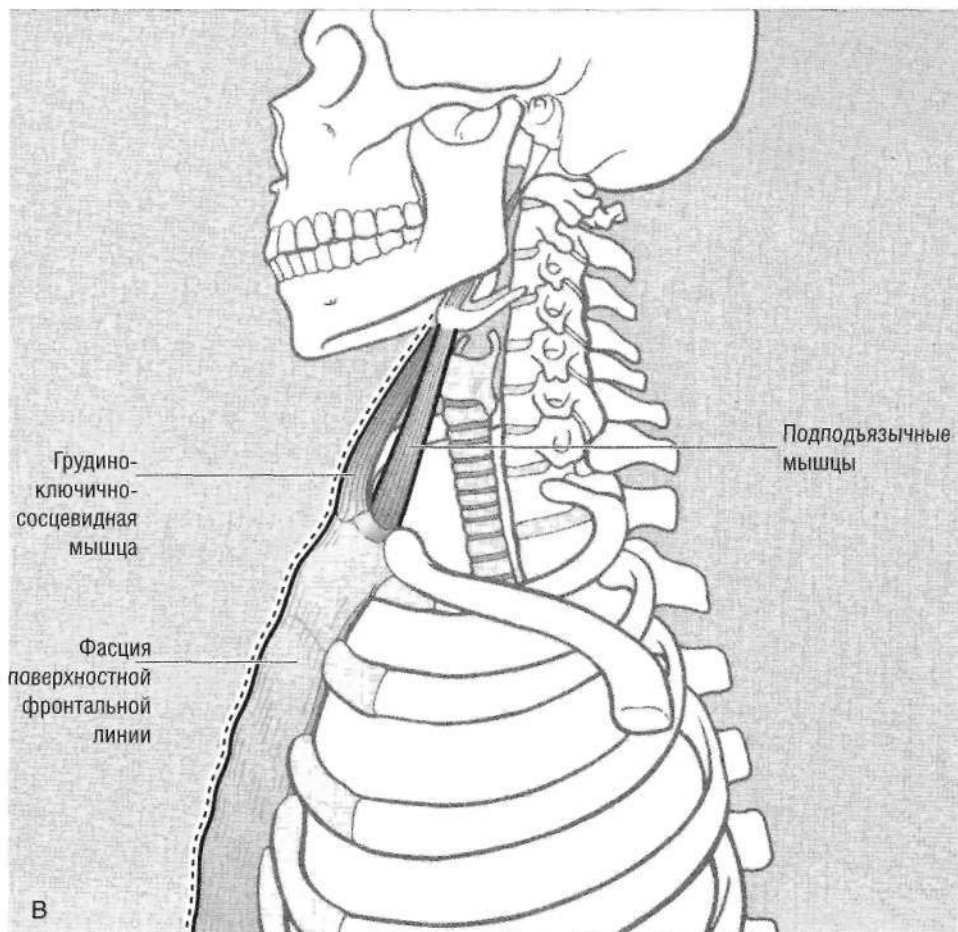


Рис. 2.4. И хотя, если сильно вытянуть верхний отдел позвоночника, можно почувствовать механическую связь прямой мышцы живота и подподъязычных мышц, между ними нет прямого соединения вследствие разницы в глубине соответствующих им фасциальных плоскостей.

В

С. Сравним прямое и механическое соединение

Прямое соединение имеет исключительно фасциальную природу, в то время как механическое соединение проходит через препятствующий участок кости. Таким образом, мы видим, что наружная и внутренняя косые мышцы живота напрямую соединены через брюшную стенку и бедренную линию. Аналогичным образом подвздошно-большая берцовая связка соединяет подвздошную мышцу голени (см. Главу 6, где есть оба эти примера). Внутренняя косая мышца живота и напрягатель широкой фасции, с другой стороны, обладают механическим соединением через гребень подвздошной кости. Прямая мышца живота и прямая мышца бедра, сходным образом, не имеют прямого фасциального соединения, но обладают косвенным механическим соединением через тазовую кость при сагиттальном (изгиб – натяжение) движении, как, например, при наклоне таза вперед или назад (Рис. 2.5, а также см. Главу 4).

Д. Препятствующие плоскости

Постарайтесь не поддаваться искушению и не проводите путь анатомического поезда через плоскость фасции, идущей в противоположном направлении, – ведь как тогда передать натяжение через такую стену? В качестве примера приведем длинную приводящую мышцу, нисходящую к шероховатой линии бедренной кости, и большую приводящую мышцу, нисходящую к шероховатой линии и за шероховатой линией. Кажется это и составляет миофасциальное единство? На самом деле, нет, поскольку мы встречаем препятствующую плоскость другой мышцы, большой приводящей, способной вообще пресечь передачу натяжения от длинной приводящей к двуглавой мышце (Рис. 2.6). Опять-таки здесь может иметь место некоторое механическое соединение между этими двумя мышцами, как в примере С, приведенном выше, но мы отвергаем предположение о наличии прямого соединения из-за фасциальной стенки, которая находится между мышцами.

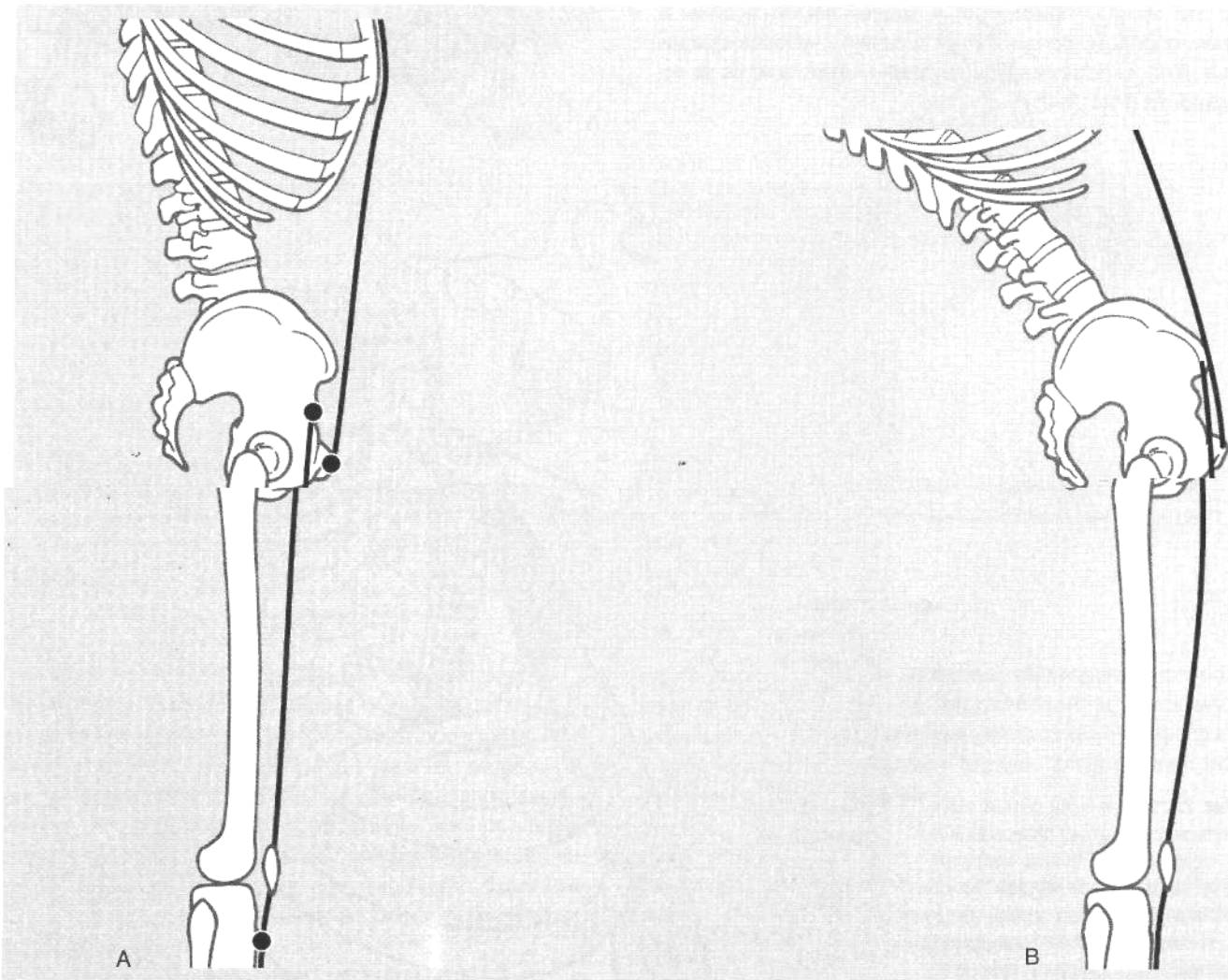


Рис. 2.5 - Прямая мышца бедра и прямая мышца живота обладают механическим, а не прямым, соединением через тазовую кость.

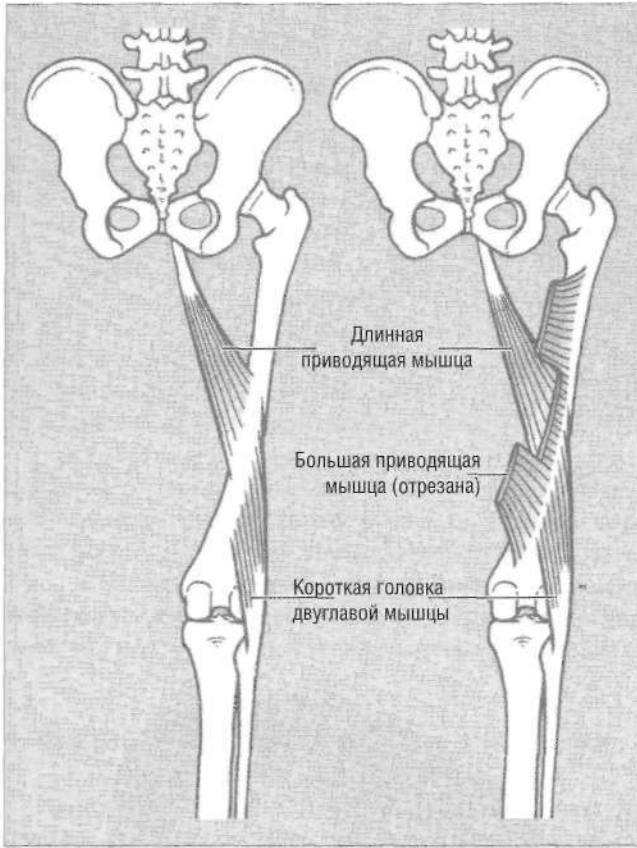


Рис. 2.6. Если мы просто посмотрим на длинную приводящую мышцу и короткую головку двуглавой бедренной мышцы (как это показано слева), может показаться, что они соответствуют условиям миофасциального единства. Но когда мы видим, что плоскость между этими мышцами оказывается поперечной между ними (как показано справа), мы понимаем, что такого рода соединение противоречит нашим правилам.



Рис. 2.7. На этой фотографии зоны присоединения ребер можно очень ясно разглядеть, что в то время как часть волокон фасции прикрепляется к расположенной ниже кости («станция»), другая часть движется к следующему отрезку «рельсов» (цветная версия – см. Рис. 2.1С на стр. 56.)

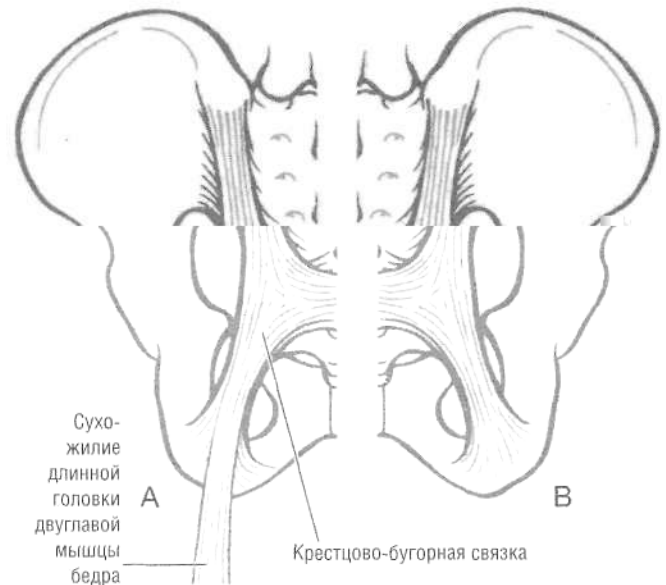


Рис. 2.8. Традиционный взгляд на крестцово-бугорную связку (В) показывает, как она связывает седалищный бугор с крестцом. Более пристальный взгляд же (А) отмечает сухожилия за коленом – в особенности сухожилие двуглавой мышцы бедра – которые непрерывно тянутся по поверхности крестцово-бугорной связки и затем выше к крестцовой фасции.

Рельсы скрепляются на костных «станциях» (в местах костных прикреплений)

В рамках концепции анатомических поездов места мышечных прикреплений «станции» рассматриваются как зоны, в которых происходит взаимное проникновение подлежащих волокон мускульного эпимизия или сухожилия в периост пограничной кости или, реже, в коллагеновую матрицу самой кости. В терминологии, предложенной в Главе 1 (раздел посвященный теории двойного мешка), под станцией понимается место прикрепления внешнего миофасциального мешка к внутреннему «остео-артикулярному» мешку. Можно увидеть, что самые поверхностные волокна продвигаются дальше, к следующему отрезку миофасциальных рельсов и, таким образом, сообщаются с ним. Например, на Рис. 2.7 мы видим, что некоторые конечные волокна миофасции слева явно связаны с ребрами, в то время как некоторые другие волокна переходят на следующий «путь» миофасции.

Таким образом, например, четко видно, что сухожилия за коленом присоединяются к задней поверхности седалищных бугров. Так же видно и что некоторые волокна миофасции этого сухожилия продвигаются далее вплоть до крестцово-бугорной связки и выше к крестцу (Рис. 2.8). На эти постоянные соединения перестали особо указывать в современных работах, которые, как правило, описывают отдельно мышцы и фасциальные структуры

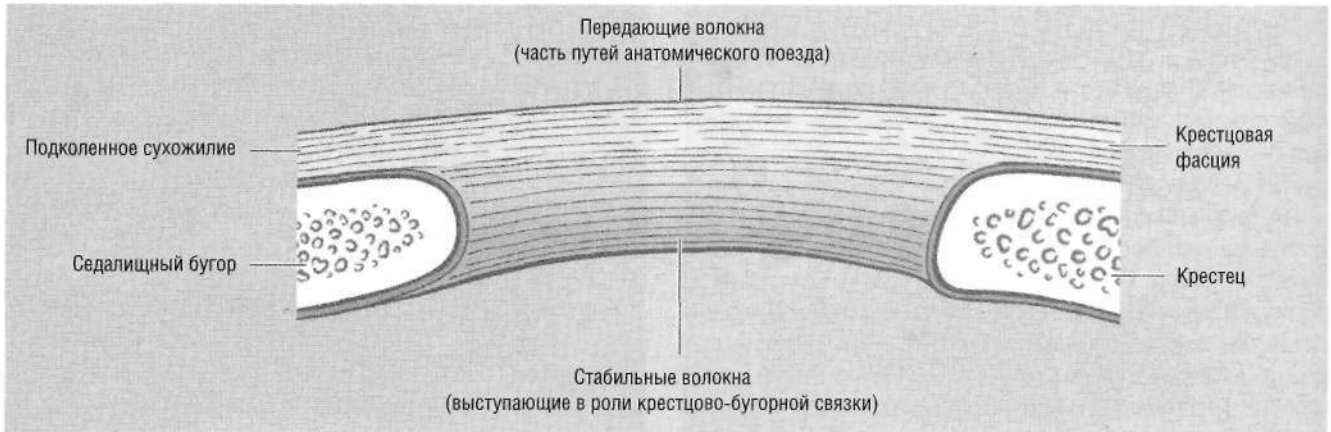

Рис. 2.9. Глубокие волокна на одной станции «общаются» по рельсам в меньшей степени, чем поверхностные волокна (до которых нам легче добраться мануальным путем).

с точки зрения их действия от места начала роста до места прикрепления, а подобные иллюстрации лишь усиливают такое впечатление.

Большинство станций активно общаются скорее на поверхностном уровне, чем в глубоком слое волокон, и хорошим примером этого служит крестцово-бугорная связка. Четко видно, что более глубокие слои связывают одну кость с другой и за пределами этого соединения обладают очень ограниченными способностями к движению или общению с другими тканями. Чем ближе мы продвигаемся к поверхности, тем больше мы даем соединений между «рельсами» (Рис. 2.9). Однако излишнее взаимопроникновение на глубоких уровнях ведет к так называемой расслабленности связок, хотя слишком слабое сообщение между разными уровнями может привести к жесткости или неподвижности.

3. Рельсы соединяются и расходятся на стрелках и в депо

Фасциальные плоскости зачастую переплетаются друг с другом, соединяясь и расходясь на стрелках (в Англии их называют стрелочными переводами); так мы и будем говорить, сохраняя нашу железнодорожную метафору. Все пластинки брюшных мышц, например, начинаются от поперечных отростков поясничных позвонков, разделяются на три слоя мышц с волокнами трех разных типов, затем все вместе огибают прямую мышцу живота и сливаются друг с другом на белой линии, а затем повторяют все эти действия, но в обратной последовательности и с другой стороны (Рис. 2.10). В качестве еще одного примера можно привести фасциальные пласты, сливающиеся в одно в пояснично-грудной и крестцовой областях, где перерастают в плотные наслоения, которые зачастую неразделимы при рассечении.

Стрелки ставят наш организм – а иногда и нас как специалистов – перед выбором. Ромбовидные мышцы

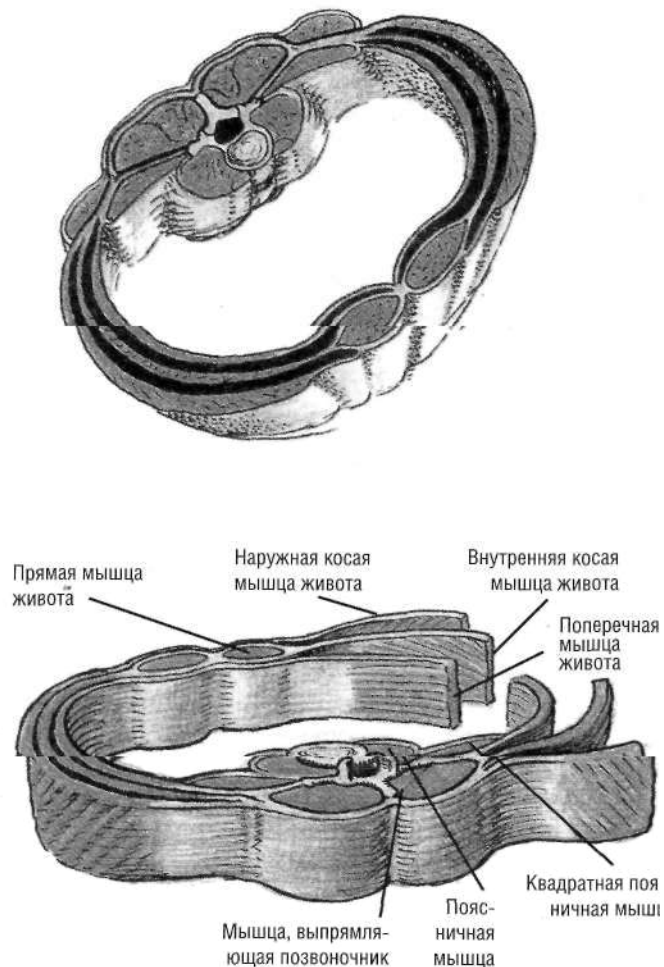


Рис. 2.10. Слои фасции брюшной полости сходятся и расходятся, создавая сложный функциональный рисунок (Воспроизводится с любезного разрешения их Grundy 1982.)

простираются от остистых отростков до медиальной границы лопатки. На лопатке четко обнаруживается фасциальное соединение с передней зубчатой мышцей (особенно от фасции на глубинной стороне ромбовидных мышц), которая проходит под лопаткой к грудной клетке, а также соединение (от фасциального слоя на поверхностной стороне ромбовидных мышц) с подостной мышцей, переходящей на руку (Рис. 2.11). Мы будем часто наблюдать, что фасциальные и миофасциальные пласты сходятся и расходятся, и будем замечать, что за счет воздействия напряжения, силы и осанки те или иные «рельсы» будут выходить на передний план за счет положения тела и внешних сил.

Место схождения и/или пересечения нескольких миофасциальных пластов мы называем «депо»; и в первую очередь на ум приходят такие примеры «депо», как лобковая кость или верхняя передняя подвздошная кость (Рис. 2.12). Расположение этих противоборствующих векторов усилия в этих зонах исключительно важно для анализа структуры по теории анатомических поездов.

4. Скорые поезда и пригородные электрички

На поверхности тела большое количество многосуставных мышц (пересекающих более одного сустава). Они зачастую перекрывают одно-суставные мышцы, каждая из которых дублирует одну особую часть общей функции многосуставной мышцы. Когда это происходит на путях анатомического поезда, мы называем многосуставные мышцы скорыми поездами, а залегающие под ними одно-суставные – пригородными электричками.

Примером может послужить длинная головка двуглавой мышцы бедра, которая начинается «над» тазобедренным суставом и заканчивается внизу – под коленом, а значит, является скорым поездом. Глубоко под ней расположена короткая головка двуглавой мышцы – одно-суставная электричка, проходящая через таз; и короткая головка двуглавой мышцы – одно-суставная мышца, проходящая только через колено (Рис. 2.13).

Значение этого явления состоит в том (мы глубоко убеждены), что осанка в меньшей степени определяется скорыми поездами, расположенными на поверхности, чем глубоко расположенными пригородными электричками, которыми зачастую пренебрегают, поскольку «с глаз долой, из сердца вон».

Обобщение

Притом, что мы попытались максимально подробно описать, какие крупные миофасциальные меридианы функционируют в человеческом организме (Рис. 2.14), наши читатели могут самостоятельно обнаружить и построить собственные меридианы, следуя приведенным ниже правилам:

- Следовать за структурой соединительной ткани, сохраняя примерно постоянное направление и не пере-

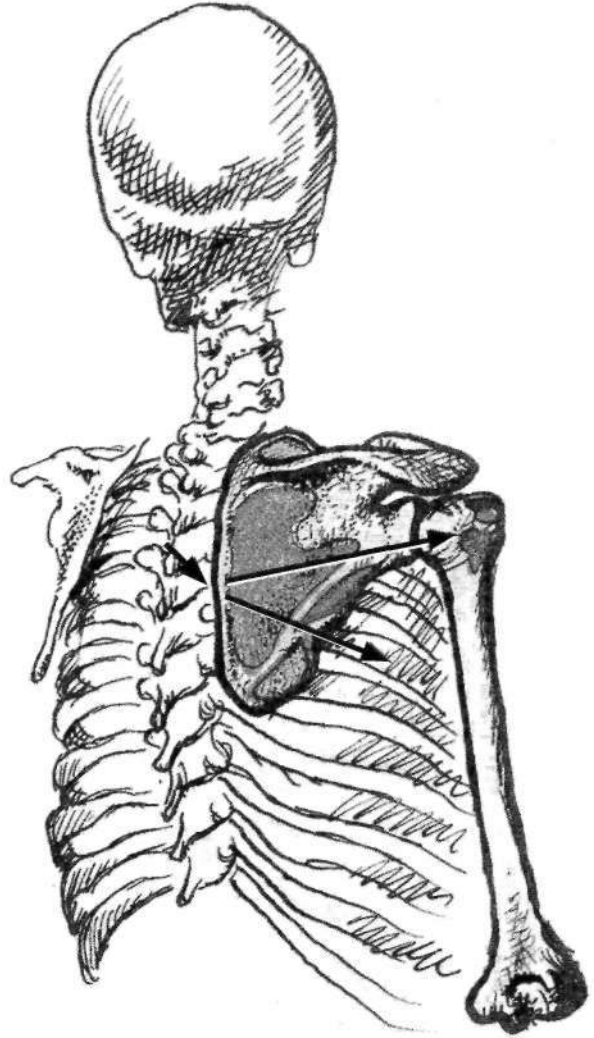


Рис. 2.11. От ромбовидных мышц мы можем переключиться либо на поверхностную зубчатую мышцу, создав один путь вокруг корпуса.. (часть Спиральной Линии, Глава 6), либо на подостную мышцу, создав еще один путь к руке (часть Глубинной Задней Линии Руки, Глава 7).

прыгивая через суставы, пересекающие фасциальные пласты, или с уровня на уровень

- Обращать внимание на станции, где миофасциальные пути оказываются связанными с лежащими под ними тканями
- Обращать внимание на любые другие рельсы, сходящиеся или расходящиеся с данной линией
- Искать скрытые одно-суставные мышцы, которые могут повлиять на работу всей линии в целом

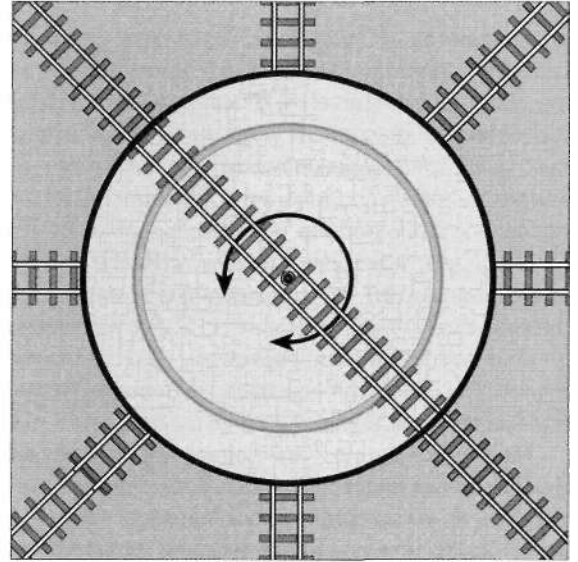
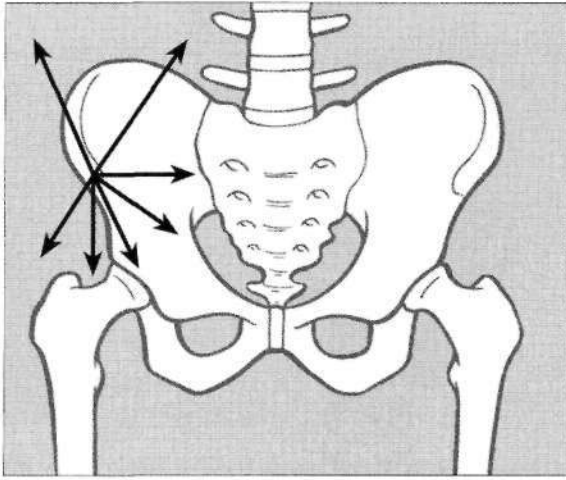


Рис. 2.12. Множество разнонаправленных векторов миофасциальной силы начинаются в «депо» тазовой кости.

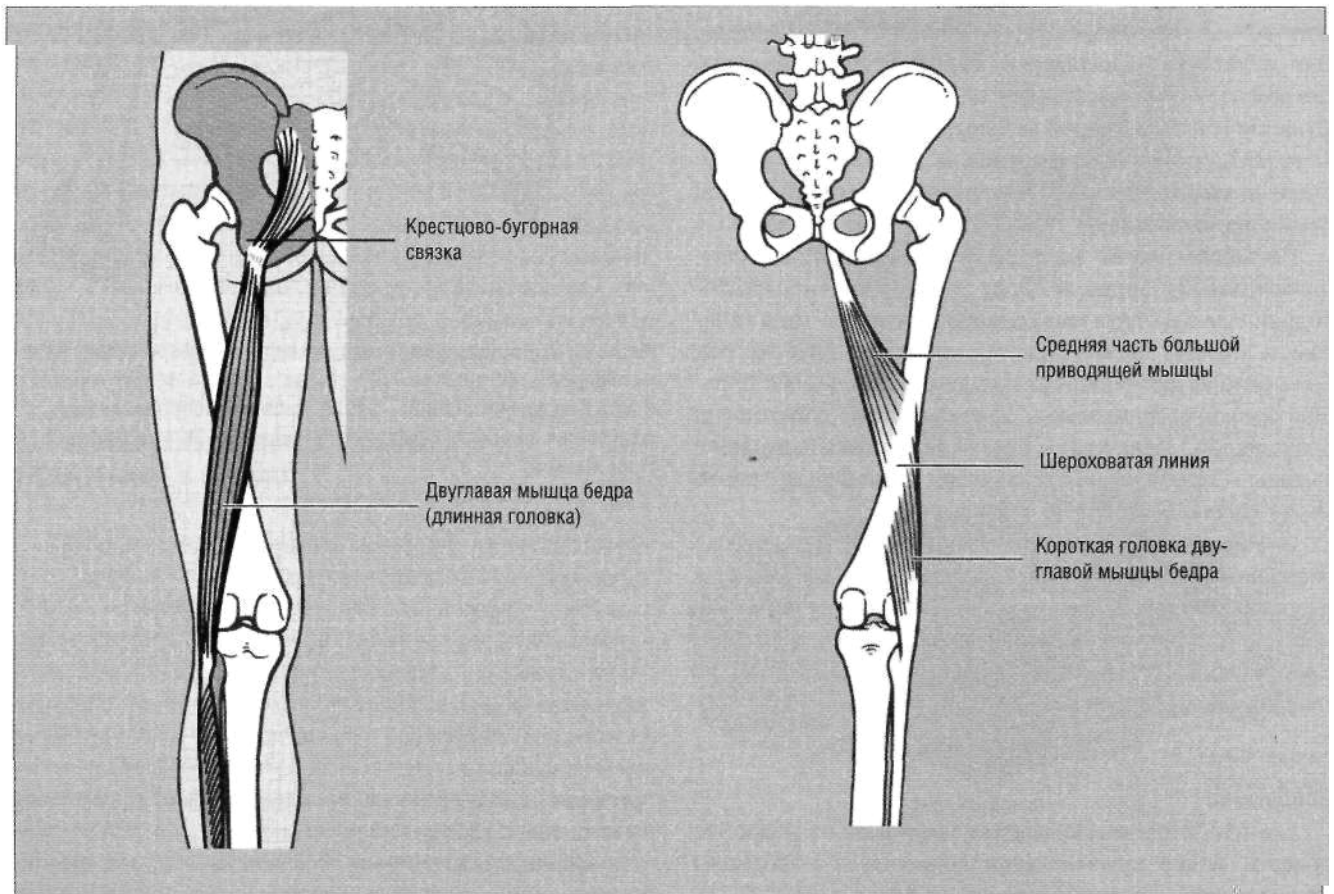


Рис. 2.13. Длинная головка двуглавой мышцы бедра представляет собой двухсуставный скорый поезд. Под ней располагаются односуставная пригородная электричка – короткая головка этой двуглавой мышцы, соединяющаяся через шероховатую линию со средней частью большой приводящей мышцы. Каждая из пригородных электричек в отдельности отражает общую функцию скорого поезда.

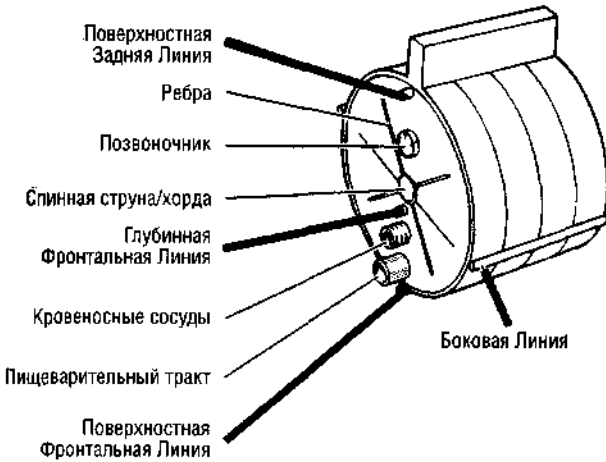


Рис. 2.14. Пять продольных линий (четыре основные линии, включающие правую и левую Боковые линии как две, а также Глубинную Фронтальную Линию) представлены в поперечном сечении базовой схемы позвоночника тела. Обратите внимание на взаимоотношение линий друг с другом и с основными органическими структурами.

Чем концепцию анатомических поездов нельзя считать ...

Общей теорией мануальной терапии

Настоящая книга и теория анатомических поездов имеет дело лишь с внешним миофасциальным «мешком», описанным в Главе 1. Вся область манипуляции с суставами, будучи за рамками концепции миофасциальных меридианов, остается предметом описания книг, посвященных остеопатии и хиропрактике. Конечно, мы обнаружили, что восстановление баланса между линиями внешнего миофасциального мешка, окружающего сустав, позволяет снять напряжение с сустава и, таким образом, возможно, продлить его жизнь. Однако, несомненно, желательно и важно работать с внутренним мешком тканей, окружающих сустав, а также с комплексами соединительной ткани дорсальной и брюшной полостей, но это не входит в круг вопросов, освещаемых в этой книге.

Общей теорией мышечного действия

Теория анатомических поездов разработана не для того, чтобы заменить другие исследования мышечной функции, а лишь чтобы служить дополнением к ним. По-

прежнему считается, что подостная мышца принимает активное участие в боковом вращательном движении плечевой кости и в том, чтобы не допустить излишнего медиального вращения, а также стабилизирует плечевой сустав. Мы лишь добавляем к этому мысль, что она также является частью Глубинной задней линии руки, функционально объединенного миофасциального меридиана, проходящего от мизинца до грудного отдела позвоночника.

В то время как данная книга включает в линии нашего организма большинство известных мышц, некоторые мышцы нелегко описать при помощи нашей метафоры. Глубинные мышцы, обеспечивающие боковой поворот таза, например, можно рассматривать (если прищуриться и посмотреть на них сбоку) как часть Глубинной передней линии или, возможно, предполагаемой Глубинной задней линии. Однако они с трудом поддаются включению в какую-либо длинную линию фасциального соединения. Эти мышцы проще всего представить в сочетании с прочими мышцами, окружающими таз, в виде набора трех связанных вееров.¹

Те мышцы, которые окажутся не названы, по-прежнему, несомненно, функционируют в организме и координируют свою работу с другими мышцами, но, возможно, не входят в отмеченные здесь миофасциальные цепи.

Общей теорией движения

В то время, как некоторое движение, конечно, проходит по линиям меридианов, любое движение, более сложное, чем простой жест, едва ли можно описать действием отдельной линии. Действия, связанные с фиксированием, стабилизацией и растяжением в большей степени подлежат анализу посредством теории анатомических поездов и с готовностью входят в состав меридианов. Таким образом, наша система позволяет проводить анализ осанки, которая, в основном, зависит от фиксации.

Каждый меридиан описывает очень четкую линию натяжения, проходящую через тело, а большинство движений, конечно же, захватывают все тело, изменяя угол вектора натяжения каждую секунду (например, футболист, выполняющий удар по мячу, или дискобол, метающий диск). И хотя анализ посредством анатомических поездов, скорее всего, мог бы состоять из сложных движений, неизвестно, существенно ли это дополнило бы наше обсуждение динамики и кинетики. Напротив же, очень полезным оказывается анализ того, какие линии ограничивают первоначальные двигательные возможности нашего тела – другими словами, какие из линий стабилизации являются излишне напряженными или зажатыми.

Единственным способом представления структуры тела

В мире существует множество форм структурного анализа.²⁻⁴ Метод скелетных характеристик/миофасциальных меридианов, описанный в Главе 11, оказался

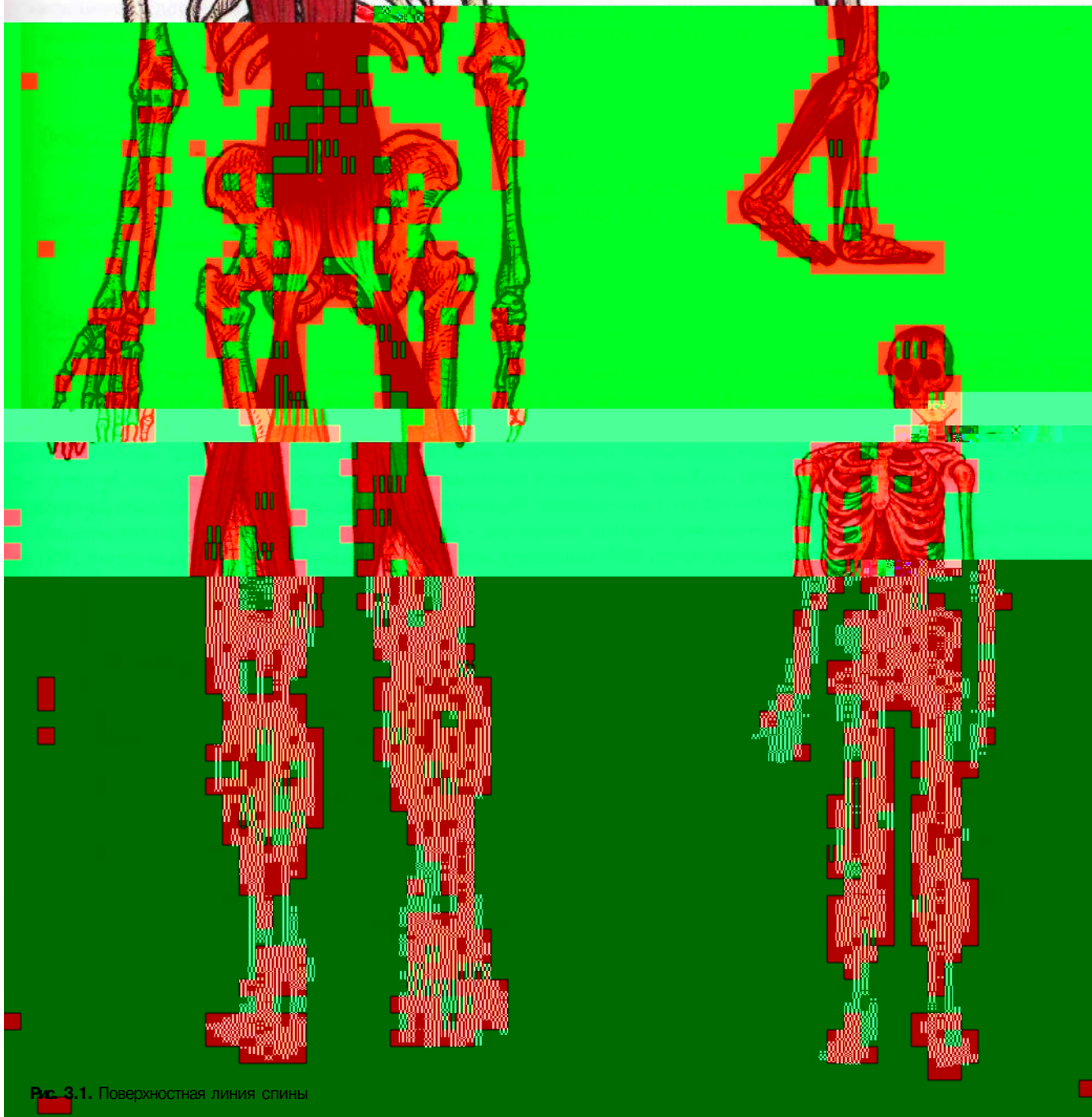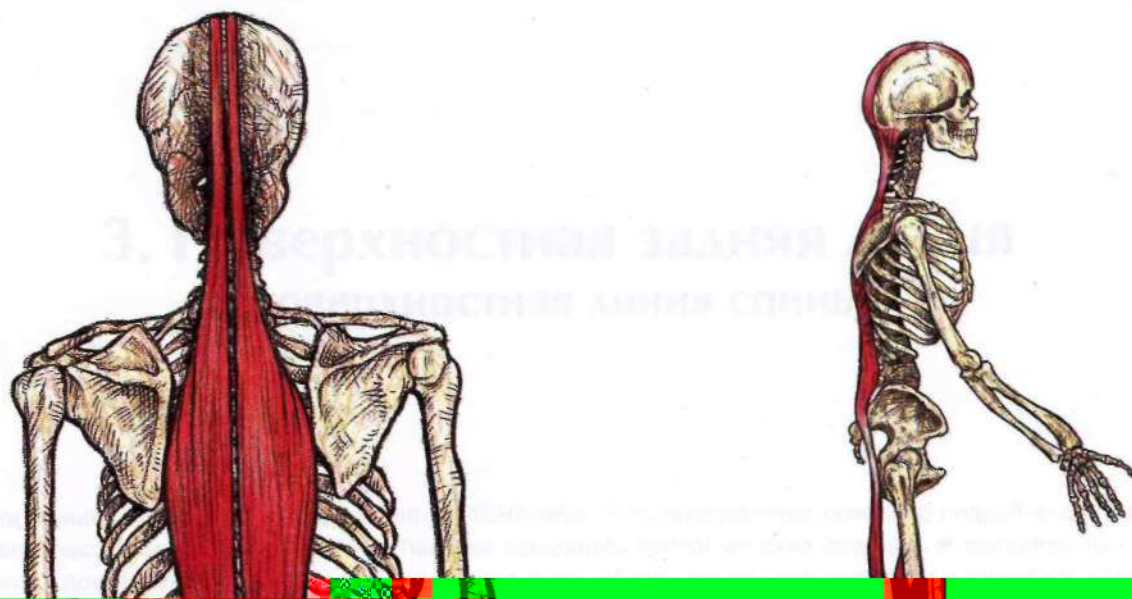


Рис. 3.1. Поверхностная линия спины

полезным с практической точки зрения, а с психологической точки зрения – нейтральным, что говорит в его пользу. Некоторые подходы накладывают определенную сетку, шаблон или некую «нормаль» в платоновском смысле на все разнообразие физических черт человека. Мы предпочитаем такую терминологию, которая относилась бы к связям внутри организма конкретного человека.

Полным анатомическим текстом

Хотя темой настоящей книги являются мышечно-скелетные отношения, она не представляет собой произведения, целиком посвященного анатомии. Использование любого хорошего анатомического атласа будет хорошим подспорьем к нашему тексту и его иллюстрациям.^{5–7}

Каким образом мы представляем линии

Представление трехмерной, живой и движущейся анатомии на мирной двухмерной странице было чуждой для учителей анатомии со времен Возрождения, когда Йан Стефан ван Калкар начал делать рисунки для Андрея Везалия. Миофасциальные меридианы можно описать по-разному: как прямую одномерную линию, как объединенную цепь миофасции, как более широкую фасциальную плоскость или как объемное пространство. В этой книге мы попытались объединить все четыре способа в надежде завладеть вниманием читателя хотя бы одним или двумя. И, как всегда, посредник в виде карты не может полностью отразить особенности территории, но, тем не менее, может оказаться полезным.

В начале каждой главы приводятся точные линии, их рельсы и станции. Довольно подробно описываются конкретные миофасциальные цепи. Более крупные вопросы, пограничные с той ли иной линией или ее отрезком, обсуждаются в конце описания линии или отмечаются иным образом. Первая из описанных линий (Глава

3, Поверхностная задняя линия) определяет терминологию и понятия, используемые во всех последующих главах, и, следовательно, рекомендована к прочтению в первую очередь.

Также в каждой главе содержится руководство по пальпации и движению линии, разработанное на пользу как читателю, так и практикующему врачу. При обсуждении некоторых клинических подходов отдельные методики, описанные в литературе по структурному взаимодействию, обсуждаются лишь поверхностно, и тому есть несколько причин.

Во-первых, концепцию анатомических поездов можно применять с разнообразными методиками; а представление любого набора технических приемов привело бы к ненужному исключению других приемов. Намерение автора состоит в том, чтобы эта теория внесла свой вклад в диалог и взаимопомощь различных отраслей, несмотря на границы между ними.

Также в настоящей книге существует жесткое ограничение на описание «живых» случаев из практики, которые обычно представляют собой ужасающие черно-белые фотографии людей в неестественных позах и рук терапевта, застывших на теле лежащего на столе пациента. Автору не хотелось бы прикладывать руку к столь неэстетичному зрелищу, и он считает более логичным преподавать конкретные приемы «из рук в руки» – в такой форме, которую в книге описать невозможно. А если же данная книга вдохновит кого-либо на использование различных приемов для работы со структурами, показанными нашим меридианным анализом, тем лучше – и для воплощения этого вдохновения мы рекомендуем вам найти практические занятия или педагога, а не книгу.

В Главах 10 и 11 представлены особые возможности применения этой системы в терминах структурного взаимодействия, а также кратко приводится ряд других применений, с которыми автору удалось в некоторой мере познакомиться. Мы искренне надеемся, что терапевты, представляющие другие направления медицины, смогут перенести такого рода анализ и в свои специализированные направления.

1. Myers T. *Fans of the hip joint. Massage Magazine No. 75 January 1998.*
 2. Rolf I. *Rolfing. Rochester, VT: Healing Arts Press; 1977.*
 3. Aston I. *Aston postural assessment workbook. San Antonio, TX: Therapy Skill Builders; 1998.*
 4. Keleman S. *Emotional anatomy. Berkeley, CA: Center Press; 1985.*

5. Netter F. *Atlas of human anatomy. 2nd edn. East Hanover, NJ: Novartis; 1997.*
 6. Clemente C. *Anatomy: a regional atlas. 4th edn. Philadelphia: Lea and Febiger; 1995.*
 7. Biel A. *The trail guide to the body. Boulder, CO: Andrew Biel Publishing; 1997.*

3. Поверхностная задняя линия (поверхностная линия спины)

Первая линия, Поверхностная задняя линия (ПЗЛ) (Рис. 3.1), описывается довольно подробно для того, чтобы уточнить некоторые общие и частные понятия концепции анатомических поездов. В последующих главах, посвященных другим миофасциальным меридианам, будут использованы терминология и структура изложения, применяемые в этой главе. В независимости от сферы ваших интересов, чтение этой главы первой может помочь вам в дальнейшем чтении.

Описание

Поверхностная задняя линия (ПЗЛ) объединяет в две зоны всю заднюю поверхность тела от подошвы стопы до макушки головы: пальцы с коленями и колени с бровями (Рис. 3.2). Когда колени выпрямлены, ПЗЛ функционирует как сплошная линия взаимосвязанной миофасции.

Значение для осанки

Общее значение ПЗЛ для осанки состоит в том, чтобы удерживать тело в выпрямленном положении и предотвращать его стремление скрутиться при сгибании. Для выполнения этой функции в течение суток требуется, чтобы мышечная часть этого миофасциального единства содержала больше медленно сокращающихся, выносливых мышечных волокон. Для выполнения этой задачи также необходимо, чтобы фасциальная часть состояла из сверхтяжелых пластов, как в ахилловом сухожилии, подколенных (hamstrings) мышцах, крестцово-бугорной связке, грудно-поясничной фасции, «кабелях» мышцы, выпрямляющей позвоночник и на затылочном крае.

Исключение из этой выпрямляющей функции – это колени, которые уникальным образом согнуты кзади мышцами ПЗЛ. Когда мы стоим, сцепленные друг с другом сухожилия ПЗЛ помогают крестообразным связкам поддерживать выравнивание между большеберцовой и бедренной костью.

Двигательная функция

За исключением сгиба коленей и подошвенного сгиба лодыжки двигательная функция ПЗЛ в целом состоит в выпрямлении и переразгибании. В ходе развития организма мышцы ПЗЛ поднимают голову младенца из эмбриологического изгиба, постепенно распространяясь и продвигаясь к глазам и по всему телу вместе с тем, как ребенок обретает стабильность на каждом из этапов развития, ведущих к стоящему положению спустя примерно год после рождения (Рис. 3.3).

Поскольку мы рождаемся в согнутом положении, и все наше внимание обращено внутрь, то развитие прочности, навыка и равновесия в ПЗЛ ассоциируется с медленной волной созревания, идущей от первичного изгиба к полному и легко поддерживаемому выпрямлению. Автор Псалма 121, написавший «Я подниму свой взор к холмам, откуда мне приходит помощь», может это сделать благодаря Поверхностной задней линии.

**Таблица 3.1 – Поверхностная линия спины:
миофасциальные «рельсы» и костные «станции» (Рис. 3.2)**

КОСТНЫЕ СТАНЦИИ	МИОФАСЦИАЛЬНЫЕ РЕЛЬСЫ
Передняя надбровная дуга	13.
	12. Сухожильный шлем/фасция черепа
Затылочный бугор	11.
	10. Крестцово-поясничная фасция/ мышца, выпрямляющая позвоночник
Крестец	9.
	8. Крестцово-бугорная связка
Седалищный бугор	7.
	6. Подколенные мышцы
Мыщелки бедренной кости	5.
	4. Икроножная мышца / ахиллово сухожилие
Пяточная кость	3.
	2. Подошвенная фасция и короткие сгибатели пальцев ноги
Подошвенная поверхность фаланг пальцев ноги	1.

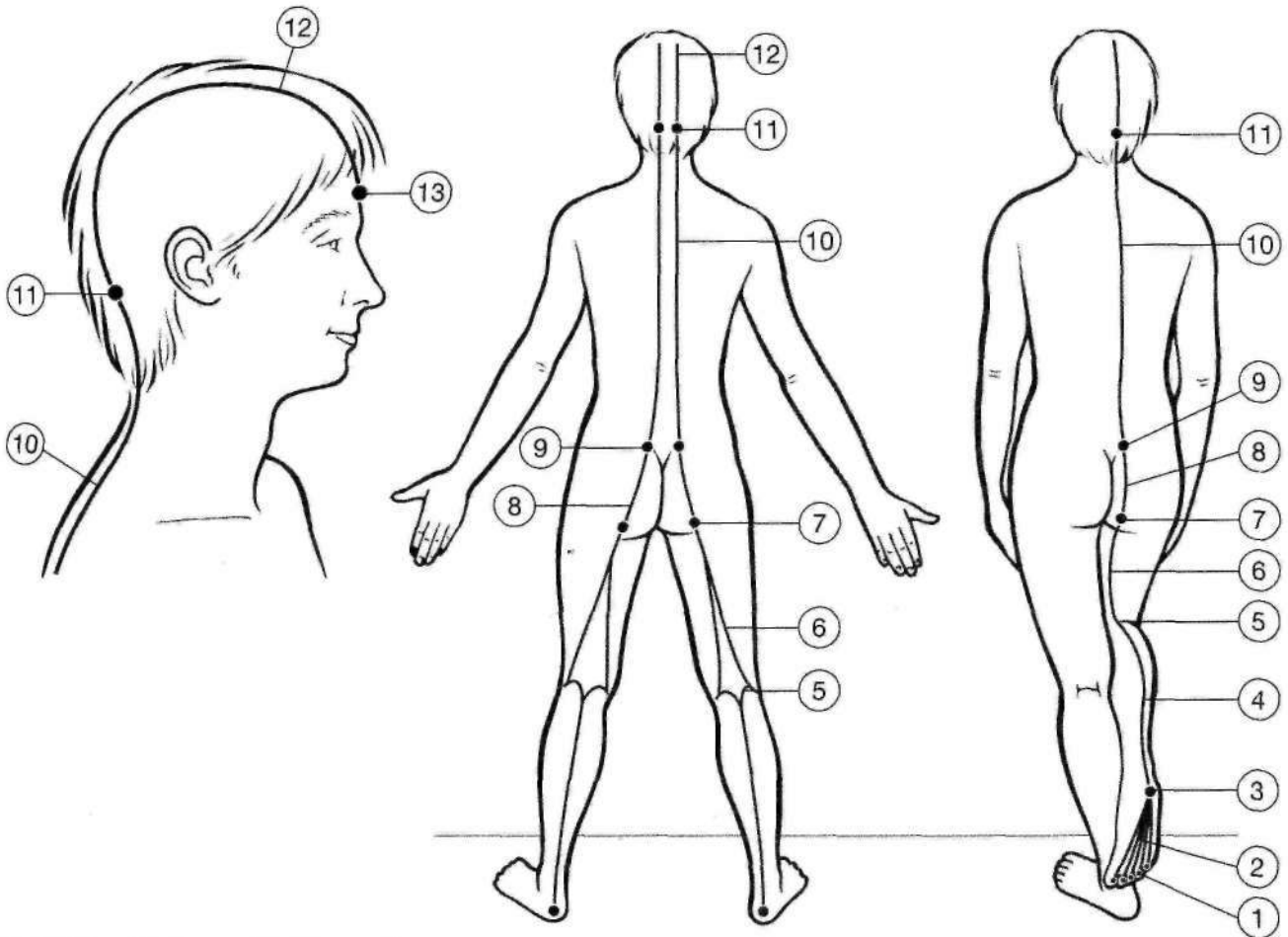


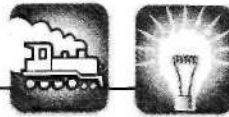
Рис. 3.2. Рельсы и станции Поверхностной линии спины

Поверхностная задняя линия. Подробное рассмотрение.

ВНИМАНИЕ: Большинство основных «особого значения» линий начинаются с дистального или каудального конца. Это было сделано произвольно; мы легко могли бы начать и с головы, а в середине нашего тела зачастую создается напряжение, которое передается в обе стороны. Наш выбор точки отсчета не имеет никаких соображений причинности.

Наша первая «станция» на этом длинном пути мифической фасции начинается на подошвенной стороне дистальных фаланг пальцев ног и проходит по подошвенной части стопы. Она включает в себя сухожилия сгибателей пальцев ног, а они взаимосвязаны с подошвенной фасцией.

Эти пять полос сливаются в апоневроз, который проходит по фронтальной поверхности пятки (передняя нижняя сторона пяточной кости). Шестая и немаловажная полоса присоединяется к подошвенной фасции от пятого основания плюсны, с ее боковой части, и сливается с ПЗЛ на внешнем крае пяточной кости (Рис. 3.4 и 3.5).



Общие соображения

ПЗЛ является одной из наиболее важных линий, которая, в основном, управляет осанкой и движением в сагиттальной плоскости, либо ограничивая движение вперед (сгиб), либо усиливая движение назад (выпрямление) в случаях неверного функционирования.

И, хотя мы говорим о ПЗЛ в единственном числе, конечно, у нас есть две ПЗЛ – справа и слева, и следует отмечать и корректировать дисбаланс между двумя ПЗЛ по возможности до того, как начинать работать с другими рисунками ограничения движения по этой линии.

Можно делать и наиболее общее утверждение касательно всех линий: напряжение, натяжение (положительное или отрицательное), травма и движение, как правило, передаются на всю структуру по этим линиям.

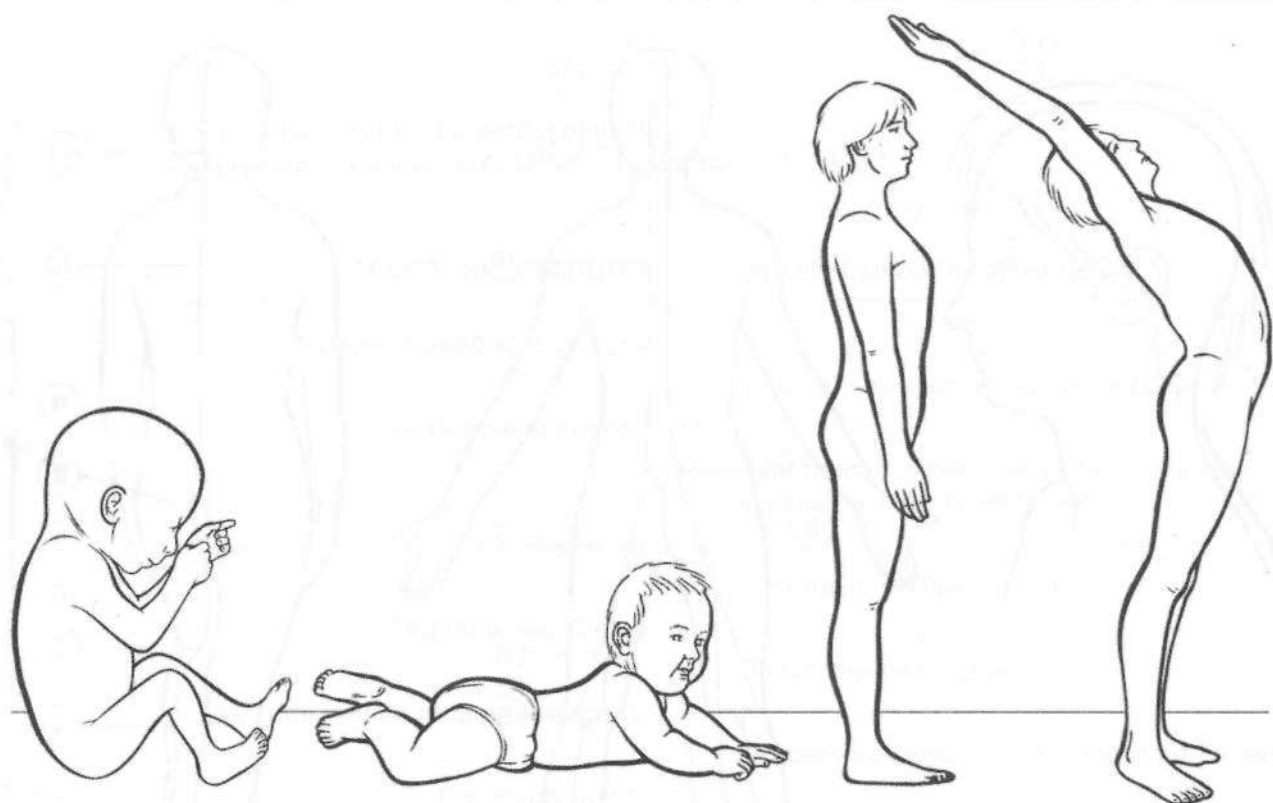


Рис. 3.3. В ходе развития ПЛС укорачивается для того, чтобы вывести нас из первичного изгиба позы зародыша и создать уравновешивающие друг друга изгибы прямостоячей осанки. Дальнейшее укорачивание мышц ПЛС приводит к сверх-выпрямлению.

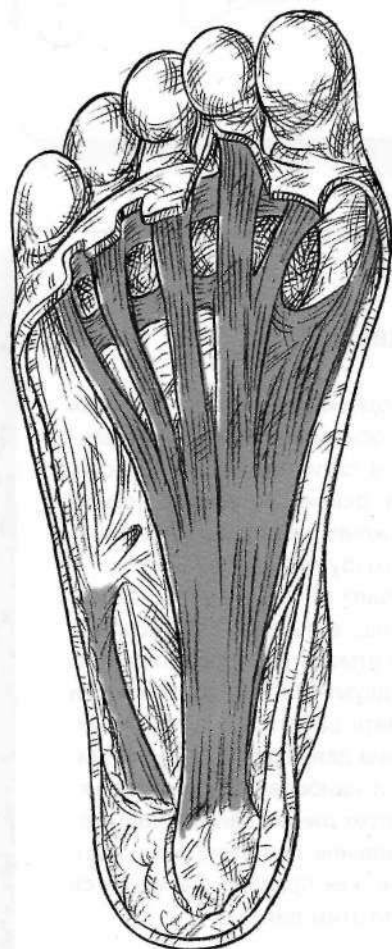


Рис. 3.4. Подошвенная фасция, включая латеральную полосу, – первый путевой отрезок ПЛС.

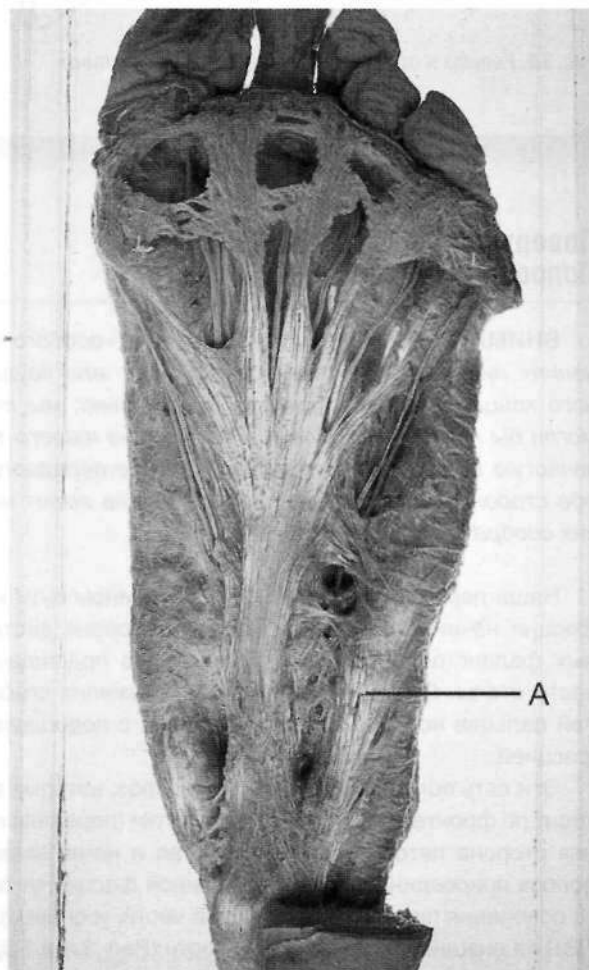



Рис. 3.5. Подошвенная фасция в разрезе. Обратите внимание на то, что латеральная полоса (А) создает отдельный, но связанный путь. (Воспроизводится с любезного разрешения из Abrahams et al 1993.)



Подошвенная фасция

Будучи в самом низу, подошвенная сторона стопы зачастую является источником неприятностей, которые переносятся на всю оставшуюся линию. Ограничения движения подошвы часто соотносятся с плотными подколенными мышцами, лордозом поясничного отдела позвоночника и устойчивым свехвыпрямлением в области верхних шейных позвонков. И хотя я часто работаю с поверхностью подошвы костяшками пальцев и довольно сильно растягиваю этой плотной фасции, воздействие любой методики, которая поможет расслабить ее, будет передано и на ткани выше по линии. Если у вас устают руки, возможно, вам стоит применить методику «мячик под стопой», описанную ниже в «Простом эксперименте».

Сравните внутреннюю и внешнюю сторону стопы вашего пациента. Притом, что внешняя часть стопы всегда короче, чем внутренняя, все

же существуют стандартные пропорции. Если внутренняя сторона стопы (от большого пальца ноги до пятки) короткая, то часто вся стопа будет слегка вздернута с медиальной стороны (но без высокого свода) и словно бы искривлена в сторону большого пальца как «горсть», то есть как если сложенную горстью руку положить ладонью на стол. В таких случаях необходимо удлинить медиальный край подошвенной фасции.

Если внешняя сторона короткая, если мизинец или пятая основа плюсны втянута к пятке, или если кажется, что внешняя сторона пятки вытянута вперед, то необходимо удлинить внешний край подошвенной фасции, особенно латерально. Этот рисунок зачастую сопровождается ослаблением внутреннего свода стопы и переносом веса на внутреннюю часть стопы, но может встречаться и в отсутствие плоскостопия.



Простой эксперимент

Для того, чтобы провести простой, но иногда очень яркий эксперимент и показать пациенту соотношенность всей ПЗЛ, попросите пациента нагнуться вперед (потянуться к пальцам ног, не сгибая колени). Обратите внимание на двусторонние очертания спины и положение рук. Попросите пациента отметить для себя ощущение каждой стороны задней поверхности тела.

Попросите пациента с усилием покатать теннисный мяч или мяч для гольфа подошвой только одной стопы, делая это медленно и тщательно, а не быстро и энергично. Пусть он/она продолжает упражнение, по крайней мере, в течение пары минут и проверьте, чтобы была задействована

вся поверхность от основания пальцев до переднего края пятки.

Теперь попросите пациента повторить наклон вперед, и обратите внимание на двусторонние различия в очертаниях спины и положении рук (и обратите внимание пациента на разницу в ощущениях). У большинства людей появится очень живое понимание того, что воздействие на одну малую часть может повлиять на целое. Это произведет эффект почти на всех, но, чтоб добиться таких результатов наиболее легко, постарайтесь не проводить этот эксперимент на пациентах с сильным сколиозом или любыми другими нарушениями двусторонней симметрии.

Эти фасции и связанные с ними мышцы, тянущиеся через подошвенную часть стопы, формируют изменяемую «тетиву» по отношению к длинным сводам стопы, помогая сблизить два конца, пятку и первую и пятую головки плюсны (Рис. 3.6).

Как мы обсуждали в Главе 2, посвященной правилам анатомических поездок, фасция не просто прикрепляется к пяточной кости и останавливается (как, например, предполагается на Рис. 3.7А). На самом деле она прикрепляется к коллагеновому покрытию

пяточной кости, периосту, который окружает кость как прочная пластиковая упаковка. Если мы согласимся с этим, то увидим, что таким образом подошвенная фасция непрерывно связана со всем, что прикрепляется к этому периосту. Если мы пройдем по периосту вокруг пяточной кости, а особенно под ней вокруг пятки к задней поверхности (идя по толстой сплошной полосе фасции – см. Рис. 3.8), то окажемся в начале следующей длинной стяжки рельсов, начинающейся с ахиллова сухожилия (Рис. 3.8 и 3.9).

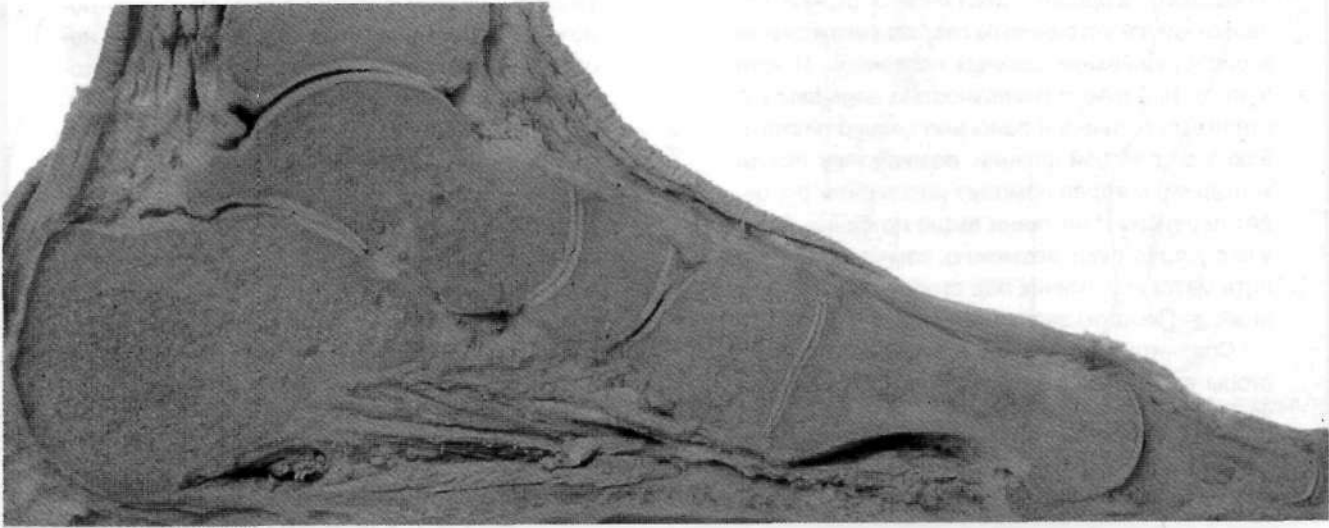


Рис. 3.6. Сагиттальный разрез медиального свода. Видно, как подошвенная фасция и расположенные глубже нее ткани образуют не одну тетиву, которые пружинят и поддерживают медиальный свод. (Воспроизводится с любезного разрешения из Abrahams et al 1998.)



Пяточные наросты

Все знают, что мышцы прикрепляются к костям, однако этот очевидный взгляд на вещи совершенно не отражает того, что происходит с миофасцией. Фасция подошвы – хороший тому пример. В частности, люди, бегающие с опорой на подушечку стопы или по какой-то причине постоянно нагружающие фасцию подошвы стопы, непрерывно оказывают натяжение на пяточное прикрепление подошвенной фасции. Поскольку эта фасция напрямую не прикрепляется к пяточной кости, а, скорее, сливается с покрывающей ее «пластиковой оболочкой» периоста, то в некоторых случаях периост может постепенно оттягиваться в сторону от кости, формируя нечто вроде «палатки» или «навеса» между этой

тканью и самой костью (Рис. 3.7). В большинстве случаев между периостом и связанной с ним костью располагается множество остеобластов, строительных клеток костной ткани. Эти клетки неустанно чистят и надстраивают наружную поверхность кости. Как при первичном формировании кости, так и при ее последующем «обслуживании», остеобласты, в соответствии с заложенной в них программой, заполняют сумку периоста. А те пациенты, которые постоянно нагружают подошвенную фасцию, с большой вероятностью рискуют получить фасцит подошвы на любом участке поверхности подошвы, но если вместо этого периост подвергнется воздействию и отойдет от кости, остеобласты заполнят получившееся пространство и сформируют костный нарост.

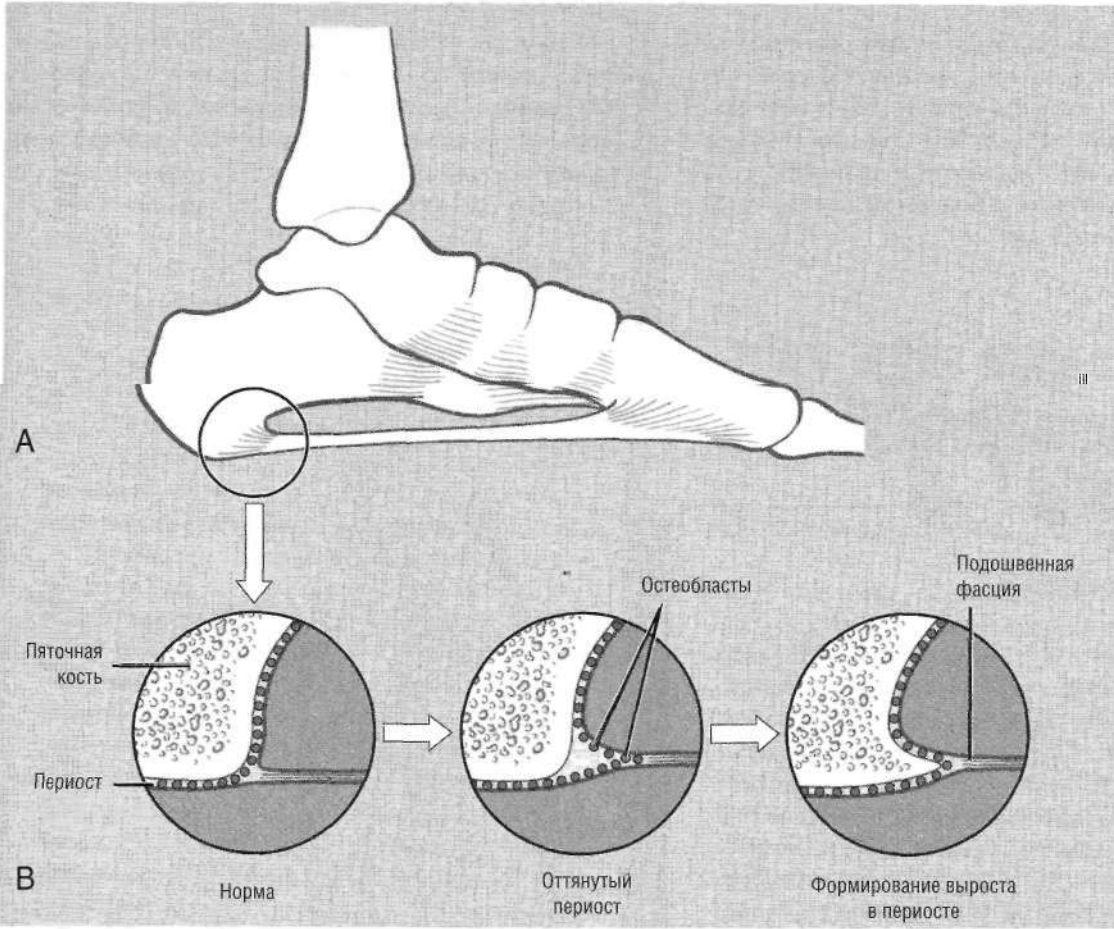


Рис. 3.7. Формирование пяточной шпоры остеобластами, которые заполняют пространство оттянутого периоста. Это демонстрирует адаптивные свойства системы соединительной ткани, а также и неравномерность концепции «мышцы прикрепляются к костям».

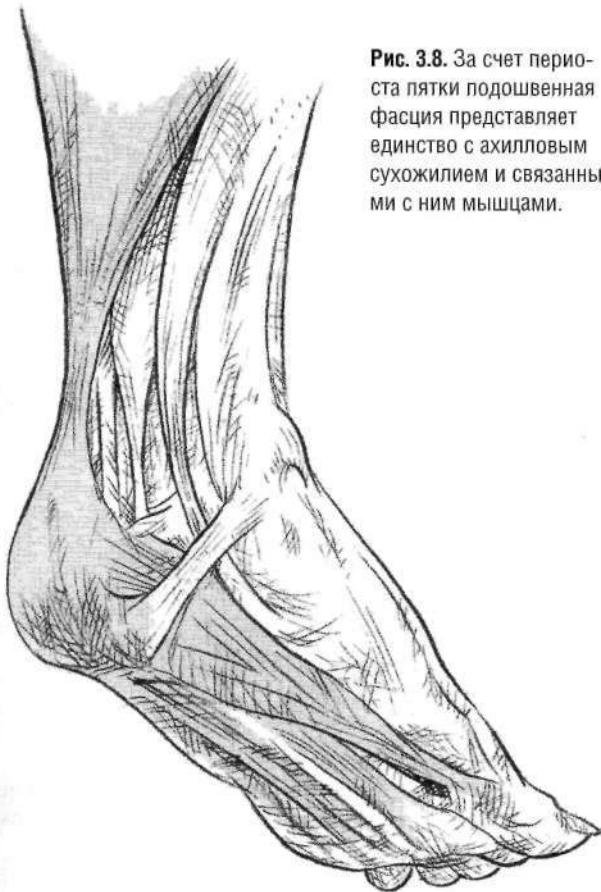


Рис. 3.8. За счет периоста пятки подошвенная фасция представляет единство с ахилловым сухожилием и связанными с ним мышцами.

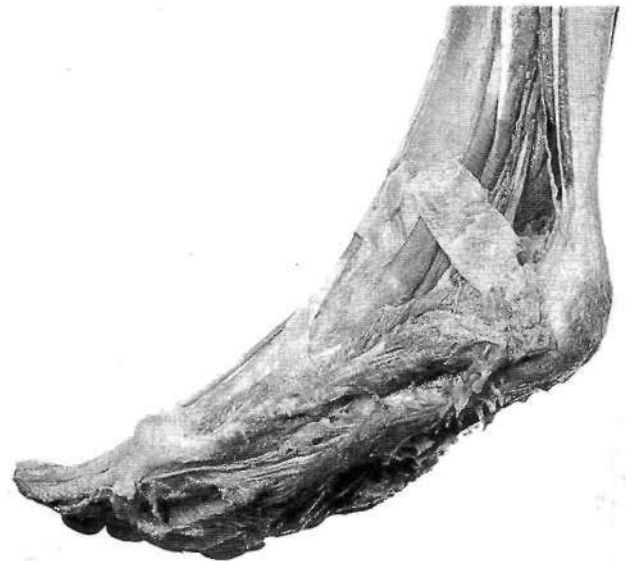

Рис. 3.9. Пятка в разрезе. Мы видим то же единство, связывающее подошвенные ткани и мышцы в поверхностном заднем отделе ноги. (Воспроизводится с любезного разрешения из Abrahams et al 1998.)

Ахиллово сухожилие может оказаться под столь сильным натяжением, что оно прикрепляется не только к периосту, но и входит в коллагеновую сеть самой пяточной кости, как дерево, врастающее корнями в землю. Выходя из пяточной кости и ее периоста, наш путь идет вверх и вместе с подъемом расширяется и становится более плоским.



Пятка как стрела

Представьте себе нижний отдел этой фасциальной линии – подошвенную фасцию и фасцию, связанную с ахилловым сухожилием – как тетиву, а пятку как стрелу. Если рассматривать это как «тенсегрители»-структуру, то пяточная кость станет распоркой сжатия, которая выталкивает наружу ткани ПЗЛ, выступающие в роли компонентов натяжения, и создает необходимое продолжение спины от коленей к пальцам ног. Поскольку ПЗЛ часто окажется хронически перетянутой (это обычно происходит у людей с одним из часто встречающихся нарушений осанки – наклоном вперед от стопы к тазу), она может вытолкнуть пятку вперед, в подтаранный сустав или, как при другом частом смещении, перенести комплекс большой и малой берцовых костей на заднюю часть таранной кости, что приводит к аналогичному результату (Рис. 3.10).

Чтобы провести оценку состояния, взгляните на стопу пациента с латеральной стороны, когда тот стоит, и проведите вниз воображаемую вертикальную линию от нижнего края латеральной лодыжки (или, если вам так удобнее, приложите вертикально указательный палец от кончика лодыжки до пола). Посмотрите, какая часть стопы оказалась перед линией, а какая – позади нее. Анатомия указывает на то, что перед линией должна оказаться большая часть стопы, но, после недолгой практики, вы сможете определять случаи, когда за линией располагается слишком малая часть стопы. Такой рисунок демонстрирует результат перетянутости ПЗЛ и не даст пациенту чувствовать себя в безопасности, пока вы будете балансировать бедра над ногами.

«Пятка как стрела» описывает это первое соединение – между подошвенной фасцией и ахилловым сухожилием – как пример уникальных клинических соображений, которые следуют из концепции миофасциальных единств.

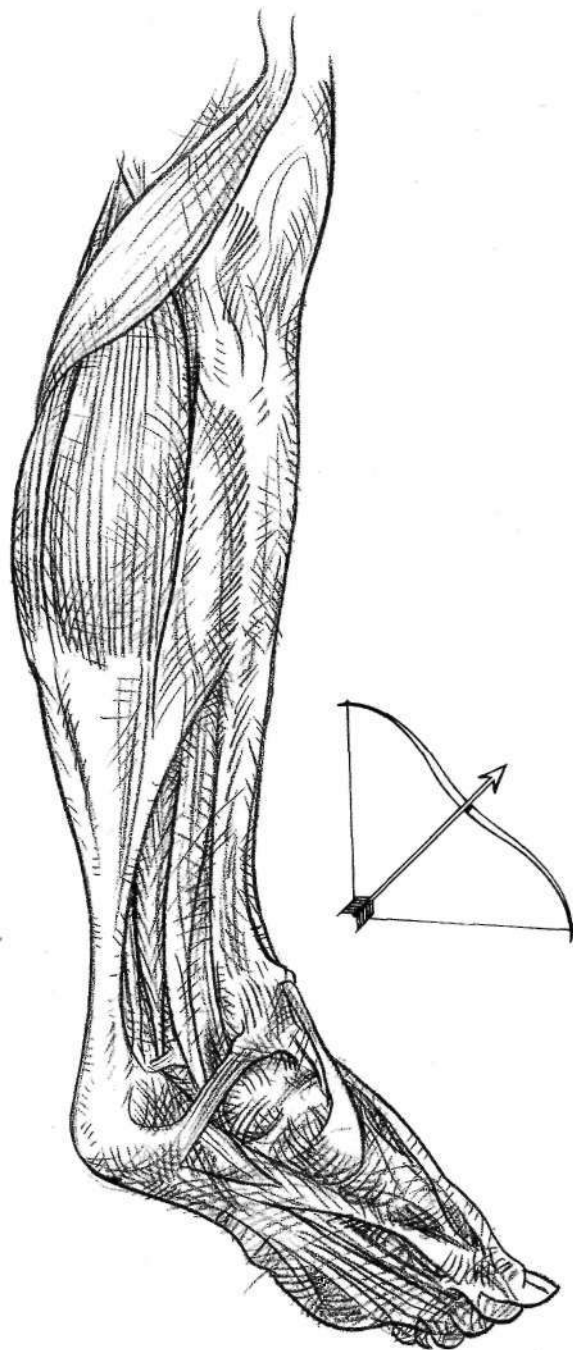


Рис. 3.10. Когда миофасциальное единство, составляющее нижнюю часть ПЛС, стягивается, пяточная кость выталкивается к щиколотке, как стрела, отправляемая в полет натянутой тетивой лука.

Тем же, кто скажут, что это определяется наследственностью, или что значительное смещение пяточной кости вперед к суставу невозможно, мы предлагаем попробовать следующее:

- освободите/расслабьте подошвенную фасцию, включая латеральную полосу, в направлении к пятке
- освободите/расслабьте поверхностные задние части ноги (камбаловидную и икроножную мышцы) по направлению вниз к пятке
- подвигайте пятку внутрь и наружу, работая ее ладонью в горсти и удерживая фронтальную поверхность предплюсны.

В наиболее трудных случаях может понадобиться еще больше освободить/расслабить связки щиколотки, медленно и глубоко работая от угла каждой лодыжки и по диагонали к углу пятки. В результате вы увидите незначительное изменение количества стопы позади линии лодыжки и очень ощутимое изменение в поддержке задней части тела пациента. Следовательно, с точки зрения стратегии лечения, эта процедура должна предшествовать любым манипуляциям, направленным на исправление заднего сдвига таза.

Пожалуйста, обратите внимание на то, что показателем успеха является видимое изменение количества пятки при повторной оценке состояния с использованием лодыжки в качестве ориентира. Возможно, потребуются повторные процедуры до тех пор, пока наклон вперед в осанке пациента не будет устранен и другой работой (например, освобождением дистальных концов подколенных мышц или поднятием прямой мышцы бедра ПФЛ).



Скорые и пригородные поезда

К ахиллову сухожилию присоединяются две крупные мышцы: камбаловидная с глубокой стороны и икроножная поверхностной стороны. Поскольку мы подробно описываем ПЗЛ, мы останемся на поверхностном уровне, то есть на икроножной мышце. Но вначале мы позволим себе слегка отвлечься, поскольку нам сразу предоставляется возможность проиллюстрировать идею о «конденсированных» анатомических поездах, а именно идею о скорых и пригородных поездах. Миофасциальные экспрессы пересекают более одного сустава, а электрички проходят лишь один сустав, на который и воздействуют. С некоторыми исключениями в том, что касается предплечья и икры, электрички зачастую оказываются расположенными глубже и являются, скорее, внутренними, по отношению к экспрессам.

Однако этот поверхностный задний элемент икры исключением не является: две головки икроножной мышцы пересекают и голеностопный, и коленный сустав, и может воздействовать на оба (Рис. 3.11). Более глубоко расположенная камбаловидная мышца пересекает только щиколотку, проходя от пятки к заднему краю большеберцовой кости, межкостной мембране и малоберцовой кости, и работает только на этом суставе. (Так называемый голеностопный сустав представляет собой, на самом деле, два сустава: большеберцово-таранный, выполняющий подошвенное и тыльное сгибание и подтаранный сустав, отвечающий за инверсию и эверсию, как мы это называем. И хотя трехглавая мышца икры – камбаловидная и икроножная мышцы вместе – воздействует также и на подтаранный сустав, мы этот вопрос пока оставим за чертой нашего внимания и будем рассматривать камбаловидную мышцу как одно-суставную.)

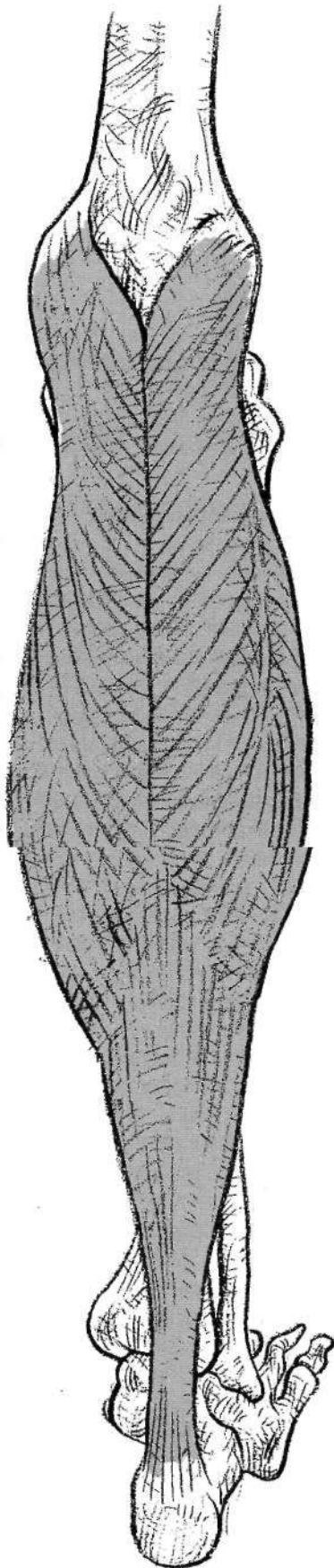


Рис. 3.11. Ахиллово сухожилие и икроножная мышца образуют поверхностную мышцу-экспресс, которая пересекает и щиколотку, и колено.

Если бы мы сели на электричку камбаловидной мышцы, то ехали бы по тому же самому фасциальному пласту и приехали бы на фасцию задней части подколенной мышцы, которая пересекает колено и сгибает его (а также, когда колено согнуто, вращает большеберцовую кость латерально по отношению к малоберцовой, но этот вопрос мы сейчас рассматривать не будем) (Рис. 3.12). Экспресс же икроножной мышцы может, таким образом, участвовать как в сгибе колена, так и в подошвенном сгибе, но обе электрички производят лишь по одному действию каждая. Мы еще неоднократно увидим, что это явление постоянно встречается на миофасциальных меридианах.

ВНИМАНИЕ: Важно отличать экспрессы от электричек, поскольку осанка/положение тела, как правило, удерживается внутренними электричками, а не внешними экспрессами.

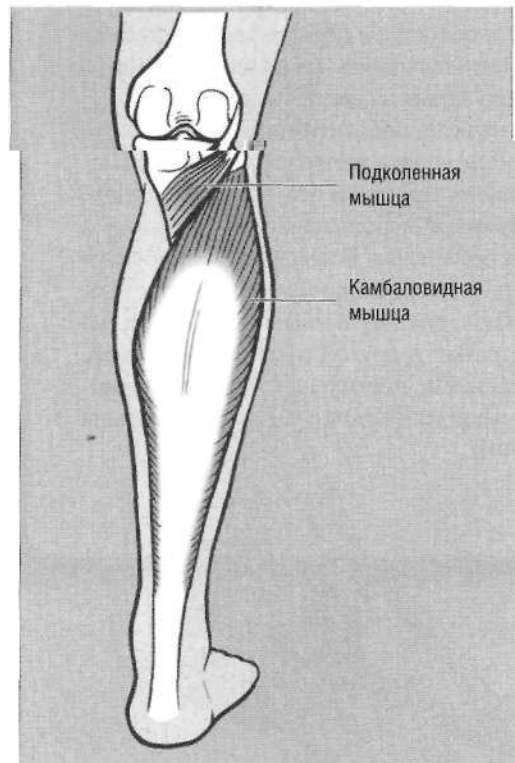


Рис. 3.12 – Под экспрессом икроножной мышцы залегает пара электричек – камбаловидная мышца и подколенная мышца.



Сход с рельсов

Идя по ПЗЛ по направлению к икроножной мышце, мы встречаем первое из множества перегибов, которое, в правилах анатомических поездов, мы называем «сходом с рельсов». Сход с рельсов является исключением из правил анатомических поездов, которое можно объяснить так, что это окажется полезно тем, кто занимается терапией движения и работает с мягкими тканями.

Для того, чтобы разобраться в этом первом важном исключении, мы должны более пристально взглянуть на взаимодействие обеих головок икроножной мышцы и сухожилиями трех подколенных мышц (Рис. 3.13).

На Рис. 3.13 четко видно, что икроножная мышца и подколенные мышцы являются одновременно и разделенными и связанными. И хотя по строгим правилам анатомических поездов



Рис. 3.13. Взаимоотношение головок икроножной мышцы и сухожилиями подколенных сухожилий в подколенной области за коленом. (Воспроизводится с любезного разрешения из Abrahams et al 1998.)

они не могут представлять собой миофасциального единства, функционируют они именно так, но только при выпрямленном колене. Головки икроножной мышцы тянутся к сухожилиям подколенных мышц, проходят за них и прикрепляются к верхней части мыщелков бедренной кости. Подколенные мышцы идут вниз, проходят за икроножные мышцы и прикрепляются к большеберцовой и малоберцовой костям. При условии, что колено согнуто, эти две миофасциальные полосы идут сами по себе, несвязанные друг с другом, хотя и расположенные по соседству. (Рис. 3.14В). Но вместе с тем как коленный сустав выпрямляется, мыщелки бедренной кости сходятся к обеим миофасциям, стягивая весь этот комплекс

и обеспечивая их совместную работу, словно они – как две пары рук, держащих друг друга за запястья (Рис. 3.14 А и С).

Именно это пусть многословно, но точно объясняет, почему вам проще поднять ключи с пола, согнув колени, а не оставив их выпрямленными (Рис. 3.15). Более того, это демонстрирует, что вся ПЗЛ является сплошной при обычном положении стоя. В йоге, например, позиции (асаны), построенные на наклоне вперед с выпрямленными ногами («собака, смотрящая вниз», «плуг», наклон вперед или растяжка подколенных мышц) задействуют всю ПЗЛ в целом, в то время как наклон вперед с согнутыми коленями заставит работать только верхнюю часть миофасции этой линии.

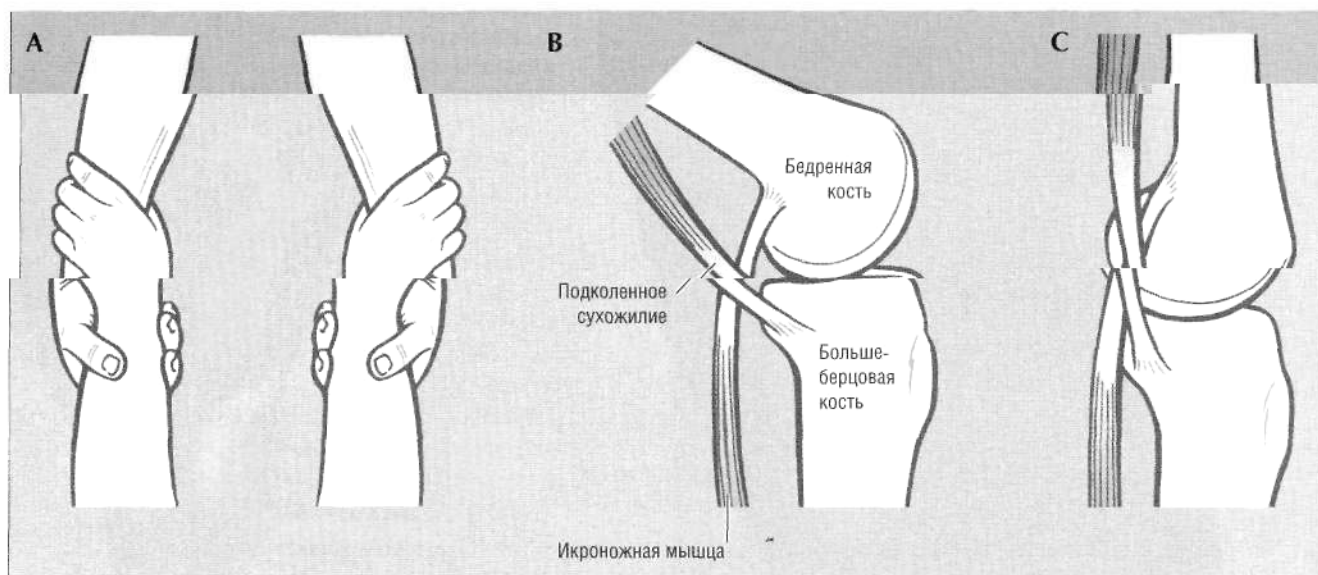


Рис. 3.14. Когда колено согнуто, миофасция бедра и миофасция нижней части ноги функционируют по отдельности (В). Когда колено выпрямляется, эти единства миофасции связываются в один сплошной рабочий отдел (С), как переплетенные руки акробатов (А – Сравните с Рис. 3.13).

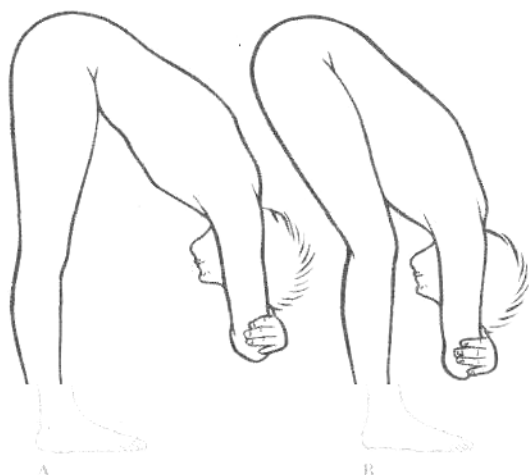


Рис. 3.15. Когда колени согнуты (В) движение нижней части ПЗЛ легче соединяется, и спина в бедренной области гораздо проще. При выпрямленных коленях (А) ПЗЛ представляет собой сплошную линию, и наклон вперед может оказаться не столь уж простым.



Дистальные подколенные мышцы

Соединение между головками икроножной мышцы и дистальными головками мышц сгибателей голени может показаться странным, что обычно приводит к сгибу не в колене, а к смещению большеберцовой кости. Это выглядит, как будто она располагается позади бедренной кости, если смотреть сбоку.

Здесь от ваших пальцев потребуется сила, но ваше упорство будет вознаграждено. Попро-

сите пациента лечь на живот, согнув одно колено практически на 90 градусов. Придерживайте ногу пациента грудной или плечом, чтобы подколенные мышцы могли на время расслабиться. Зацепите пальцы на внутренней стороне подколенных сухожилий, «проплывая» между этими сухожилиями (два с внутренней и одно с латеральной стороны) и головками икроножной

мышцы. Проверьте, чтобы пальцы обязательно двигались по подколенным сухожилиям, чтобы не касались поверхности кости в подколенной области. Пусть теперь пациент сам осуществляет движение ногой, а вы затем уберете поддержку. При натяжении подколенные сухожилия выскочат наружу, поэтому оставьте пальцы на месте.

Попросите, чтобы пациент опираясь на ступни ноги на стоп, пока вы медленно продвигаете вверх по подколенным сухожилиям (но в целом просто сохраняете положение пальцев, пусть пациент работает сам). Эксцентрическое сокращение удлинит подколенные мышцы, освободив их дистальные концы и если лечение окажется эффективным, оно приведет к продвижению большеберцовой кости вперед под бедренную.



Вращение в коленном суставе

Хотя функциональное вращение колена возможно только, когда оно находится в согнутом положении, довольно часто в сеансе встречается вращение большеберцовой кости на бедренной. Этому могут способствовать несколько факторов: в том числе и нагрузка на перипателлярные ткани и нагрузка, идущая от стопы, но дифференцированная обработка двух пар подколенных мышц может оказаться довольно эффективной...

Если большеберцовая кость вращается медиально (измеряется по направлению, в котором находится бугор большеберцовой кости по отношению к наконечнику), требуется мануальная работа над медиальной парой подколенных

мышц (полусухоязычная и полуперепончатая мышцы) или их растяжка. Если большеберцовая кость повернута латерально, то необходимо работать над внешней головками двуглавой мышцы бедра. Ткани следует проходить по направлению к колену. Выполняйте обычную работу и растяжки у подколенных мышц по своему плану, а затем поработайте дополнительно над соответствующими подколенными мышцами, чтобы уменьшить вращение...

Если работа не приносит результата, необходимо задуматься о подгруппе потенциальном напряжении, создаваемом положением стоп, торсии (разнонаправленном повороте) лобка или на спиральной линии (см. Главу 6).

Разделение подколенных мышц

Много было написано о подколенных мышцах, но мало было сказано об их отдельных функциях. Медиальные подколенные мышцы (полусухожильная и полуперепончатая мышцы) создают медиальное вращение большеберцовой кости при согнутом колене. Латеральная подколенная мышца (двуглавая мышца бедра) в аналогичном положении создает латеральное вращение. Чтобы выполнять эти отдельные разные функции обе группы мышц должны иметь возможность работать по отдельности.

Для того, чтобы почувствовать, насколько разведены функции подколенных мышц, попросите клиента лечь на живот и начните ощупывать пространство между двумя группами мышц прямо над областью повреждения в подколенной зоне (Рис. 3.13). Почувствовать разделение здесь будет легко, поскольку мышцы довольно сухожильные и располагаются примерно в трех сантиметрах друг от друга. Затем продвиньтесь выше к седалищному бугру, следя за тем, чтобы остаться в «долине» между двумя группами

мышц. Как далеко тянется, по вашим ощущениям, эта долина? У кого-то все три мышцы будут стянуты вместе уже в десяти-пятнадцати сантиметрах от подколенного пространства, а у кого-то еще можно будет прощупать разделение даже на полпути к седалищному бугру или еще выше.

Чтобы проверить это при функциональной нагрузке, попросите пациента согнуть колено под прямым углом, а затем повернуть стопу внутрь и наружу, пока вы удерживаете руку на мышцах и проверяете, по отдельности ли они работают.

Разделить стянутые вместе подколенные мышцы можно, проникая пальцами (плавающим движением) между этими мышцами на самом низком уровне их связывания, в то время, как ваш пациент продолжает медленно вращать нижней частью ноги медиально и латерально (колено согнуто). Постепенно удастся высвободить стянутую фасцию. Продолжайте работать, продвигаясь вверх, пока не достигнете до максимальных результатов, которых эта методика может достичь.

Предположим тогда, что ноги прямые и колени выпрямлены – так мы продолжаем продвигаться вверх по миофасциальному единству посредством подколенных мышц к задней стороне седалищного бугра (Рис. 3.16).

Если мы все еще продолжаем мыслить в терминах мышц, то нам сложно понять, как отсюда можно двигаться дальше, следуя правилам анатомических поездов, поскольку нет такой мышцы, которая бы прикреплялась к седалищному бугру в направлении, обратном направлению подколенных мышц. Поверх прикрепления подколенных мышц идет большая ягодичная мышца, но четко видно, что она принадлежит более поверхностному фасциальному пласту. Переходя на квадратную мышцу бедра, большую приводящую мышцу или нижнюю близнецовую мышцу, расположенные в той же плоскости, нам придется совершить радикальную смену направления, что нарушает наши правила. Однако, если мы начнем

мыслить фасциально, то нас ничто не остановит – крестцово-бугорная связка отходит от задней поверхности бугра, практически продолжая подколенные мышцы, и проходит к латеральной границе крестца прямо над крестцово-копчиковым сочленением (Рис. 3.17).

Нижний конец связки действительно напрямую продолжает подколенные мышцы, а сухожилие латеральной подколенной мышцы, т.е. двуглавой мышцы бедра, можно отделить на препарате и увидеть, что оно вообще продолжается вплоть до крестца. (Скорее всего, эта часть связки является дегенерированной мышцей; нам нужно лишь взглянуть на лошадь, нашего близкого родственника из числа млекопитающих: у лошади двуглавая мышца бедра идет прямо до крестца. Конечно, крестец лошади несет пропорционально меньший вес и обладает большей свободой движения по сравнению с крестцом человека.)

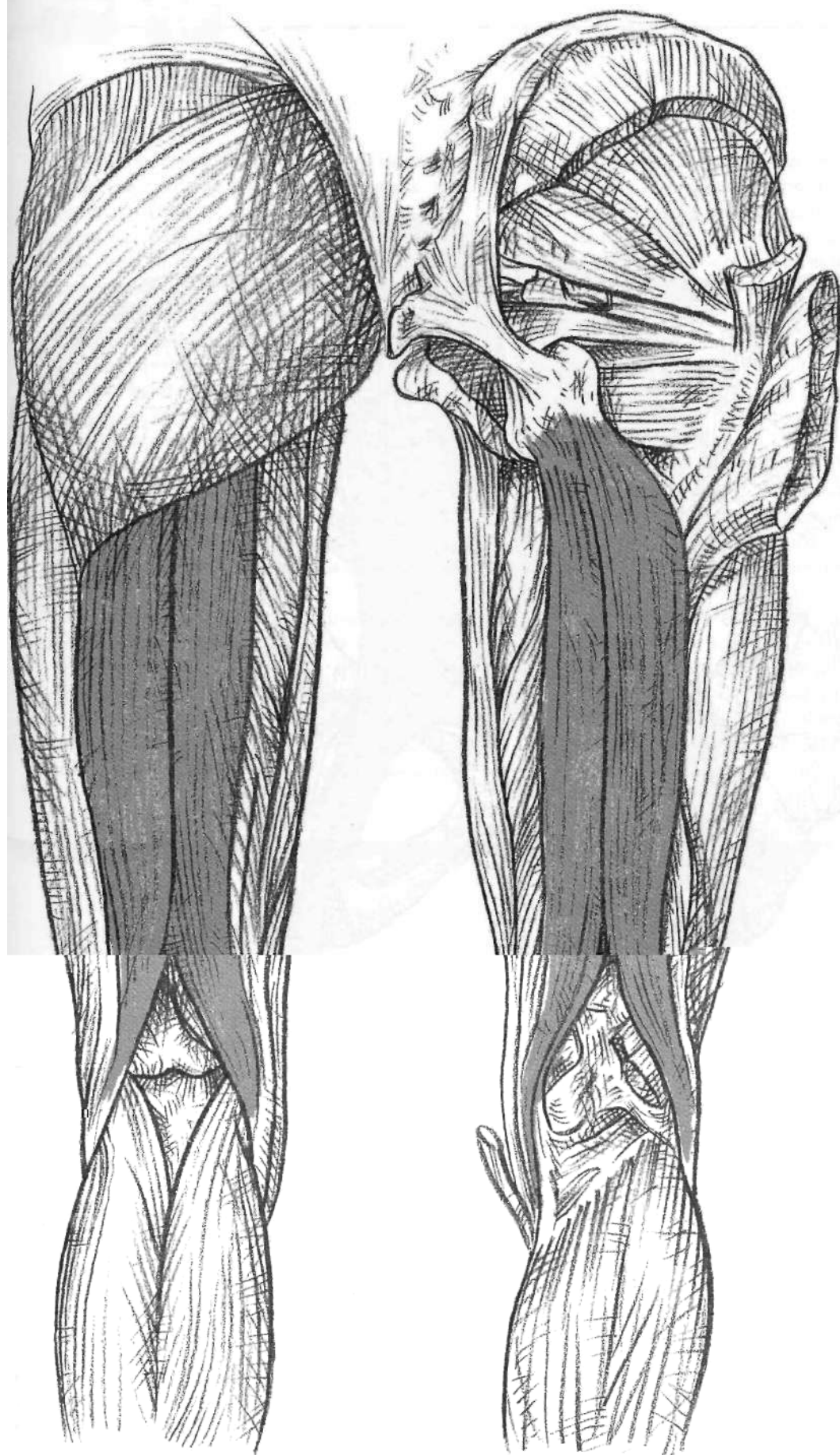



Рис. 3.16. Взгляд на поверхность (слева) показывает, что подколенные мышцы исчезают под большой ягодичной мышцей, но, несмотря на то, что ягодичная мышца является поверхностной, в ПЛС она не входит. Она исключается из этой линии как из-за смены направления, так и из-за перепада уровня. Уберите ягодичную мышцу (которая еще появится в составе других линий), и вы ясно увидите соединение, идущее от подколенных мышц к крестцово-бугорной связке.

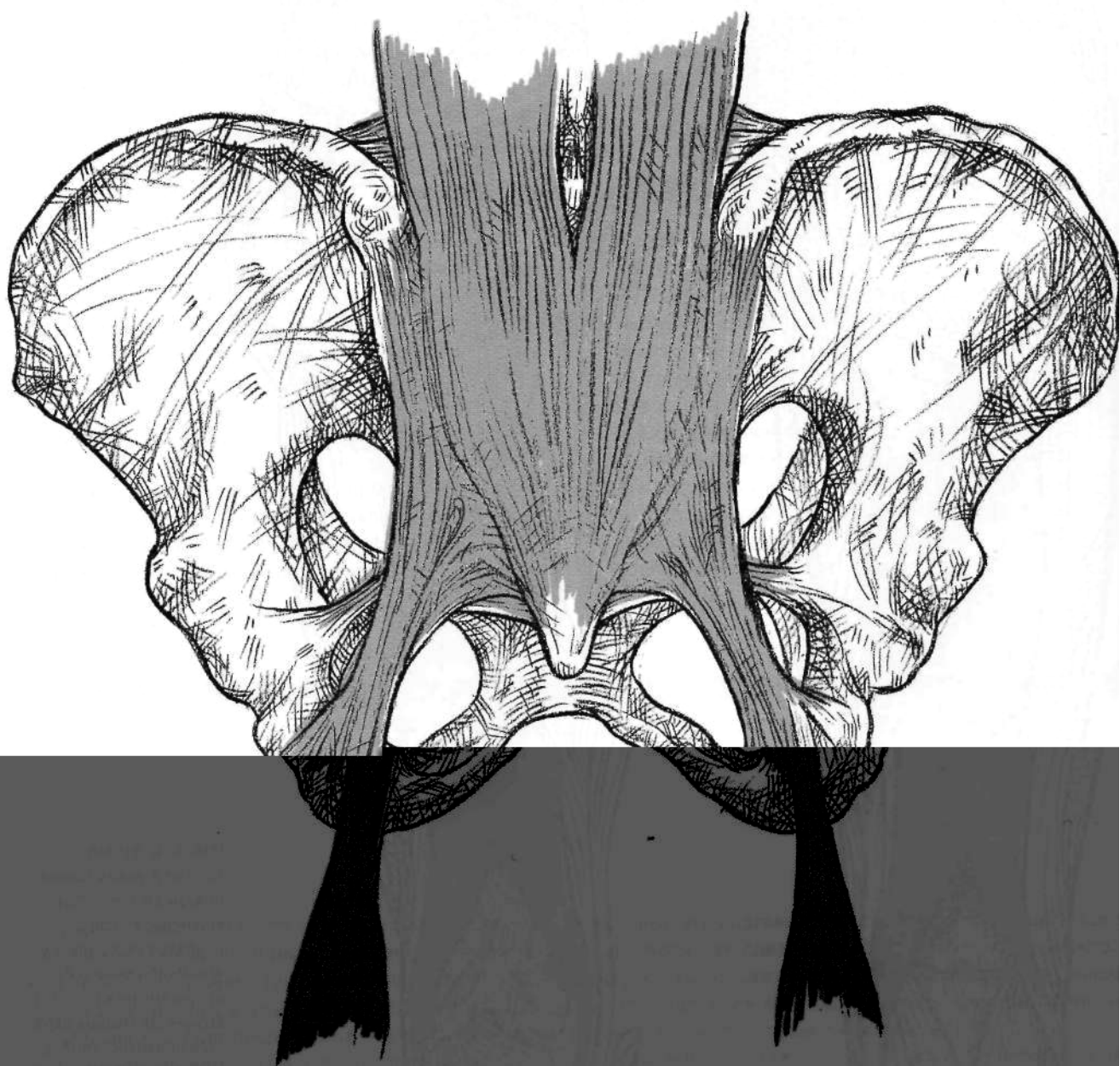

Рис. 3.17. При помощи ножа крестцово-бугорную связку можно изолировать как отдельную структуру. Однако в реальности она соединена сверху с крестцовой фасцией и выпрямляющей позвоночник мышцей и снизу с двуглавой мышцей бедра.



Станции

Двадцать лет назад мы говорили с вами не говорим. Мы не утверждаем, что крестцово-бугорная связка является продолжением подколенных мышц. А теперь мы вновь отступим в сторону и попытаемся дать более полное объяснение, поскольку здесь нам встречается хороший пример того, как обычно работает «станция» анатомического поезда. Это очень прочное, практически костное, упругое соединение между крестцом и седалищным бугром является абсолютно необходимым для прямостоячего положения тела человека и целостности таза. Без нее при каждом наклоне наш «хвост» задирается бы кверху, что было бы болезненно и необратимо. Связка полностью прикреплена к костям и в целом не может скользить ни в направлении подколенных мышц, ни к крестцу.

А говорим мы о том, что поверхностные слои фасции являются включенными в миофасцию с обоих концов, и способны (по крайней мере, должны быть способны) скользить и таким образом передавать и движение, и напряжение по фасциальным волокнам, прилегающим к поверхности связки (Рис. 3.18). Количество

передающих слоев и слоев прикрепленных у разных людей разное и зависит от индивидуальных механических потребностей в данной зоне. В случаях сильных зажимов дерма (т.е. собственно кожа) будет притянута к прочим слоям (иногда образуя ямку); это верный признак станции, через которую уже почти ничего не проходит. В случае ослабления прилегания, часто вследствие травм, но иногда и в результате сильной растяжки или излишне энергичной манипулятивной работы, слои, которые должны быть закрепленными в месте станции, становятся излишне передающими. В таком случае, для поддержания целостности крестцово-подвздошного сустава, возникает стягивание миофасции в каком-либо другом месте линии.

Верхний конец связки также плотно прикрепляется к крестцу, но при этом соединяется, на более поверхностном уровне, с другими фасциальными структурами этой области, особенно вниз к копчику и вверх на заднюю ость таза (Рис. 3.17).

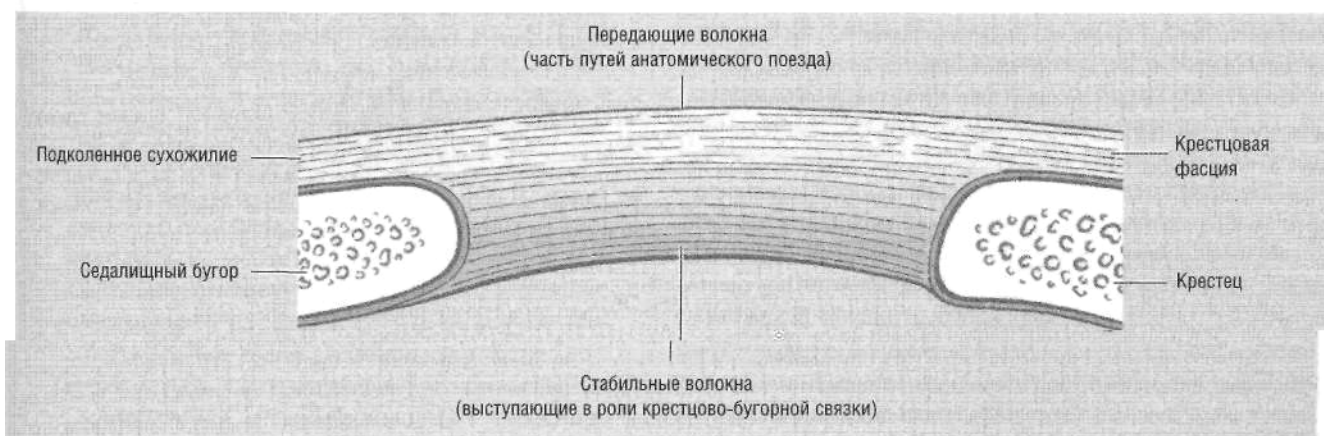


Рис. 3.18. Станция анатомического поезда состоит из множества волоконных слоев. Поверхностные волокна с большей легкостью переходят с одного участка рельсов на другой. А слои, расположенные ближе к кости, являются в большей мере фиксированными и обеспечивают стабильность, но в гораздо меньшей мере сообщаются с другими.



Крестцово-бугорная связка

Нижесказанное относится не к крестцово-бугорной связке как таковой, а, скорее, к ткани ПЗЛ, проходящей через крестцово-бугорную связку по пути от подколенных мышц к крестцовой фасции. Поверх этой ткани прикрепляется медиальный край большой ягодичной мышцы, поэтому она входит с медиальной стороны тяжелой связочной линии, проходящей от нижней внешней стороны крестца вниз и наружу к седалищному бугру.

Пациентам с наклоном назад от линии таза необходимо прорабатывать эту ткань в направлении вниз, а тем, кто страдает отклонением от таза вперед или плоским поясничным отделом позвоночника, - в направлении вверх.

Наши правила требуют, чтобы мы сохраняли приблизительно одно и то же направление, и нам это без труда удалось: мышца, выпрямляющая позвоночник, берет начало из слоев крестцовой фасции, в которую переходит крестцово-бугорная связка (Рис. 3.19). Мышца, выпрямляющая позвоночник, проходит по позвоночнику от крестца до затылка; под экспрессами длиннейшей мышцы спины и подвздошно-реберной мышцы залегают электрички остистой, полуостистой и многораздельной мышц. На самом глубоком уровне располагается группа поперечно-остистых мышц, которые являются кратчайшими одно-суставными электричками и следуют трем основным моделям расположения, общим для всех выпрямляющих мышц (Рис. 3.20). Однако не станем погружаться в функционально-анатомические подробности всех этих групп мышц (это было прекрасно сделано во многих других работах), чтобы не отвлекаться от нашей основной темы.

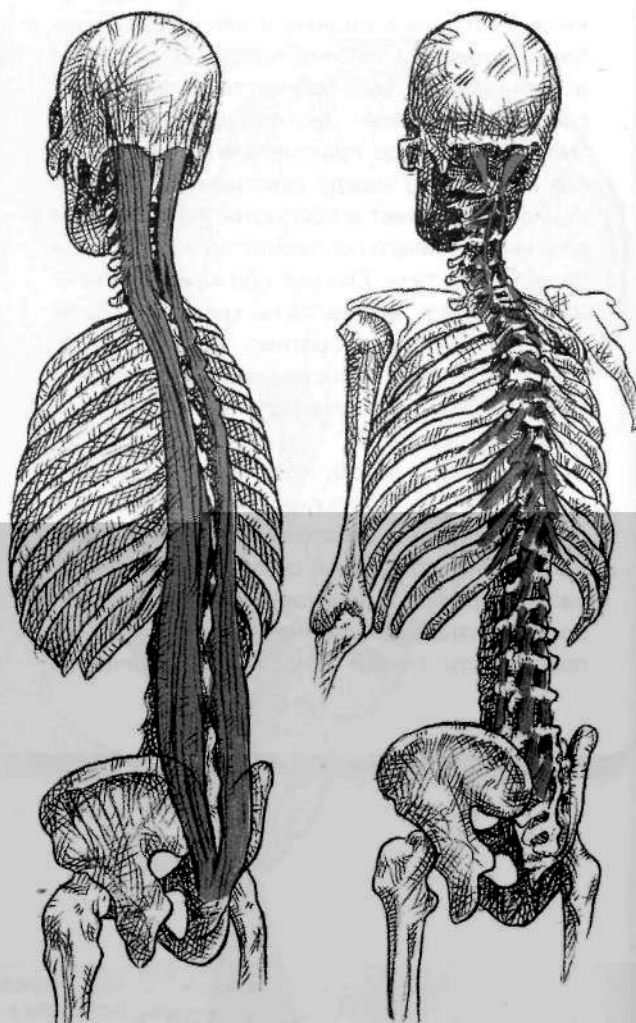


Рис. 3.19. Мышца, выпрямляющая позвоночник, образует следующий участок путей ПЛС. Эти мышцы идут от крестца до затылка, а фасция идет от крестцово-бугорной связки до фасции черепа. Справа показаны некоторые «электрички» поперечно-остистых мышц.

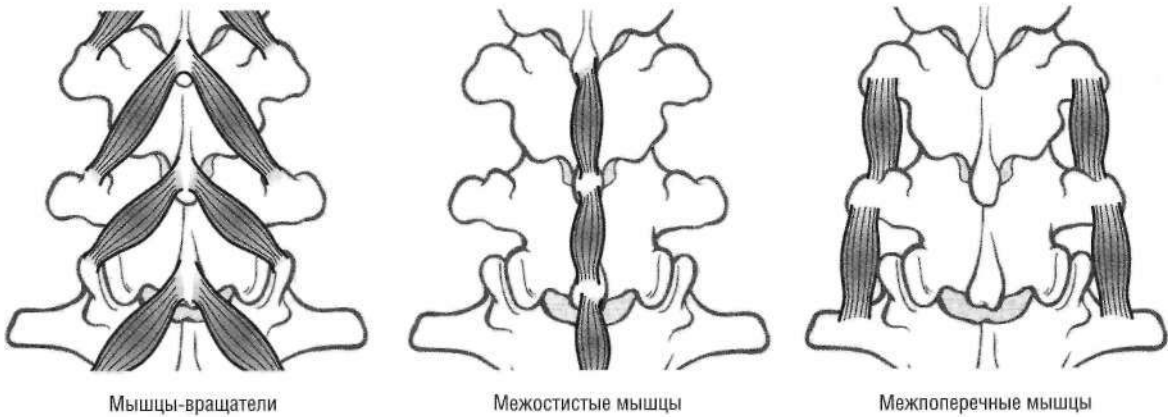

Рис. 3.20. Самый глубокий слой мускулатуры позвоночника представлен тремя моделями: от остистого отростка к поперечному, от остистого к остистому и от поперечного отростка к поперечному. И поверхностные мышцы можно анализировать как еще более длинные экспрессы этих «электричек» первого уровня.



Фасция мышцы, выпрямляющей позвоночник

Методы лечения мышц спины столь многочисленны и разнообразны, что для их подробного рассмотрения потребовалось бы написать множество книг. Мы же затронем лишь самые общие соображения и методики.

Поскольку мышца, выпрямляющая позвоночник, покрывает изгибы спины, то она и участвует в их образовании вместе с мышцами, прикрепляющимися к передней части позвоночника в области шеи и поясницы (см. Главу 9, посвященную Глубинной фронтальной линии). Помня это, озвучим наше первое соображение, касающееся глубины изгибов позвоночника: имеем ли мы дело с поясничным или шейным лордозом или грудным кифозом? Осмотрите остистые отростки – не выступают ли они за окружающую их ткань (это «горы») или не проваливаются ли они в окружающие их миофасциальные ткани (и формируют «долины»)?

Основное правило противоречит интуиции: наращивайте на горах и копайте на долинах. Миофасциальные ткани разошлись в стороны вокруг выступающего отростка (как при кифозе), расширившись и прикрепившись к соседним слоям. Эти ткани необходимо двигать медиально, по направлению к остистым отросткам, для

того чтобы не только высвободить ткани и дать им возможность двигаться, но и подтолкнуть их в сторону тех позвонков, которые чересчур отклонились назад. И наоборот, в случае слишком погруженных позвонков (как при лордозе) соположенные миофасциальные ткани мигрируют медиально и стягиваются, формируя «тетиву» на луке позвоночника. Эти ткани следует двигать латерально и удлинять на поверхностном и сильнее – на глубинном уровне. Такая работа создаст пространство, в которое проблемный позвонок сможет вернуться и встать на место.

Для того, чтобы оценить способность вашего пациента удлинять разные отделы позвоночника, попросите его сесть на табурет (или край кушетки, при условии что она довольно низкая, и стопы пациента свободно опираются на пол). Помогите пациенту выпрямиться, сосредоточив вес тела на сидельных буграх и подняв голову, но удерживая ее горизонтально полу. Попросите пациента уронить подбородок на грудь, пока он не почувствует приятное растяжение мышц задней поверхности шеи. Пусть вес лба тянет пациента вперед «один позвонок за другим», а вы стойте рядом и наблюдайте. Отметьте места, где конкретные

остистые отростки не расходятся друг с другом, как отъезжающий от станции поезд, который начинает тянуть за собой вагон за вагоном. За исключением случаев удивительного здоровья вы обнаружите участки, где пара, а то и целый ряд позвонков движутся вместе, не разделяясь. У пациентов с сильным сцеплением между позвонками может двигаться целиком весь позвоночник, и наклон тела вперед осуществляется, в основном, за счет сгиба у бедер, а не за счет изгибания самого позвоночника.

Осмотр с легкостью превращается в лечение: мягко положите руку на уплотненный участок и попросите пациента попробовать найти изгиб или движение в этой части позвоночника. С этого момента можно начать и более энергичное мануальное лечение. Начните точно так же, и с тем, как пациент начинает сгибаться вперед с подбородком, прижатым к шее, поместите дорсальную поверхность всех проксимальных фаланг (в Британии это называют открытым мягким кулаком) на обе стороны позвоночника на уровне шейно-грудного сочленения. Двигайте руку вниз, следуя за тем, как пациент все больше нагибается вперед, одновременно сдвигая ткани вниз и наружу или вниз и внутрь (в зависимости от того, «гора» это или «долина»). Вы должны дойти до крестцовой фасции примерно в то же время, когда пациент полностью склонится вперед, грудью к бедрам.

Очень важно, чтобы пациент опирался на стопы и оказывал сопротивление вашему нажиму,

если необходимо, именно от стоп, а не от самой спины. Эта методика не доставляет пациенту никаких неприятных ощущений. Если пациент жалуется на боль, работу необходимо прекратить. Ваш нажим должен быть направлен скорее вниз по спине, чем вперед.

Если нужно точечное воздействие, можно использовать костяшку пальца в качестве аппликатора; в более тяжелой работе может помочь «видящий» локоть.

Есть один прием, который может пригодиться при лечении кифоза, но применять его можно только на пациентах с сильной нижней частью спины. Появление боли в нижней части спины служит противопоказанием для применения этого приема. Когда ваш аппликатор (кулак, локоть, костяшка) находится в наиболее задней части грудного изгиба (которая, вероятно, окажется также и наиболее зажатой зоной), попросите пациента «выгнуться в обратную сторону, потянувшись грудиной к спине перед ним». Оставайтесь в том же положении, пока он выпрямляется, а тазобедренный сустав остается согнутым (как «ростр» старинного корабля). Это может потрясающим образом освободить зажимы груди и грудного отдела позвоночника.

Эти приемы можно повторять несколько раз за один прием или за ряд последовательных приемов без каких-либо отрицательных последствий – при условии, что лечение остается для пациента приятным и безболезненным.

Экспрессы фасциальных пластов, расположенных на самой поверхности этого комплекса, связывают крестец с затылком. Следует отметить, что хотя выпрямляющие мышцы и являются частью структуры, которую мы называем ПЗЛ, несколько слоев миофасции перекрывают нашу линию в виде задних зубча-

тых и ромбовидных мышц, а также поверхностной мускулатуры спины, представленной трапециевидной и широчайшей мышцами спины. Эти мышцы являются компонентами Спиральной и Функциональной линий, а также Линии руки, о чем и говорится в Главах 6, 8 и 7 соответственно.



Подзатылочные мышцы

В литературе описано множество методик общего вытягивания и растяжения тканей шеи, а также методик лечения отдельных компонентов шейной мускулатуры, и все они могут эффективно применяться и в отношении ПЗЛ. Наиболее глубокие слои мышц (подзатылочная «звезда») исключительно важны для раскрытия всей линии. И в самом деле, задняя прямая мышца головы и косые мышцы головы могут считаться функциональными центрами ПЗЛ. Эту центральную роль обеспечивает высокое содержание рецепторов натяжения в составе этих тканей и их связь с движениями глаз и координацией движений мускулатуры спины в целом. Было показано, что в них содержится 36 мышечных веретен на грамм мышечной ткани. В составе большой ягодичной мышцы, например, концентрация веретен семь штук на грамм ткани.¹

Чтобы самому это почувствовать, поместите руки по обеим сторонам головы, так чтобы большие пальцы оказались сзади прямо под черепом. Аккуратно разомните пальцами поверхностные мышцы, чтобы под ними почувствовать действительно глубокие мышцы под затылочным краем. Закройте глаза. Теперь «посмотрите» направо и налево, удерживая голову руками. Вы почувствовали, как эти маленькие мышцы меняют тонус под вашими большими пальцами? Даже притом, что ваша голова неподвижна, эти мышцы первого уровня реагируют на движения ваших глаз. Посмотрите вверх и вниз, и вы почувствуете, что в этом, таким же образом, принимают участие уже другие мышцы этой группы. Попробуйте произвести какие-нибудь движения глазами без участия этих мышц, и вы обнаружите, что это невозможно. Они связаны настолько основательно, что любое глазное движение повлияет на тонус этих подзатылочных мышц. Остальные мышцы позвоночника «прислушиваются» к подзатылочным мышцам и, как правило, следуют за ними.

Народная мудрость, гласящая, что «кошка всегда приземляется на лапы», также может проиллюстрировать нашу концепцию. Когда кошка оказывается в воздухе, она использует глаза и внутреннее ухо, чтобы сориентировать голову горизонтально. Это вызывает определенное

натяжение в подзатылочных мышцах, которое считается головным мозгом благодаря рецепторам растяжения. Затем мозг приказывает остальным мышцам позвоночника организовать позвоночник от шеи и ниже, чтобы лапы кошки оказались под ее телом еще до того, как кошка достигнет ковра. И хотя мы не ходим на четырех лапах, взаимоотношение между нашей головой, шеей и верхней частью спины примерно такое же. Таким образом, то, как вы используете глаза и, более конкретно, как вы используете шею, определяет тонус всей прочей мускулатуры тела. Это играет свою роль и в различных типах осанки, которые мы каждый день встречаем в своей практике: освобождение шеи зачастую является ключом к решению не поддававшихся лечению проблем между лопатками, в нижней части спины и даже в тазовой области.

Рестрикция в этой зоне также зачастую является компонентом реакции страха. Большинство животных реагируют на испуг втягиванием головы, и люди не исключение. И поскольку большинство из нас выходит из детства с некоторыми неразрешенными страхами, то такое втягивание, либо превратившееся в привычку перед началом движения, либо устоявшееся как постоянная осанка, становится частью нашего движения и незаметной, социально приемлемой, но исключительно вредной привычкой. От этой глубоко засевшей и так давно приобретенной привычки нелегко избавиться, но оно того стоит, ведь избавление от нее дает чувство физической и психологической свободы.

Четыре подзатылочные мышцы, составляющие данный участок ПЗЛ, это: малая задняя прямая мышца головы (RCPM), большая задняя прямая мышца головы (RCPMaj), верхняя косая мышца головы (OCS) и нижняя косая мышца головы (OCI). Они проходят между затылком, атлантом (C1) и осевым позвонком (C2). Поперечные отростки (TP) первого шейного позвонка довольно крупные, а остистые отростки (SP) небольшие. Чтобы почувствовать относительное местоположение TP атланта попросите пациента лечь на спину, а сами сядьте на стол со стороны головы, удерживая голову пациента руками так, что вторая фаланга обоих указательных пальцев лежала

на сосцевидном отростке, оставляя дистальную кость свободной. Ваши запястья должны лежать (или практически лежать) на столе так, чтобы указательный палец шел примерно в направлении SCM (грудино-ключично-сосцевидной мышцы). Затем аккуратно согните дистальную часть своих указательных пальцев в участок тела, находящийся сразу ниже под сосцевидным отростком. Если ваши запястья расположены чересчур высоко, а указательные пальцы смотрят вниз, то вы можете промахнуться и не найти атлант. Если запястья расположены слишком низко или указательные пальцы располагаются прямо перед сосцевидным отростком, то вы попадете в пространство между челюстью и сосцевидным отростком, что крайне нежелательно. Иногда TP прощупываются напрямую, сразу ниже и перед сосцевидным отростком; а иногда, из-за того, что за место прикрепления к TP «сражаются» столько мышц, вы сможете их почувствовать лишь опосредованно. Однако если ваша средняя фаланга остается в контакте с сосцевидным отростком, то, при некоторой практике, вы сможете точно определять, что один TP выступает больше, чем другой (что указывает на латеральный перенос на сторону выступа), или один больше отходит вперед, чем другой (что указывает на вращение в А-О (атлантизатылочном) суставе), или что один ближе к черепу, чем другой (что указывает на латеральный изгиб между ними).

Нижняя косая названа неудачно, поскольку она не прикрепляется к голове, а идет от большого SP осевого позвонка к большим TP атланта, напоминая поводья лошади. Эта мышца параллельна ременной мышце головы и является самой глубокой и самой маленькой мышцей ипсилатерального вращения/поворота, которая создает то самое движение «нет» – совместный поворот атланта и затылка на осевом позвонке. Эту мышцу можно обнаружить, определив местоположение TP атланта и SP осевого позвонка, расположив между ними кончики пальцев, зафиксировав голову большими пальцами и попросив затем пациента повернуть голову, борясь с сопротивлением ваших рук.

Три других подзатылочных мышцы идут вниз глубоко из-под затылочной области. Идя от медиальной стороны к латеральной, RCPM проходит от затылка к остистому отростку атланта, пересекая лишь А-О сустав. Но мы уже сказали, что остистый отросток у атланта небольшой, поэтому, кажется, лишь в некоторых анатомических учебниках четко показано, что эта мышца идет вниз и очень вперед, чтобы достичь прикрепления.

Следующая с латеральной точки зрения мышца это RCPMaj, которая идет вниз к SP осевого позвонка, но поскольку у этой кости такой крупный остистый отросток, то этой мышце приходится идти довольно прямо и вверх. Это указывает на разницу в работе этих двух мышц: RCPM, помимо других функций, как правило тянет затылок вперед к атланту (про-тракция затылка, иногда называемая осевым сгибом), а RCPMaj создает сверхвыпрямление и в А-А (атлантиосевом), и в А-О суставе.

Наиболее латеральная из этих трех мышц, прикрепляющихся к затылку, верхняя косая мышца головы (ОС) идет вниз и снова вперед, на этот раз к большому TP атланта. Эта мышца, проходящая параллельно RCPM, выполняет аналогичную задачу – тянет затылок вперед к атланту (а также помогает создать обусловленный осанкой поворот, если он с одной стороны затруднен).

И хотя лечение этих мышц может стать сложным процессом их распутывания, по приведенным выше причинам, пальпацию можно облегчить. Снова ваш пациент лежит на спине, вы руками держите его голову, но на этот раз затылок находится в ваших ладонях, так что ваши пальцы свободны. Прогните пальцы под затылок, «проплывая» в глубокие слои мимо трапецевидной и полустистой мышц к этим крохам, и совместите безымянные пальцы на средней линии, так чтобы на нижней части затылка собрались шесть кончиков пальцев. Приспособившись к индивидуальному размеру голов (и у терапевтов руки разного размера), вы заметите, что ваш безымянный палец, как правило (но не всегда), будет касаться RCPM, средний палец – RCPMaj, а указательный – ОС. Прорабатывая вперед-назад средним пальцем, можно открыть более крупную полосу RCPMaj, а два других пальца окажутся от нее по обе стороны.

Для того, чтобы вернуть на место смещенный вперед от атланта затылок (эта проблема осанки встречается часто), вам понадобится создать длину и освободить мышцы, лежащие под указательным и безымянным пальцами. Справиться с сверхвыпрямлением шеи (гиперэстензией) можно, высвободив слегка выступающую RCPMaj под вашими средними пальцами (попросив пациента поработать длинными мышцами передней части шеи). И хотя эти две проблемы часто сопровождают друг друга, различать их все-таки полезно, ведь иногда они встречаются и по отдельности.

От затылочного бугра ПЗЛ поднимается выше и переходит за затылок, а ее фасция сливается со слоями сухожильного шлема, или фасции черепа, который включает в себя маленькие полоски затылочных

и лобных мышц. Она, наконец, останавливается плотным прикреплением к надбровным дугам на лобной кости сразу над глазницами (Рис. 3.21).

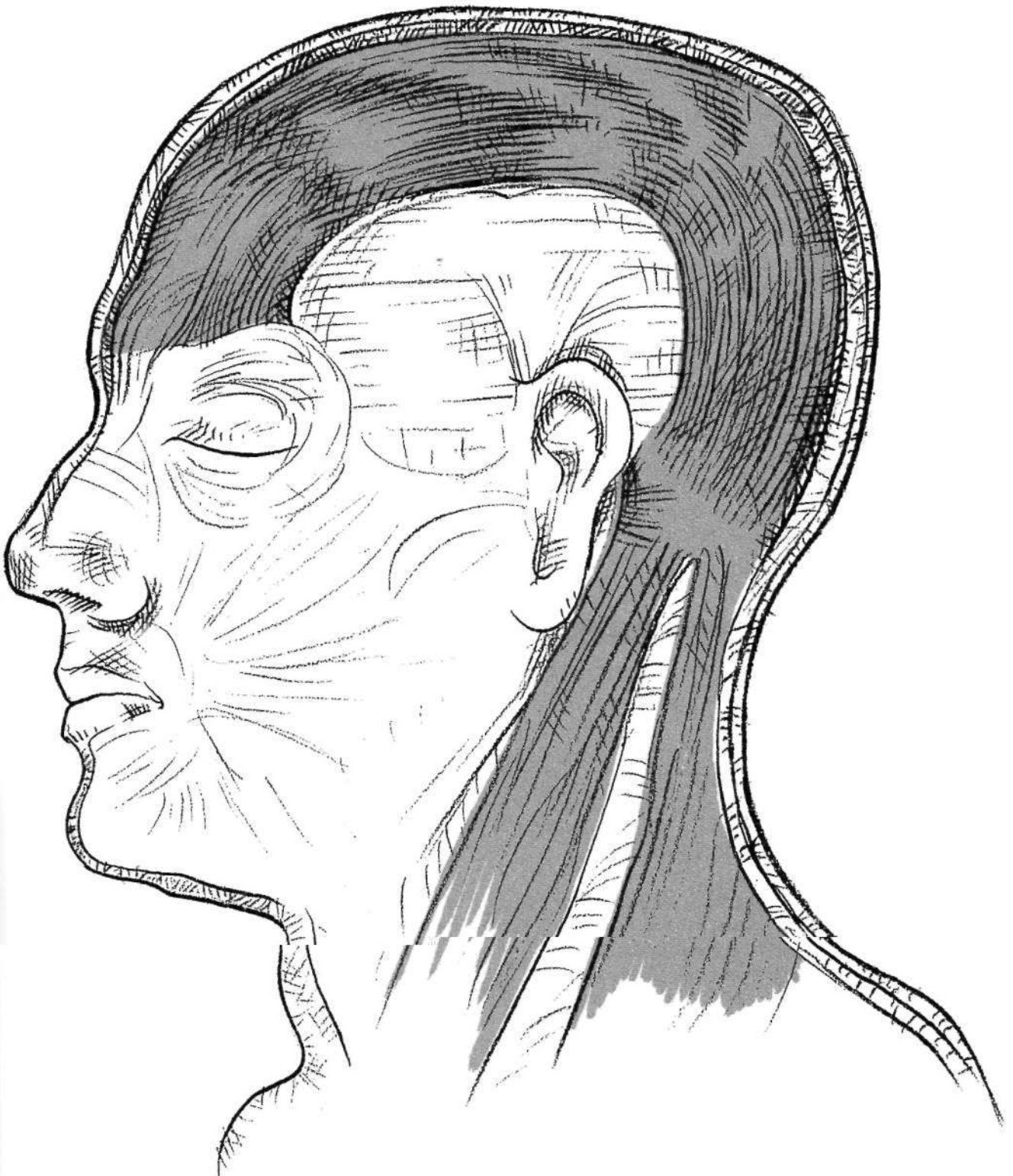



Рис. 3.21. От мышцы, выпрямляющей позвоночник, фасция ПЗЛ путешествует на вершину черепа по сухожильному шлему, или фасции черепа, и плотно прикрепляется к лобным надбровным дугам.



Волосистая часть кожи головы

Хотя и кажется, что кожно-волосистой по-
верхности черепа и является, в основном, ли-
шенным мышц, он все-таки остается активной
зоной ПЗЛ и других линий, по которым можно
добиться большого облегчения. Получается,
что он задерживает все эти линии и его зажи-

мы или высвобождения могут позволить вам
управлять ими, как марионетками, дергая за
нити. Более обширные области натяжения во-
локон можно каудально «скоблить» кончиками
пальцев, работая на растяжение.

Если очень подробно рассмотреть фас-
циальный покров головы от затылочного
бугра до надбровных дуг, можно заметить
небольшие веретенообразные волокна фас-
ции, которые оказываются зачастую очень
зажатыми и болезненно реагируют на при-
косновение, хотя их и трудно бывает найти в
силу малого размера. Их можно высвободить,
равномерно надавливая кончиком пальца
(или даже ногтя) на самый центр такого узел-
ка (ориентируйтесь на реакцию пациента)

примерно в течение минуты или до тех пор,
пока узелок не исчезнет полностью. При вер-
ном применении эта процедура может иногда
подарить долгожданное облегчение вдоль
всей линии.

Необходимо внимательно следить за на-
правлением этих волокон, поскольку в фасции
покрова черепа сливаются несколько линий, а
веретено, как стрелка компаса, выравнивает-
ся по направлению натяжения. И здесь можно
увидеть следы натяжения, присутствующего в
любой из главных линий, в Спиральной линии
или Поверхностной задней линии руки.

В целом зажатый кожно-волосистой по-
кров головы можно расслабить и более ца-
дящим образом, обрабатывая его круговыми
движениями подушечек пальцев, пока вы не
почувствуете, что он отлегает от черепа и вы-
свобождается. Эта методика может быть осо-
бенно эффективна, если продолжать работать
подушечками, а не кончиками пальцев, и до-
биться свободного высвобождения без резких
усилий.



Нейронная часть черепа и ПЗЛ

Хотя вниз от бровей на лицо тоже пускают-
ся фасциальные соединения, они не составля-
ют линии структурного натяжения, будучи по-
верхностными и свободными. Лицевые мышцы
неплотно уложены в поверхностную фасцию,
их легко прощупать, двигая ткани лица – срав-
ните это с движением, возможным в среде под-
кожной фасции лба. Надбровные дуги являют-
ся конечной границей ПЗЛ.

В том, что ПЗЛ заканчивается именно здесь,
над глазницей, есть смысл, если посмотреть
на это еще и с точки зрения ее эволюционного

происхождения. У ранних позвоночных, бес-
челюстных рыб, череп завершался прямо над
глазами. Часть головы под глазами и рот состо-
яли исключительно из мягких тканей. Лишь не-
сколько миллионов лет спустя костная струк-
тура жаберных дуг «сдвинулась» вверх на лицо,
и сформировались скуловые дуги, а также дуги
верхней и нижней челюсти, которые затем со-
единились с более древней нейронной частью
головы, - так и получилась знакомая нам сей-
час структура черепа (Рис. 3.22).

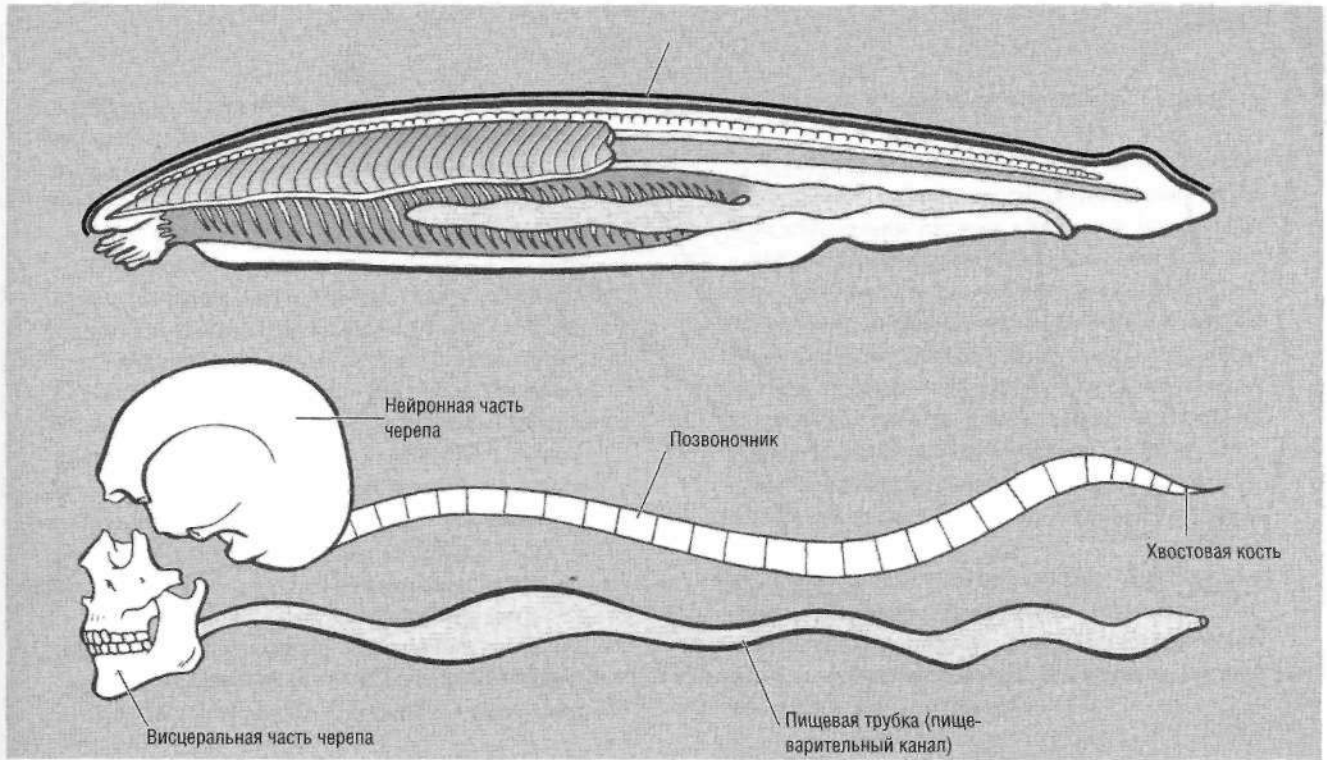


Рис. 3.22. Наш, казалось бы, прочный и цельный череп на самом деле образован из двух эмбриологических источников. Если посмотреть на череп примитивных хордовых и ранних рыб, то мы увидим, что у них был череп, но лицевых костей не было. Нейронная часть нашего черепа является продолжением позвоночника, в то время как его висцеральная часть и лицевые структуры развиваются из дыхательного аппарата. ПЛС завершается на границе нейронной части черепа.



Общие соображения для терапии движения

В целом мобильность ПЗЛ состоит в том, чтобы разгибать торс и бедра при выпрямленных коленях и выполнять выпрямление торса, коленное и подошвенное сгибание. Таким образом, любые наклоны вперед подойдут для того, чтобы растянуть всю линию или отдельные участки, в то время как сверхвыпрямление в осанке является признаком гипертонуса или укорачивания миофасции ПЗЛ.

Общая растяжка

ВНИМАНИЕ: эти растяжки, в основном, позаимствованные из асан йоги, включены сюда для ясности объяснения и вашего вдохновения. Самостоятельные попытки таких растяжек или

рекомендация их пациентам без надлежащей подготовки и тренировки чреваты травмами или отрицательными последствиями. Будьте осторожны, пройдите обучение или проконсультируйтесь со специалистом.

Общие растяжки (в порядке возрастания сложности) включают в себя наклон вперед сидя и наклон вперед стоя (Рис. 3.23А), позиции «собака, смотрящая вниз» (Рис. 3.23В) и «плуг» (Рис. 4.7В).

Позу ребенка можно использовать для растяжки фасции выпрямляющих мышц и апоневроза головы. Стойка на плечах помогает растянуть такие части ПЗЛ как верхняя часть спины и шея. Наклон вперед на стол выделит ноги.

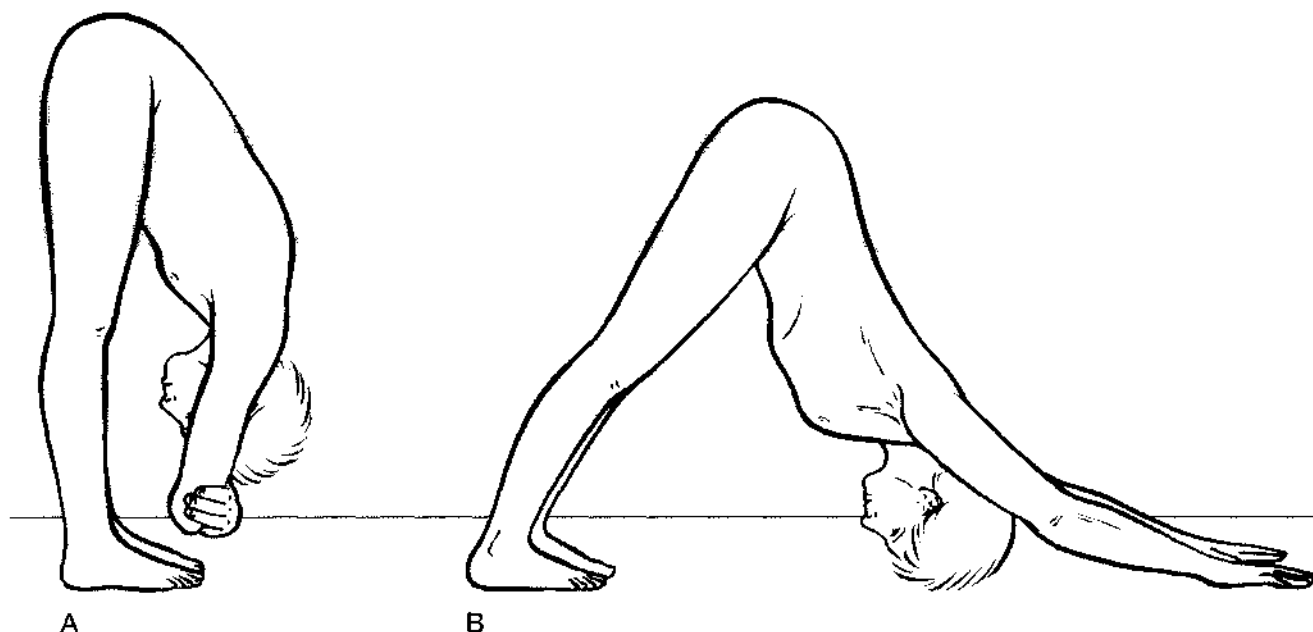


Рис. 3.23. Существует множество растяжек, простых и сложных, в которых задействована вся ПЗЛ или ее участки.

Для тех, кто имеет возможность работать с физио-мячом, очень полезно лечь на него спиной и покатасть, чтобы расслабить всю ПЗЛ целиком.

Отдельные участки

Снова двигаясь вверх по ПЗЛ для удобства описания, начнем с подошвенной фасции, зажимы которой могут ограничить мобильность самой стопы и даже ПЗЛ в целом. Одна простая, но эффективная методика советует попросить пациента встать босиком на пол и наклониться вперед, не сгибая колени, чтобы просто понять, что при этом ощущается. Затем попросите пациента поставить одну стопу на теннисный мяч. Теперь пациент должен нажимать своим весом на мяч подошвенной поверхностью от передней стороны пятки до подушечки пальцев ног так, чтобы почувствовать, где есть болезненные ощущения или зажимы. Вес должен быть довольно значительным, чтобы пациент нашел этот баланс между болью и удовольствием, и на каждом участке такой нажим следует удерживать, по меньшей мере, в течение 20 секунд. Все упражнение займет несколько минут.

Затем попросите пациента вновь наклониться вперед и обратите его внимание на разницу в ощущениях двух сторон ПЗЛ. Зачастую это сравнение окажется очень показательным.

Попросите пациента повторить процедуру и второй ногой и проверьте, станет ли наклон вперед снова равномерным, пусть даже и более мобильным. Более продвинутый, гибкий или склонный к мазохизму пациент может постепенно перейти к мячу для гольфа.

Любое движение, включающее сгибание спины, будет полезным для растягивания областей подошвы и голени.

Любой из описанных выше наклонов вперед поможет растянуть всю группу подколенных мышц и сухожилий.

Для расслабления и пробуждения ПЗЛ очень полезно выполнять любые волнообразные движения по этой линии, особенно в области мышцы, выпрямляющей позвоночник, и окружающих ее тканей. Попросите пациента лечь на живот или по-другому, как ему удобно. Пусть клиент напряжет мышцы живота, и через нижнюю часть спины и таз пройдет волна изгиба. Пусть пациент попытается распространить это волновое движение по всей спине и даже на ноги. Наблюдайте за движением и определите местоположение «мертвых» пятен, то есть мест, где движение застопоривается и не переходит дальше. Положите руку на мертвое пятно и попросите пациента привести в движение эту зону. Очень часто пациенты пытаются заставить ее двигаться чересчур крупными движениями, но, как правило, более эффективными оказываются незначительные движения, после которых делается


пауза для поглощения. И хотя ограничения мобильности появляются чаще всего при изгибе-выпрямлении, волновые движения с латеральным изгибом также могут помочь пациенту.

Подзатылочная зона в верхней части шеи зачастую оказывается очень напряженной и малоподвижной. Эти мышцы (малая и большая задние прямые мышцы головы, верхняя и нижняя косые мышцы головы) являются посредниками между движениями глаз и движениями позвоночника, чем и объясняется наличие в них добавочных рецепторов растяжения. И вряд ли можно переоценить их значение для мобильности всей ПЗЛ. С этих мышц начинается свержвыпрямление и вращение, а также вытягивание затылка (сдвиг головы вперед относительно шеи). Они растягиваются от изгибов верхних шейных позвонков/изгибов верхней части шеи,

вращением и скольжением затылка назад на мышечках атланта.

Возвращение движения этой зоне потребует от вас концентрации усилий в верхней части шеи, поскольку схожие движения могут производить и экспрессы, которые лежат поверх этих древних электричек. Лягте на спину и, сосредоточив внимание на верхних шейных позвонках, постарайтесь сдвинуть затылок вверх от тела, не поднимая голову с поверхности, на которой вы лежите. Сохраняя это положение изгиба и выпрямления верхнего отдела шеи, начните ее медленно поворачивать, снова концентрируя свое внимание на верхних шейных позвонках.

Уроки Моше Фельденкрайса «Осознание через движение», в которых движения глаза отделены от движений шеи и тела, беспрецедентно объясняют и выделяют как эти мышцы, так и саму эту область.²



Пальпация ПЗЛ

Начав пальпировать с дистального конца ПЗЛ, мы обнаружим первую станцию на обратной стороне пальцев ног, но почувствовать ее через подушечки пальцев довольно затруднительно; однако мы можем найти сухожилия коротких сгибателей пальцев ноги под проксимальной частью пальцев, где кожа более тонкая. На самом деле, подошвенная фасция начинается на станции обратной стороны плюсны, после которой сужается, проходя обратно к передней поверхности пятки. Резкого облегчения можно добиться, вытягивая пальцы ноги так, чтобы они выпрямились, и вы смогли легко почувствовать ее края. Напрямую через латеральную подушечку прощупать латеральную полосу фасции стопы довольно трудно. Это можно попробовать сделать, положив палец или костяшку пальца на линию, проходящую между внешним краем пятки к пятой плюсневой основе (на Рис. 3.4 и 3.5 на С. 64 можно увидеть легко пальпируемый костный выступ между пяткой и мизинцем ноги).

Путь проходит по контуру и через поверхность пятки, но это трудно ощутить через плотные подушечки подошвы, но с задней части пяточной кости это возможно. Поместите пальцы на пяточную кость в том время, как изгибаете и выпрямляете пальцы ноги, и почувствуйте результат ваших манипуляций в области пятки (Рис. 3.6, С. 65). Очень легко почувствовать многим из нас известное ахиллово сухожилие, но попытайтесь пройти по нему вверх по голени, ощущая, как оно расширяется и утончается. Если ваш пациент стоит на цыпочках (на плюсне), то вы легко сможете пальпировать нижние края головок икроножной мышцы в том месте, где они прикрепляются к этому апоневрозу. Расслабьте голень, и глубоко под этим фасциальным пластом вы без труда почувствуете большую камбаловидную мышцу (Рис. 3.12, С. 70).

Следующую станцию, головки икроножных мышц, можно обнаружить, пройдя


к задней стороне мышцелка бедренной кости между сильными сухожилиями подколенных мышц (Рис. 3.13, С. 71). Сухожилия подколенных мышц спускаются ниже колена: к медиальной части большеберцовой мышцы идут полуперепончатая и полусухожильная мышцы, а одинокая двуглавая мышца бедра по латеральной части нижнего отдела ноги проходит к головке малоберцовой кости. Следуйте вверх по подколенным мышцам по задней стороне седалищного бугра (Рис. 3.16, С. 75). Если вы пройдете под медиальным краем большой ягодичной мышцы, то сможете обнаружить практически костную связку – самый короткий и самой плотный участок этой линии, проходящий к нижнему внешнему краю крестца (Рис. 3.17, С. 76).

От этой станции на крестце, между двумя задними верхними подвздошными осями (PSIS), через весь позвоночный столб проходят мышца, выпрямляющая позвоночник, и поперечно-остистые мышцы, идущие вверх к затылочному бугру. Самые внутренние части мышцы, выпрямляющие позвоночник, – остистые мышцы – в большинстве случаев достигают лишь три-четыре сантиметра в ширину; их можно почувствовать сверху, рядом с остистыми отростками – проще всего сделать это на уровне середины груди (Рис. 3.19, С. 78).

Середину группы мышцы, выпрямляющей позвоночник, легко пальпируется длиннейшая мышца спины, составленная как бы из прочных шнуров, расположенных латерально от остистой мышцы. Между струнами длиннейшей мышцы спины и реберно позвоночным углом, можно прощупать подвздошно-реберную мышцу, наиболее латеральную из этих мышц. Если провести по ней горизонтально, как по гитарным струнам, то ее волокна покажутся вам похожими на полоски у вельвета. От этой области можно следовать вверх или вниз по любой мышце из этой группы.

В верхнем отделе шеи под трапециевидной мышцей полуостистая мышца легко пальпируется (особенно если вы попросите пациента толкнуть головой назад, несмотря на сопротивление вашей руки) и ощущается как две вертикальные струны, сужающиеся вниз от затылка.

От станции на границе затылка через всю затылочную кость (включая в себя, у большинства людей, участки затылочной мышцы), верх головы и лоб (окружая лобную мышцу) проходит фасция головного покрова, или сухожильный шлем, которая прикрепляется на лбу к последней станции – надбровным дугам (Рис. 3.21, С. 83).



Пальпация ПЗЛ

Дискуссия 1: ПЗЛ и изгибы позвоночника

ПЗЛ служит функциональной связующей структурой, создающей первичные и вторичные изгибы позвоночника и ног. В организации двухопорной (plantigrade) осанки человека тело представлено как ряд прямых и обратных изгибов, уравнивающих друг друга. Традиционная анатомия считает грудной и крестцово-копчиковый изгибы, являющиеся вогнутыми по отношению к передней стороне тела,

первичными изгибами позвоночника, то есть изгибами, которые отражают согнутое положение тела при зародышевом развитии.

В ходе последних стадий внутриутробного развития и первого года жизни в составе

первичного изгиба зародыша формируются вторичные изгибы. Активизация шейных мышц (чтобы поднять голову), а затем и мышц нижней части спины (чтобы сидеть и ползать) изменяет форму межпозвоночных дисков так, чтобы выгнуть в обратную сторону выпуклые шейный и поясничный изгибы, соответственно (Рис. 3.24). Однако, говоря о прямостоячей осанке человека, мы можем распространить наше представление о волнообразном виде позвоночника на все тело и рассматривать изгиб черепа как первичный, шейный изгиб как вторичный, грудной изгиб как первичный и поясничный как вторичный и крестцово-копчиковый как первичный изгибы.

Представьте себе то же самой и в области ног: легкий изгиб коленей можно рассматривать как вторичный, пятку как первичный изгиб, а




Рис. 3.24. С тем, как ребенок постепенно постигает мир руками и глазами, мышечные сокращения ПЗЛ изменяют форму дисков и создают вторичные шейный и поясничный изгибы позвоночника.

свод стопы перед передней частью плюсны как первичный изгиб. «Изгиб» колена образуется в процессе того, как ребенок учится стоять, а свод стопы формируются в последнюю очередь из вторичных изгибов, когда ребенок учится ходить.

И хотя с точки зрения своего развития эти изгибы нельзя считать аналогичными, с практической точки зрения такой взгляд на них дает возможность применения этой концепции в области мануальной и двигательной терапии. Все первичные изгибы в большей или меньшей степени поддерживаются формой окружающих их костей. Черепной изгиб – костями черепа, грудной – ребрами и грудиной, крестцово-копчиковый – тазовыми костями и лобковыми связками, а пятка – формой костей стопы (Рис. 3.25).

Но при этом все вторичные изгибы в большей степени зависят от взаимоотношения между мышцами, формирующими тот или иной изгиб и сохраняющими его местоположение: таким образом, стабильность и расположение шейного и поясничного изгибов и их мышц в большой степени зависят от поддерживающих конструкций окружающей их миофасции. Кости и связки дают возможность колену свободно переходить от полного выпрямления к полному сгибу; мышечное же равновесие определяет само место расположения колена. Аналогичным образом свод стопы занимает свое окончательное место когда ребенок встает и начинает ходить, а поддержка его нормальной работы в той же мере зависит от правильного баланса мягких

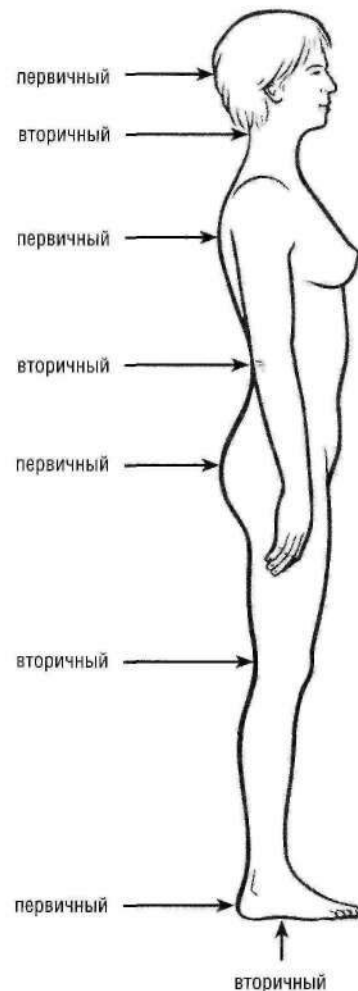

Рис. 3.25. Попеременное расположение первичных и вторичных изгибов позвоночника можно рассматривать в широком контексте всей задней стороны тела. ПЗЛ проходит сзади связочных изгибов.

тканей ноги и стопы, в какой и от любого существующего в самих костях изгиба. (Мышцы, которые спускаются от голени к различным сводам и изгибам, будут обсуждаться позднее, при разговоре о нижних краях других основных железнодорожных путей – см. главы, посвященные Поверхностной, Глубинной и Глубинной фронтальной линиям).

В функциональной осанке и при движении все эти изгибы также соотносятся и друг с другом. Дисбаланс в одном из них ведет к компенсаторным изменениям в близлежащих вторичных изгибах. Описанная выше связь между коленями и нижней частью спины наблюдается в нашей практике постоянно (Рис. 3.26).

ПЗЛ соединяет все эти изгибы с задней стороны с головы до ног. Основное положение концепции миофасциальных меридианов состоит в том, что напряжение поднимается или спускается именно по этим линиям... Таким образом, проблема, возникающая в одном из изгибов, может создать напряжение выше или ниже по линии. Также справедливо и обратное: сильные болезненные явления в одном участке можно диагностировать и лечить в широком контексте разных участков всей линии, зачастую расположенных довольно далеко от источника болевых ощущений. Данная книга предлагает вам подумать над этими соображениями и рассматривать целостное взаимодействие структур на протяжении всего миофасциального меридиана или, как мы поговорим позже, между меридианами.

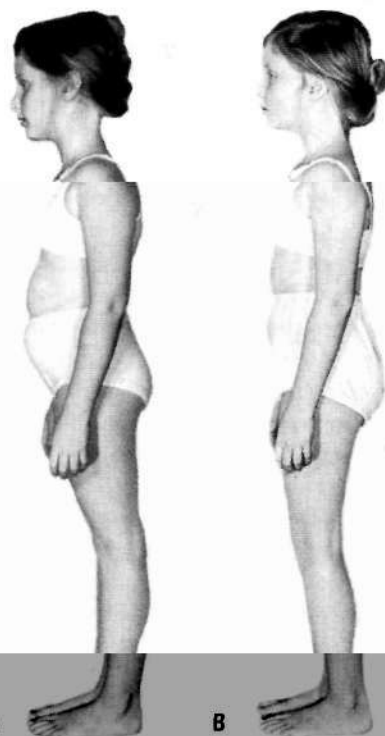


Рис. 3.26.

А. Чересчур выпрямленные колени можно рассматривать, в рамках концепции анатомических поездов, как неполадки с вторичным изгибом. Этот вторичный изгиб обратился в первичный, что привело к переходу напряжения на другие вторичные изгибы: здесь это области поясницы и шеи.
В. После лечения по методике структурного взаимодействия был восстановлен изгиб колена, а также и остальные вторичные изгибы. (Воспроизводится с любезного разрешения из Toropек 1981.)



Дискуссия 2: Существует ли Глубинная задняя линия?

По правилам стандартной анатомической номенклатуры если существует Поверхностная задняя линия, то должна существовать и Глубинная задняя линия. Более того, если мы точно знаем, что существует Глубинная фронтальная линия, а также и Поверхностная фронтальная линия, разве не требует симметрия наличия Глубинной задней линии? В действительности же, независимо от того, требует этого симметрия или нет, Глубинной линии спины не существует. И хотя

есть изолированные участки, где мы наблюдаем более глубокие миофасциальные слои, нет никакого объединения этих слоев, залегающего глубже уже описанной нами линии.

Давайте кратко осветим эти участки. На подошвенной поверхности стопы, например, существует много слоев, расположенных выше подошвенной фасции, т.е. глубже нее. В этих слоях находятся короткие сгибатели, а также отводящие и приводящие мышцы пальцев

ноги и связанная с ними фасция; там же располагаются длинные подошвенные и пружинящие/супинирующие связки, лежащие под сводом предплюсны. Выше подошвенная фасция описывалась, как тетива, натягивающая лук свода стопы, но лук этот, конечно, не является статичным при всех каждодневных делах и спортивных занятиях человека. При движении все эти последовательно более глубокие слои задействованы в поддержании сводов стопы (Рис. 3.27).

Именно они и составляют эти участки, которые располагаются глубже ПЗЛ, но когда мы достигаем их завершения, то не обнаруживаем никакого единства между ними кроме чересчур обобщенного объединения «всего со всем».

В нижней части ноги располагаются глубокие электрички (камбаловидная и подколенная мышцы), залегающие под икроножной мышцей, но они, на самом деле, принадлежат ПЗЛ, поскольку прикрепляются просто к нижней стороне фасции ахиллова сухожилия (и в эту же группу мы включим и маленькую подошвенную мышцу).

Глубже камбаловидной мышцы, между ней и задней поверхностью межкостной мембраны, располагается еще одна группа мышц глубинного заднего отдела: длинные сгибатели пальцев стопы и задняя большеберцовая мышца (Рис. 3.28). Дальше будет четко показано, что эти мышцы являются частью Глубинной фронтальной линии (см. Главу 9) несмотря на то, что располагаются на задней стороне этого участка тела, – и поэтому они не могут составлять Глубинную заднюю линию. Лежащие в латеральном отделе малоберцовые мышцы принадлежат Латеральной линии (это будет показано в Главе 5).

В составе бедра подколенные мышцы находятся поверх короткой головки двуглавой

мышцы бедра и большой приводящей мышцы, которые составляют электричку, лежащую под длинной головкой экспресса двуглавой мышцы (см. раздел Главы 6, посвященный 4-ой подколенной мышце). И поэтому все эти глубокие, залегающие до самой кости, мышцы можно рассматривать как часть ПЗЛ.

Еще один вопрос встречаем мы в задней части бедра. Здесь глубинные латеральные мышцы-вращатели, несмотря на то, что они не залегают прямо под ПЗЛ, выступают в этой области как Глубинная задняя линия, ограничивая изгиб бедра вместе с подколенными мышцами, а также помогая удерживать вертикально положение и равновесие позвоночника. Эти мышцы, от грушевидной мышцы через запиратели и близнецовые мышцы к квадратной мышце бедра, составляют функциональное единство совместной работы, но они не обладают линейным фасциальным единством, кроме общего с другими миофасциальными структурами. А следовательно эти глубинные латеральные вращатели остаются, к сожалению, за рамками концепции миофасциальных меридианов. Их лучше всего рассматривать в свете другой метафоры – метафоры вееров тазобедренного сустава.^{3,4}

Говоря о спине, можно было бы сказать, что мы включили в ПЗЛ мышцы, распадающиеся на две фасциальные плоскости: поверхностную мышцу, выпрямляющую позвоночник (остистая, длинная и подвздошно-реберная мышцы), и глубокие поперечно-остистые мышцы (полуостистая, многораздельная, вращательные, межкостистые и межпоперечные мышцы). Правда, между двумя этими группами располагается фасциальный пласт, но здесь мы вполне твердо заявляем, что они представляют собой лишь очень сложную систему электричек и экспрессов,

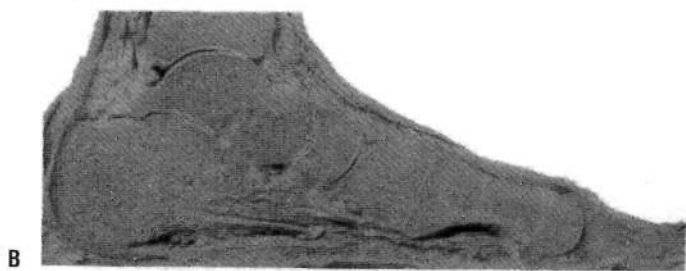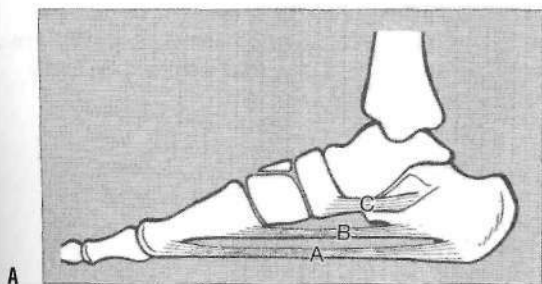


Рис. 3.27. А и В. Подошвенная фасция, на самом деле, является лишь самым поверхностным из нескольких слоев миофасции стопы (она включает в себя длинную подошвенную связку и супинирующую связку), призванную поддерживать своды стопы (В воспроизводится с любезного разрешения из Abrahams et al 1998.)

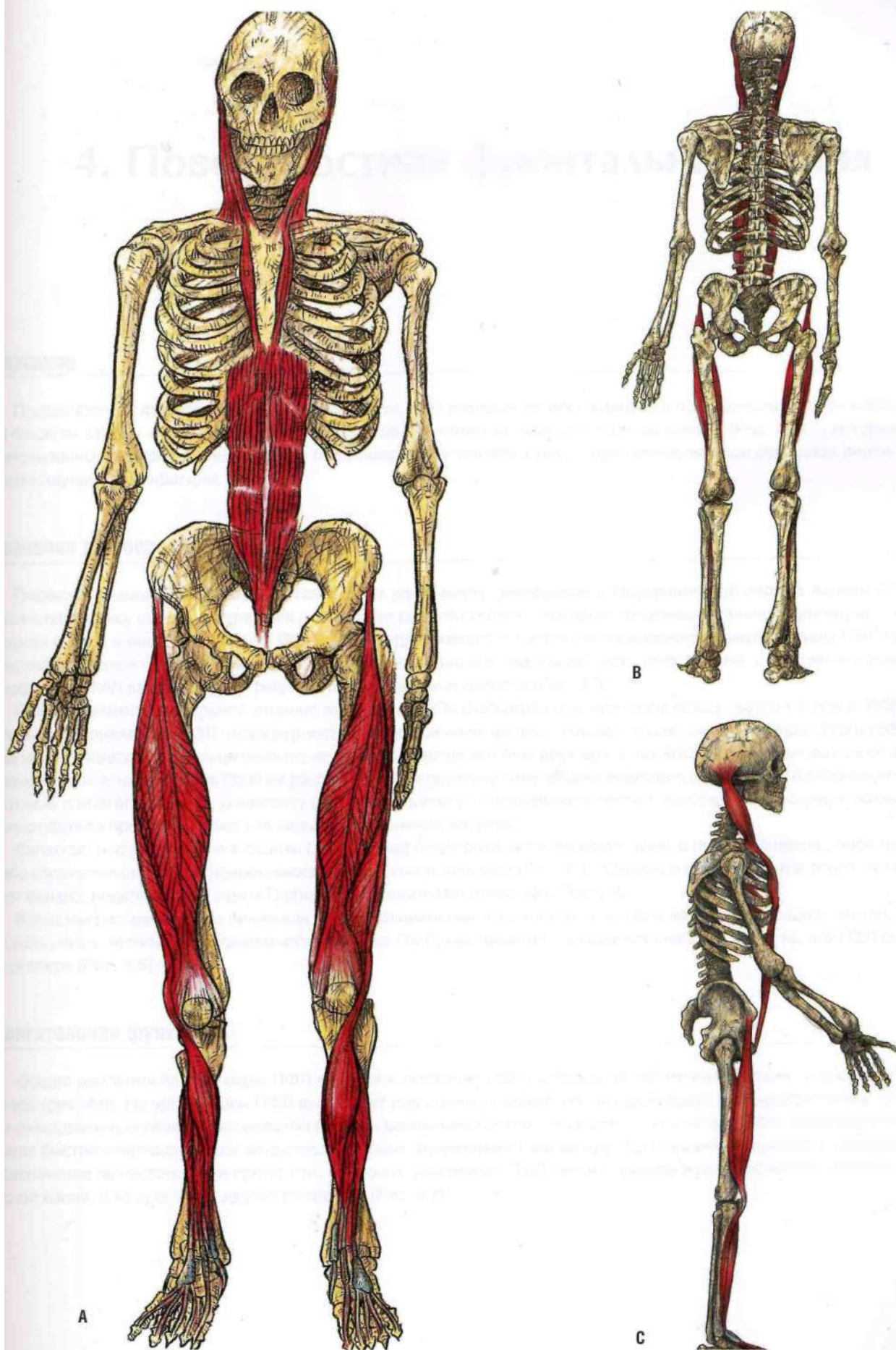


Рис. 4.1. Поверхностная фронтальная линия

в которой крохотные одно-суставные электрички образуют три четкие модели расположения вокруг 26 костей между крестцом и затылком (см. Рис. 3.19 и 3.20, С. 78-79). Эти модели (остистый отросток к остистому отростку, поперечный отросток к поперечному отростку, и остистый отросток к поперечному отростку) повторяют и поверхностные мышцы, только все большими многосуставными интервалами.

На последнем участке ПЗЛ, в фасции черепа, четко виден один толстый слой фасции между периостом черепа и дермой кожи, а несколько линий и уровней миофасции вливаются в этот слой.

Значит, ответ заключается в том, что Глубинной задней линии, вне зависимости от требований симметрии, не существует. В любом случае, симметрия не является аргументом, поскольку, как мы помним из истории эволюции, Глубинная фронтальная линия изначально была задней линией нашего оболочкового «пищевари-

тельного» тела (Рис. 3.29) (см. общее описание Глубинной фронтальной линии в Главе 9).

На ПЗЛ, как мы убедились, существуют участки, где под многосуставными экспрессами залегают важные электрички. Поскольку скелет, лежащий под ПЗЛ, волнообразно изгибается, можно отметить, что эти электрички, как правило, концентрируются вокруг вторичных, выпуклых изгибов – под сводом стопы, вокруг коленей, а также в поясничном и шейном отделах. Конечно, исключением здесь будет грудной отдел, в котором примерно столько же электричек располагаются под экспрессами вокруг первичного изгиба. Это дает возможность образования местного напряжения, а значит и множества упрямых и трудных в лечении триггерных, которые, как это ни парадоксально, лучше поддаются лечению спереди (см. раздел в конце Главы 4, посвященный взаимодействию между ПЗЛ и Поверхностной фронтальной линией).



Поверхностная
задняя линия



4. Поверхностная фронтальная линия

Описание

Поверхностная фронтальная линия (ПФЛ) (Рис. 4.1) обозначает все первичные поверхности тела от верха стопы

до фациальных плоскостей, а не цепочки сокращающихся мышц. Стоит сказать, что в абсолютном большинстве случаев ПФЛ, как правило, смещается вниз, а в ответ на это ПЗЛ смещается вверх (Рис. 4.5).

Двигательная функция

Общая двигательная функция ПФЛ состоит в сгибании торса и бедра, выпрямлении колена и тыльном сгибе стопы (рис. 4.6). На уровне шеи ПФЛ выполняет ряд сложных движений, которые будут обсуждаться ниже. В связи с необходимостью резко и неожиданно сгибать различные суставы, мышечный компонент ПФЛ содержит большее число быстро сокращающихся мышечных волокон. Взаимодействие между ПЗЛ, ориентированной, в основном, на обеспечение выносливости и прочности, и высоко реактивной ПФЛ можно увидеть в необходимости сокращения в одной линии, в то время как другая растянута (Рис. 4.7).

Таблица 4.1. Поверхностная фронтальная линия: миофасциальные «рельсы» и костные «станции» (Рис. 4.2)

КОСТНЫЕ СТАНЦИИ	МИОФАСЦИАЛЬНЫЕ РЕЛЬСЫ
	Фасция покрова головы
Сосцевидный отросток	12.
	11. Грудино-ключично-сосцевидная мышца
Рукоятка грудины	10.
	9. Грудинная/грудино-хрящевая фасция
Пятое ребро	8.
	7. Прямая мышца живота
Лобковый бугорок	6.
Передняя нижняя подвздошная ость	5.
	4. Прямая мышца бедра
Надколенник	
	Сухожилие надколенника
Большеберцовая бугристость	3.
	2. Короткие и длинные разгибатели пальцев ноги, передняя большеберцовая мышца, передняя часть голени
Тыльная поверхность фаланг пальцев ног	1.

Поверхностная фронтальная линия: подробное рассмотрение

Сухожилия, берущие начало на кончиках пальцев, формируют начало ПФЛ. Поднимаясь выше по стопе, она захватывает два дополнительных сухожилия (Рис. 4.8). С латеральной стороны проходит третья малоберцовая

мышца (если она есть), исходящая от пятой плюсневой кости. С медиальной стороны мы обнаруживаем сухожилие передней большеберцовой мышцы, начинающейся у первой предплюсневой кости на медиальной стороне стопы. ПФЛ, таким образом, включает в себя обе короткие разгибательные мышцы на тыльной стороне стопы и длинные сухожилия нижней части ноги.

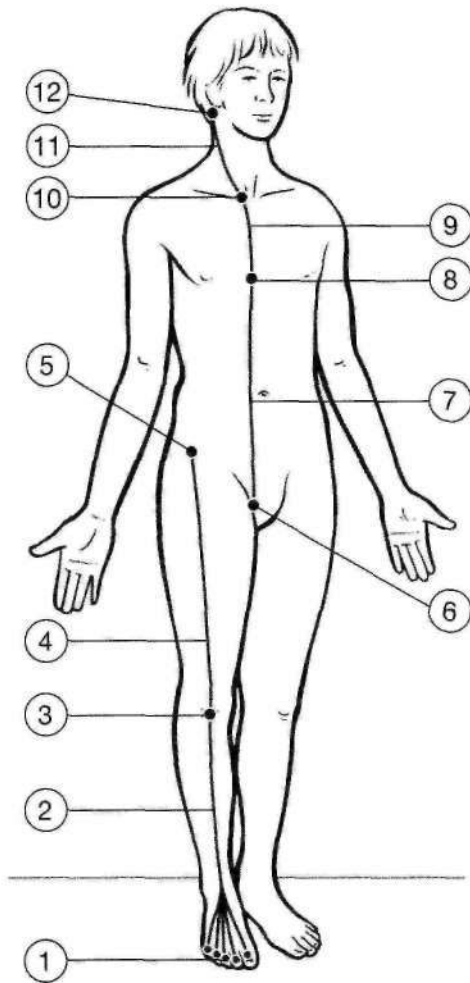


Рис. 4.2 – Рельсы и станции Поверхностной фронтальной линии

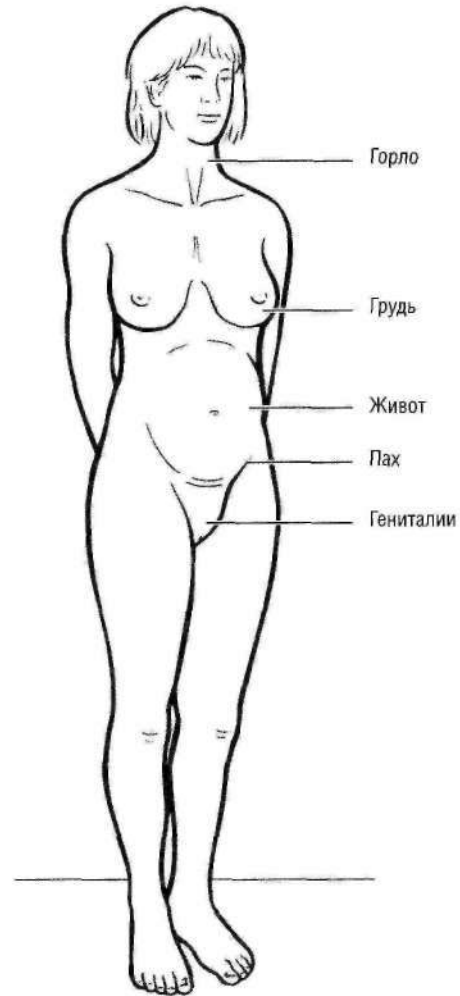


Рис. 4.3 – Человек развил уникальную способность стоять, которая оставляет наиболее чувствительные и уязвимые области незащищенными, и все они расположены по ПФЛ. Сравните эту модель с тем, что есть у четвероногих животных, закрывающих большинство или все уязвимые области тела (см. Рис. 4.31)



Общие соображения, важные для мануальной терапии

Мы напоминаем читателю, что, так же как и в случае с ПЗЛ, на самом деле, существует две ПФЛ – одна справа, а другая слева от средней линии. Фронтальный осмотр пациента позволит вам оценить различия между правой и левой сторонами линии в целом. И хотя различия между правой и левой сторонами ПФЛ должны быть устранены, насколько это возможно, перед работой над линией в целом, хорошим общим

руководством к лечению большинства случаев будет устранение всякой укороченности ПФЛ.

ПФЛ вместе с ПЗЛ создают движение в медиальной плоскости. Когда ПФЛ функционирует ненормально, она создает движение вперед или ограничивает движение назад. Проблема усложняется, когда эта миофасция начинает тянуть станции вниз от более низкой стабильной станции, а не тянуть вверх от более верхней стабильной станции.

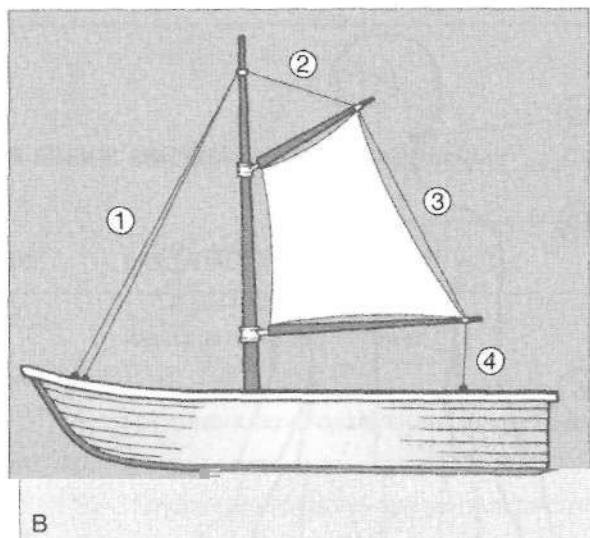
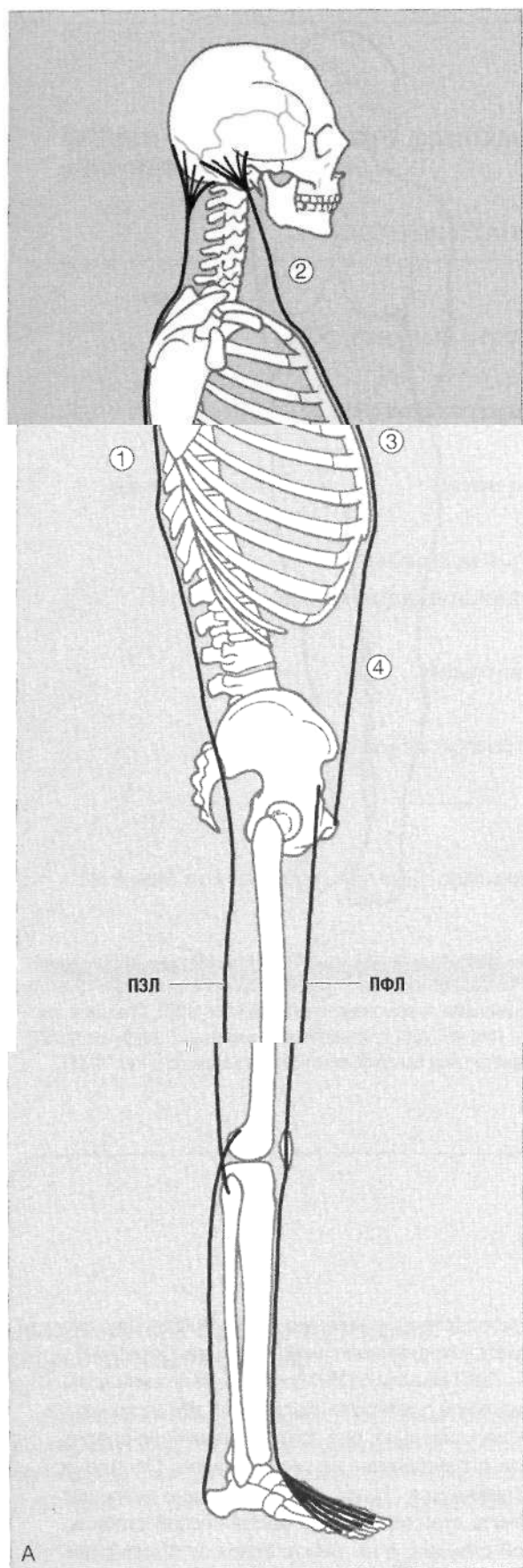


Рис. 4.4 – ПФЛ и ПЗЛ взаимосвязаны, как части парусной оснастки судна. Функция ПЗЛ – тянуть спину вниз от ног до головы, а ПФЛ – тянуть вверх переднюю часть туловища от шеи до лобка. (Основано на Molliere.)

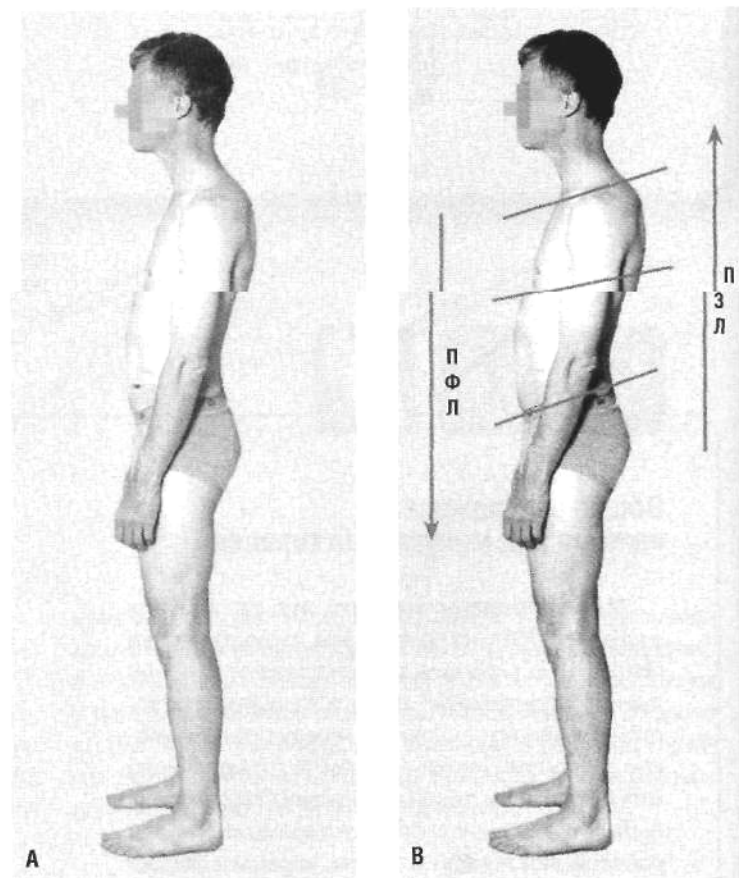


Рис. 4.5 – Очень важно, чтобы ПФЛ спереди растягивалась вниз, а то время как ПЗЛ поднимается вверх по спине (вертикальные линии). Это создает перекося между соответствующими структурами передней и задней части тела (горизонтальные линии). Это закладывает целый ряд будущих проблем с шей, руками, дыханием и нижней частью спины.

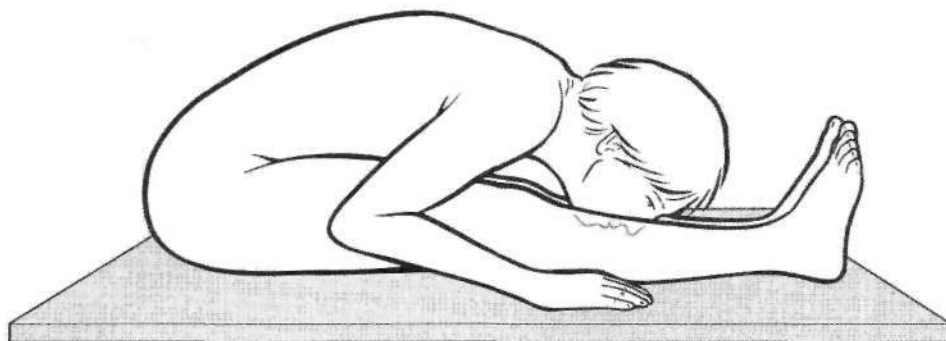
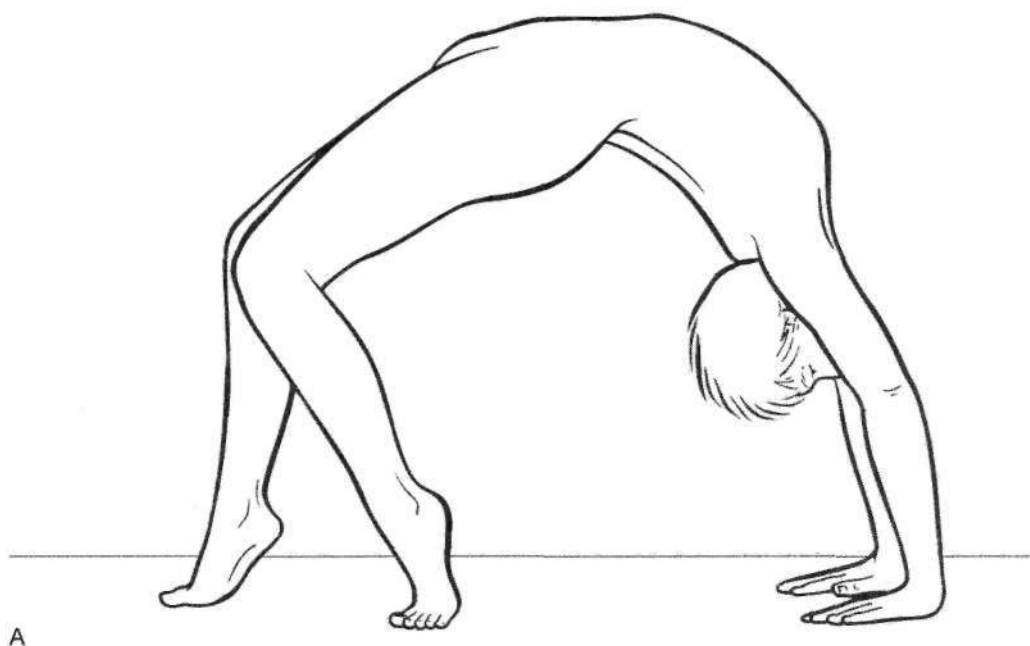
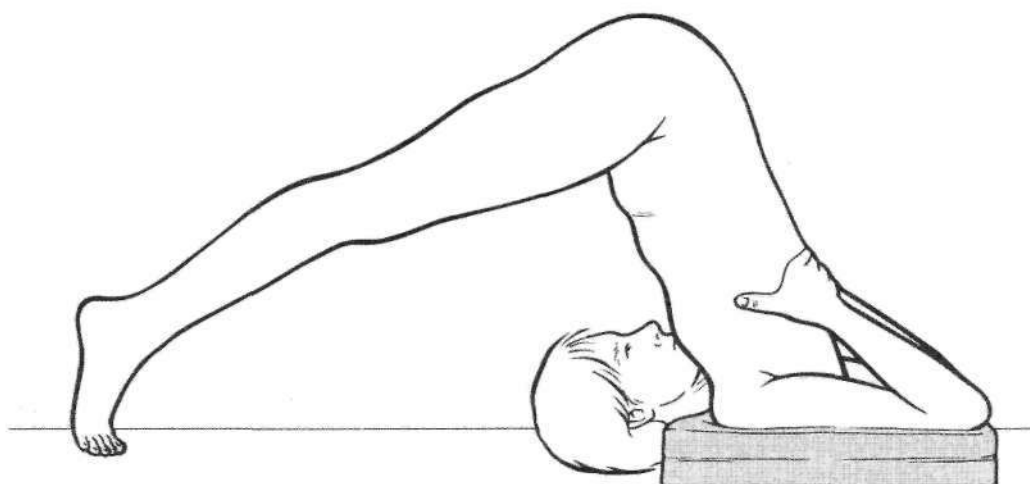


Рис. 4.6 – Сокращение ПФЛ разгибает пальцы ног, осуществляет тыльное сгибание лодыжек, выпрямляет колени и сгибает торс и бедро.



А



В

Рис. 4.7 – Взаимоотношение между ПЗЛ и ПФЛ можно увидеть в двух этих позах. В позе (А) ПЗЛ сокращена, а ПФЛ растянута, а в (В) наоборот.



Рис. 4.8 – Начальный путь ПФЛ состоит из семи сухожилий, идущих под еще более поверхностными удерживателями и объединяющихся в переднем участке ноги.

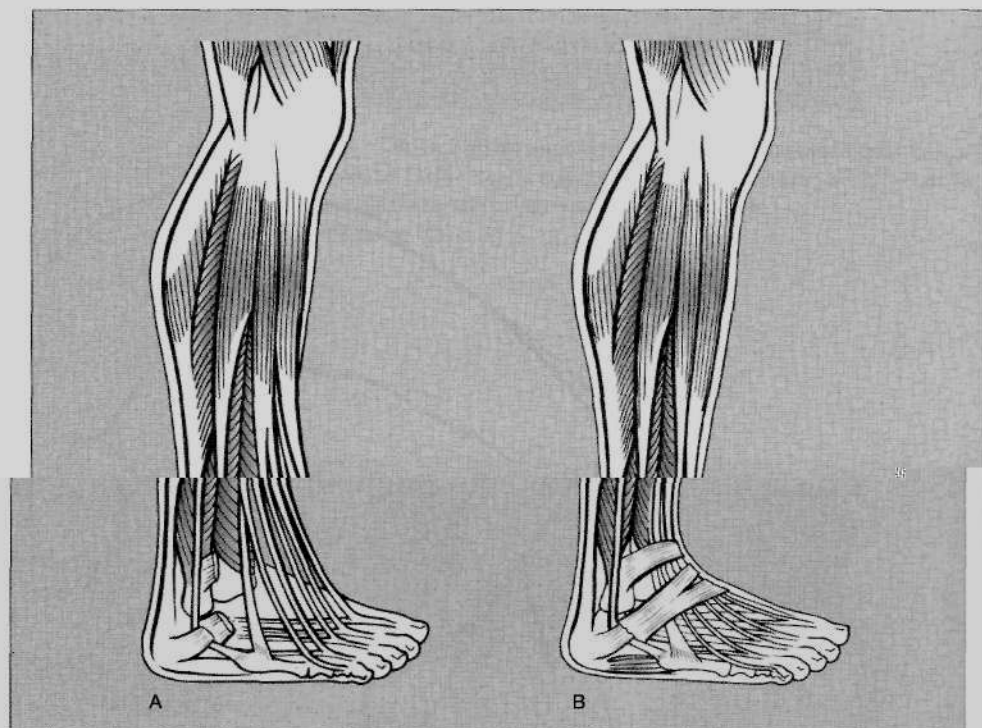


Рис. 4.9 – Удерживатели, представляющие собой уплотнения в глубинном проникающем слое фасции (фасции голени), создают блок, чтобы удерживать сухожилия ПФЛ и направлять их силу от большеберцовой кости к пальцам ног.

Фасциальная плоскость ПФЛ поднимается вверх на передний участок нижней части ноги, но на своем пути проходит под удерживателем сухожилий разгибателя. По сути удерживатель представляет собой утолщение еще более поверхностной фасциальной плоскости, глубокой проникающей фасции или фасции голени. Утолщение фасции, удерживатель, предназначается для того, чтобы притягивать сухожилия книзу (иначе кожа между пальцами ног и щиколоткой вздергивалась бы каждый раз при сокращении мышц) (Рис. 4.9). Поскольку сухожилия «поворачивают за угол» (что позволено нашими правилами, так как наблюдается четкое фасциальное и механическое единство), вокруг них

оборачиваются смазывающие влагалища, облегчающие их движение под полоской удерживателя (это еще один пример того, как работает теория двойного мешка – см. Главу 1) (Рис. 4.10).

Над удерживателем ПФЛ проходит по передней части нижнего отдела ноги. С латеральной стороны в нее входят мышцы передней части ноги (передняя большеберцовая мышца, разгибатель пальцев стопы и длинный сгибатель большого пальца стопы), лежащие в ложбинке между костями перед межкостной мембраной. С медиальной стороны, как мы обнаружили, тоже, для наилучшего результата, подключаются ткани, лежащие поверх большеберцовой кости и ее периоста (Рис. 4.11).

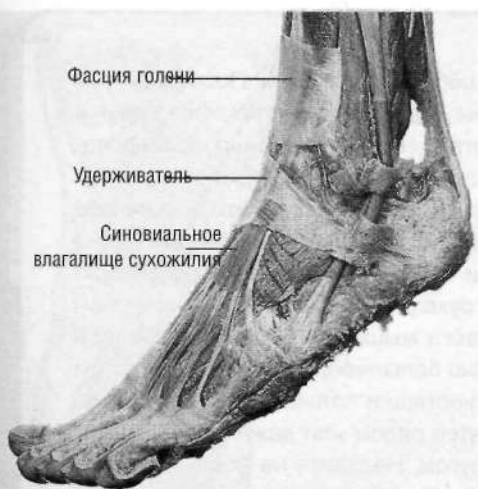

Рис. 4.10 – Всякий раз, когда миофасция «поворачивает за угол» в нашем теле, будь это кость или другая фасциальная структура, этот поворот должен быть смазан специальной сумкой, или синовиальным влагалищем, – еще одним примером модели двойного мешка. (Воспроизводится с любезного разрешения из Abrahams et al 1998.)

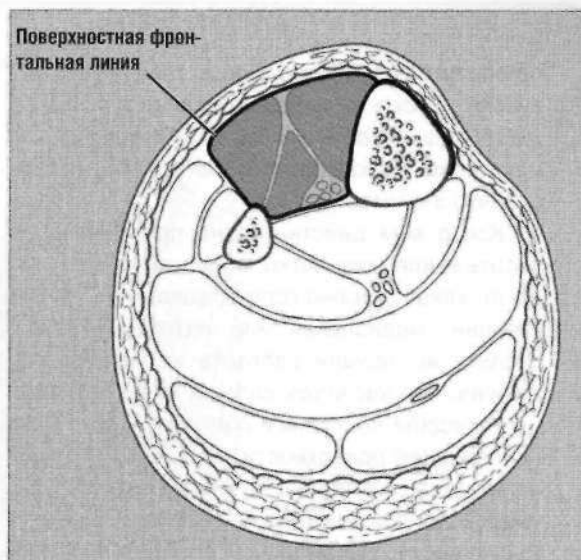


Рис. 4.11 – ПФЛ занимает переднюю часть ноги, в нее также входят ткани передней стороны большеберцовой кости.



Передняя часть голени

Передняя большеберцовая мышца, как правило, является наиболее сильной мышцей передней части, но вся эта часть целиком создает тыльный сгиб и препятствует подошвенному сгибу. Здесь мы рассмотрим две самые частые проблемы, возникающие в этой области.

Когда несколько сухожилий этой области проходят под замыкающей их полоской удерживателя, кажется, что они могут «застрять», то есть их свободное движение может быть ограничено. Судя по всему, смазывающие проходы синовиальных влагалищ сухожилий местно прикрепляются к проникающей фасции голени над и под удерживателем за счет того, что не используются на полную мощность и «запрограммированы» на постоянное натяжение. Какова бы ни была тому причина, решение сравнительно простое и незамысловатое, а зачастую еще и доставляет большое удовольствие пациенту уже после всего нескольких пассивов.

Попросите пациента лечь на спину так, чтобы пятки выступали за край кушетки. Пусть пациент согнет стопу в тыльную сторону и в сторону подошвы, а вы проследите за тем, чтобы стопа шла

ровно, направлялась к колену, а не вверх-внутри или вверх наружу. Попросите пациента также сгибать и разгибать пальцы ног – это позволит вам узнать еще больше о движении голени.

Теперь приложите широкую сторону «мягкого» кулака на тыльную сторону стопы вашего пациента дистально по отношению к удерживателю, а другой рукой следуйте за движением. Попросите клиента медленно и последовательно выполнять движение, в то время как вы медленно смещаете вверх стопу и голень, проходя через удерживатель и вверх, на голень за ним. Если удерживатели чересчур затянутые или сухожилия «застряли», то вы почувствуете, что ваше движение вверх по голени «замедляется». Используя движение пациента, повторяйте этот пасс (возможно, с чуть большим нажимом) до тех пор, пока и ваша рука, и сам пациент в ходе движения не перестанут чувствовать это замедление.

В зависимости от пациента место остановки вашей руки над удерживателем будет различаться. У одних «сок» кончится сразу над щиколоткой, у других вы почувствуете, что «катитесь»

по поверхности голени. Здесь следует остановиться. У кого-то ощущение связи и освобождения поднимается высоко по голени к колену, и вы можете продолжать работу, пока почувствуете, что это имеет смысл.

Когда вам действительно приходится работать выше щиколотки, обращайте внимание на то, какая сторона голени зажата в большей степени, медиальная или латеральная. Поскольку вы начали работать на сухожилиях, логично продвигаться дальше вверх на мышцы передней части ноги с латеральной стороны передней поверхности. Однако ПФЛ также включает в себя периост и поверхностные фасциальные слои, проходящие через большеберцовую кость с медиальной стороны передней поверхности (см. Рис. 4.11).

Мы подошли ко второй часто встречающейся проблеме в этой зоне, поэтому давайте вначале определим ее, а потом перейдем к технике. В любом отклонении ног вперед, при котором колено расположено на линии перед щиколоткой, задние мышцы голени затягиваются (потому что оказываются зажатыми в растянутом положении), а передние мышцы и ткани сдвигаются вниз (зажатые в укороченном положении). Одним из лучших методов лечения будет подъем тканей передней поверхности обратно вверх (и сдвиг соответствующих тканей ПЗЛ вниз).

Итак, на щиколотке, над удерживателем, вы можете обрабатывать и мышцу и поверх-

ность большеберцовой кости. Поскольку они расположены под углом по отношению друг к другу, работать над ними можно последовательно или одновременно, обеими руками. Работа в две руки заключается в том, что вы обе руки складываете «мягким» кулаком, проксимальными фалангами на рабочую поверхность; одна рука работает с передней стороной передней части мышц, а другая – с передней поверхностью большеберцовой кости. В таком положении костяшки пальцев правой и левой руки находятся рядом или даже соприкасаются друг с другом. Надавите на ткань достаточно сильно, чтобы обеспечить воздействие, но не совершайте «копательных» движений, которые вызовут боль в периосте большеберцовой кости.

Работайте руками, продвигайтесь вверх вместе с движением пациента, делая паузу, когда пациент тянется от вас на подошвенном сгибании, подводя ткани в направлении головы, когда пациент выполняет тыльное сгибание, – до тех пор, пока не перестанете получать результат или не достигнете вершины мышечной части.

Обязательно попросите пациента выполнить подошвенное и тыльное сгибание по окончании процедуры, поскольку ваши старания будут, скорее всего, вознаграждены возгласом радости по поводу увеличившейся свободы движения.

И хотя сами мышцы имеют прикрепления в передней части большеберцовой кости, малоберцовой кости и межкостной мембраны, следующей станцией ПФЛ является бугристость большеберцовой кости, где находится верхняя оконечность как медиальной, так и латеральной стороны этих путей (Рис. 4.12).

Идти дальше вверх не представляет никакой сложности: от сухожилия надколенника начинается здесь подъем четырехглавой мышцы бедра. ПФЛ включает в себя надколенник, эта крупная сесамовидная кость, отделяющая ПФЛ от коленного сустава, повышая таким образом, подъемную силу четырехглавой мышцы бедра при разгибании колена. Надколенник располагается в углублении бедренной кости, что также обеспечивает четырехглавой мышце бедра, создающей натяжение в нескольких различных направлениях, прохождение по прямой, как раз перед коленным суставом.

Три широкие мышцы в составе четырехглавой мышцы бедра присоединяются к телу бедренной кости, а четвертая ее составляющая, прямая мышца бедра, смело идет дальше и приводит ПФЛ к тазу (Рис. 4.13). И хотя она занимает брюшную поверхность бедра, ее проксимальное прикрепление не является столь уж поверхностным. Ее верхний конец проскальзывает под напрягатель широкой фасции и портняжной мышцей и прикрепляется к передней нижней подвздошной ости (AIIIS), чуть ниже и медиально по отношению к передней верхней подвздошной ости (ASIS). Здесь находится небольшая, но важная головка прямой мышцы бедра, которая обворачивается вокруг верхней части тазобедренного сустава. Пальпация и работа с препаратами указывает также и на то, что у некоторой части людей можно обнаружить дополнительное фасциальное прикрепление этой мышцы к ASIS.

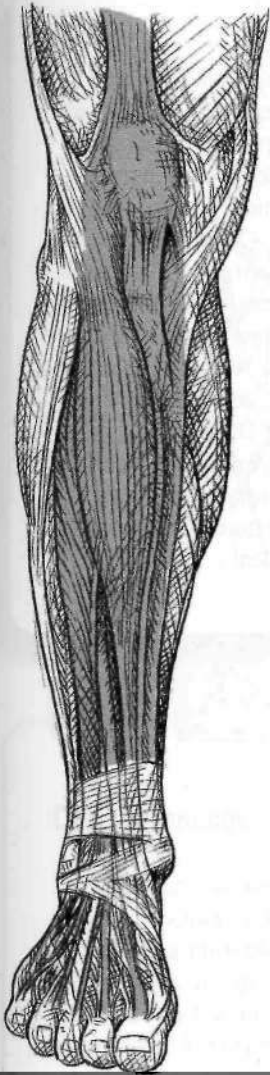


Рис. 4.12 – Верхняя часть переднего участка ноги проходит мимо бугристости большеберцовой кости на поднадколенниковое сухожилие и группу четырехглавой мышцы.

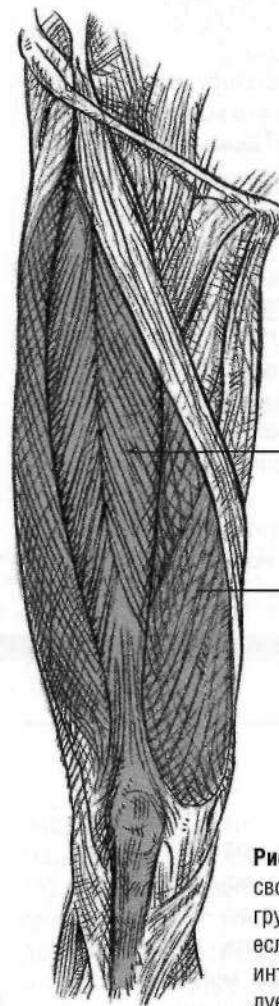


Рис. 4.13 – Можно сказать, что ПФЛ своей полутенью покрывает всю группу четырехглавой мышцы, но если придерживаться более строгой интерпретации, из этой группы следует выделить лишь прямую мышцу бедра, поднимающуюся на переднюю нижнюю подвздошную кость.



Четырехглавая мышца бедра

Строго говоря, наша ПФЛ включает в себя лишь прямую мышцу бедра, а не всю четырехглавую мышцу, но мы должны быть уверены в том, что прямая мышца, являющаяся двусуставной, может свободно функционировать в бедре и колене, обеспечивая свободную работу всей линии. Повторяющиеся модели движения могут привести к тому, что прямая мышца бедра прикрепится к широким мышцам, лежащим под ней.

Описываемый далее метод требует тщательной настройки движения пациента. Здесь наша цель состоит в том, чтобы пациент использовал движения щиколотки для сгибания колена и

таза. Пациент ложится на стол, его пятки тоже на столе. Положите палец или руку на низ пятки вашего пациента, чтобы предотвратить ее каудальное движение, вниз. Пусть пациент совершит тыльное сгибание; пятка начнет давить на вашу руку, удерживающую ее, и бедро пациента будет вдавливаться к тазобедренному суставу. Пусть пациент снова согнет стопу в тыльном направлении и слегка поднимет/согнет колено. На этот раз ваша рука выступает в роли якоря (можете сказать пациенту: «Представьте, что ваша пятка приклеена к столу, пока вы сгибаете щиколотку»),

а колено и таз будут сгибаться вместе с тем, как щиколотка будет толкать колено вверх.

Наблюдайте за тазом. Если вместе с подъемом колена ASIS вашего пациента сдвигается к колену (поясничное свехвыпрямление), попросите его не проявлять никакой активности в области таза. Таз должен оставаться неподвижным или даже отклоняться назад, когда стопа сгибается в тыльном направлении и сгибается колено. Если таз сильно сгибается, поработайте над движениями пациента, пока они практически не перестанут мешать колену и тазу; большая часть работы происходит на щиколотке.

Наложите любой аппликатор прямо над надколенником (можно использовать все от

кончиков пальцев до локтей в зависимости от типа тела и мышечной развитости пациента). Работайте медленно по направлению к голове по прямой мышце бедра, пока клиент повторяет движение тыльного сгиба стопы, плотно «приклеив» пятку к столу. Обратите особое внимание на богатую рецепторами область между надколенником и телом мышцы. Можно идти по нему, особенно у пациентов с отклонением таза вперед, прямо до AHS (не забудьте пройти по мышце до места ее прикрепления, более глубокого, чем ASIS). Вы должны стремиться освободить дву-суставную прямую мышцу бедра от лежащих ниже одно-суставных разгибателей колена, а движения пациента помогут вам этого добиться.

Возвращаемся к верхней части голени и обнаруживаем, что здесь есть различные пути или стрелки (Рис. 4.14). Вместо того, чтобы продолжать идти дальше по прямой мышце бедра, мы могли бы решить пойти по переднему краю подвздошно-большеберцового тракта (ИТТ) от передней большеберцовой мышцы (как мы увидим в Главе 6, это происходит в Спиральной линии), которая привела бы нас латерально на бедро к ASIS. Это можно было бы рассматривать как механическое соединение с внутренней кривой мышцей живота.

На медиальной стороне колена мы могли бы последовать за портняжной мышцей от ее дистального прикрепления к периосту большеберцовой кости вокруг медиальной стороны бедренной кости и снова прийти к ASIS, но, однако, в этот раз проход через ASIS привел бы нас к внешней кривой мышце живота. Эти разнообразные линии натяжения, выходящие из депо ASIS, позволили бы нам путешествовать в различных направлениях по брюшине к ребрам (Рис. 4.15). И хотя эти пути без сомнения задействованы в каждодневных движениях нашего тела, здесь, в этой главе, мы хотели бы остановиться на прямой вертикальной связи с верхней передней частью тела.

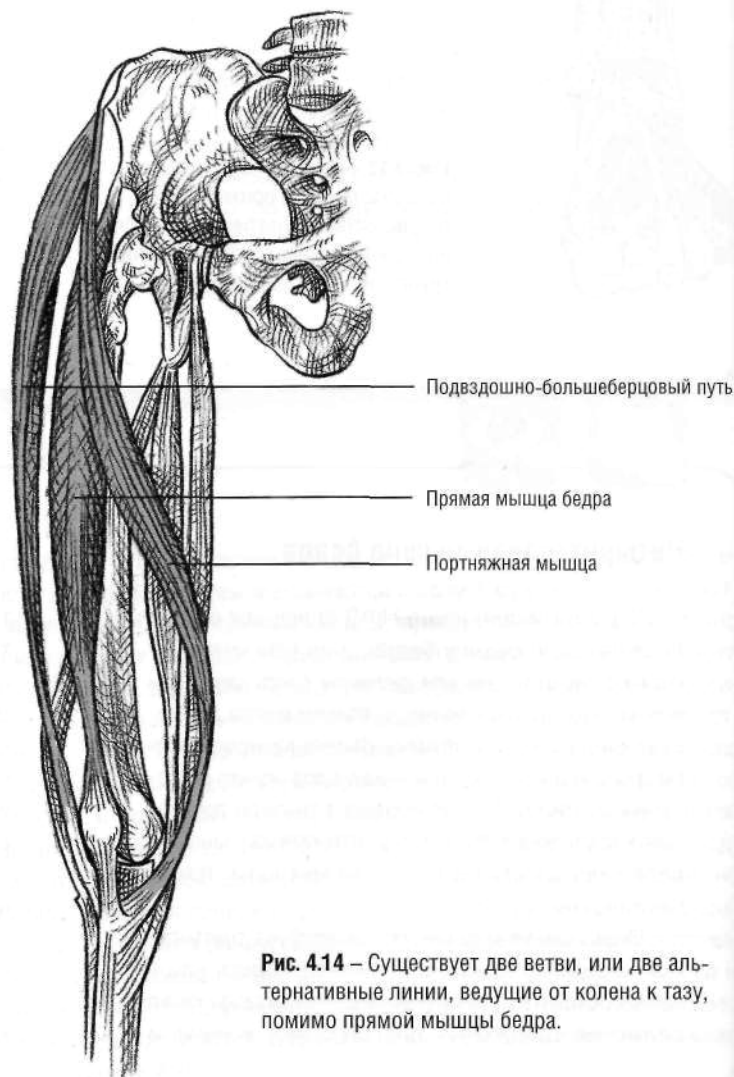


Рис. 4.14 – Существует две ветви, или две альтернативные линии, ведущие от колена к тазу, помимо прямой мышцы бедра.

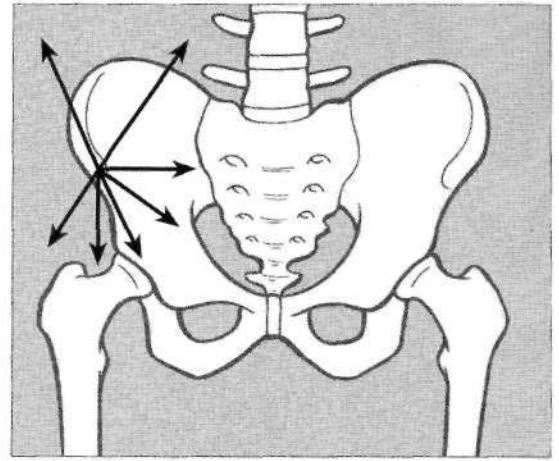
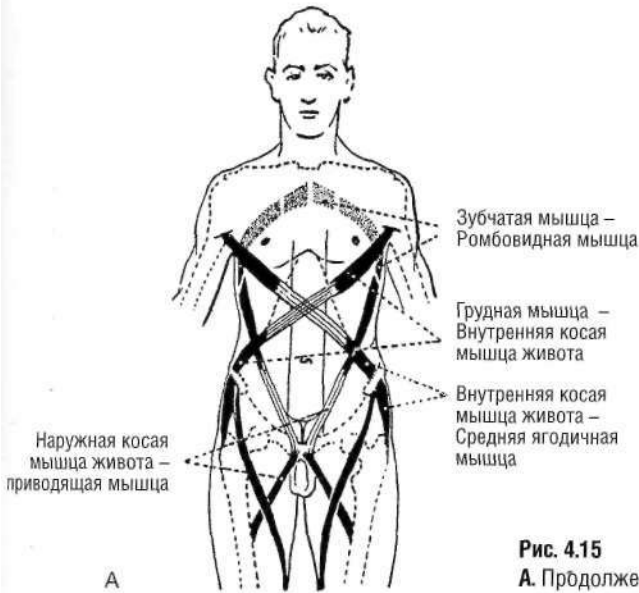


Рис. 4.15

А. Прддложение линий, обозначенных на Рис.4.14, послужило бы началом спирале-видных линии вокруг торса, о которых мы поговорим в следующих главах. (Воспро-изведено с любезного разрешения из Ноерке 1936.)

В. Каждая из этих мышц вносит свой вклад в строение «депо» прикреплений к ASIS.



Сход с рельсов

Кажется, на верхней станции по прямой мышце бедра наш анатомический поезд резко останавливается. Отсюда не отходят ни мышцы, ни фасциальные структуры, которые вели бы на более высокий уровень. С медиальной стороны прямая мышца бедра связана с подвздошной мышцей, так что здесь можно было бы говорить о некоторого рода механическом соединении между этими двумя структурами, пример которого мы видели в соединении между подколенными и икроножными мышцами (см. Главу 3). Однако аргумент в пользу соединения между прямой и подвздошной мышцами малоубедителен, и мы рассмотрим его в ходе обсуждения взаимодействия между ПФЛ и Глубинной фронтальной линией (см. Главу 9).

Прямая мышца живота является тем четким слоем миофасции, который продолжает линию по передней части тела, поэтому нам просто придется нарушить правила анатомических поездов, чтобы совершить логичный переход к лобку. Довод в пользу этого перехода заключается в том, что AИIS и лобок это

части одной и той же кости (по крайней мере, у тех, кто старше годовалого возраста). Итак, каждый миллиметр, на который прямая мышца живота подтягивает лобок, должен компенсироваться удлинением прямой мышцы бедра, чтобы это было возможно. Если обе мышцы сократятся, сблизятся передняя часть грудной клетки и колени. Если тело слишком разогнется, обе мышцы должны будут взаимно растянуться. Если одной из них не удастся удлиниться, второй придется отрабатывать за нее или передавать это напряжение вверх или вниз по линии (Рис. 4.16).

Таким образом, хотя мы и не видим миофасциального единства, существует единство механическое, осуществляемое через тазовую кость. Этот анатомический поезд едет по одному единственному пути при условии, что мы ограничиваем наше внимание сагиттальной плоскостью или ее окрестностями. ПФЛ не работает как единая линия в движениях, связанных с поворотами торса или таза, но все-таки выступает как единство в осанке, а также сагиттальных движениях и растяжках (Рис. 4.17).

Пересев на вершину лобка, мы можем ехать дальше по брюшной фасции, которая включает в себя мышечные компоненты пирамидальной и прямой мышц живо-

та, а также фасциальные слои, отгораживающие прямую мышцу живота от косых и поперечных мышц.

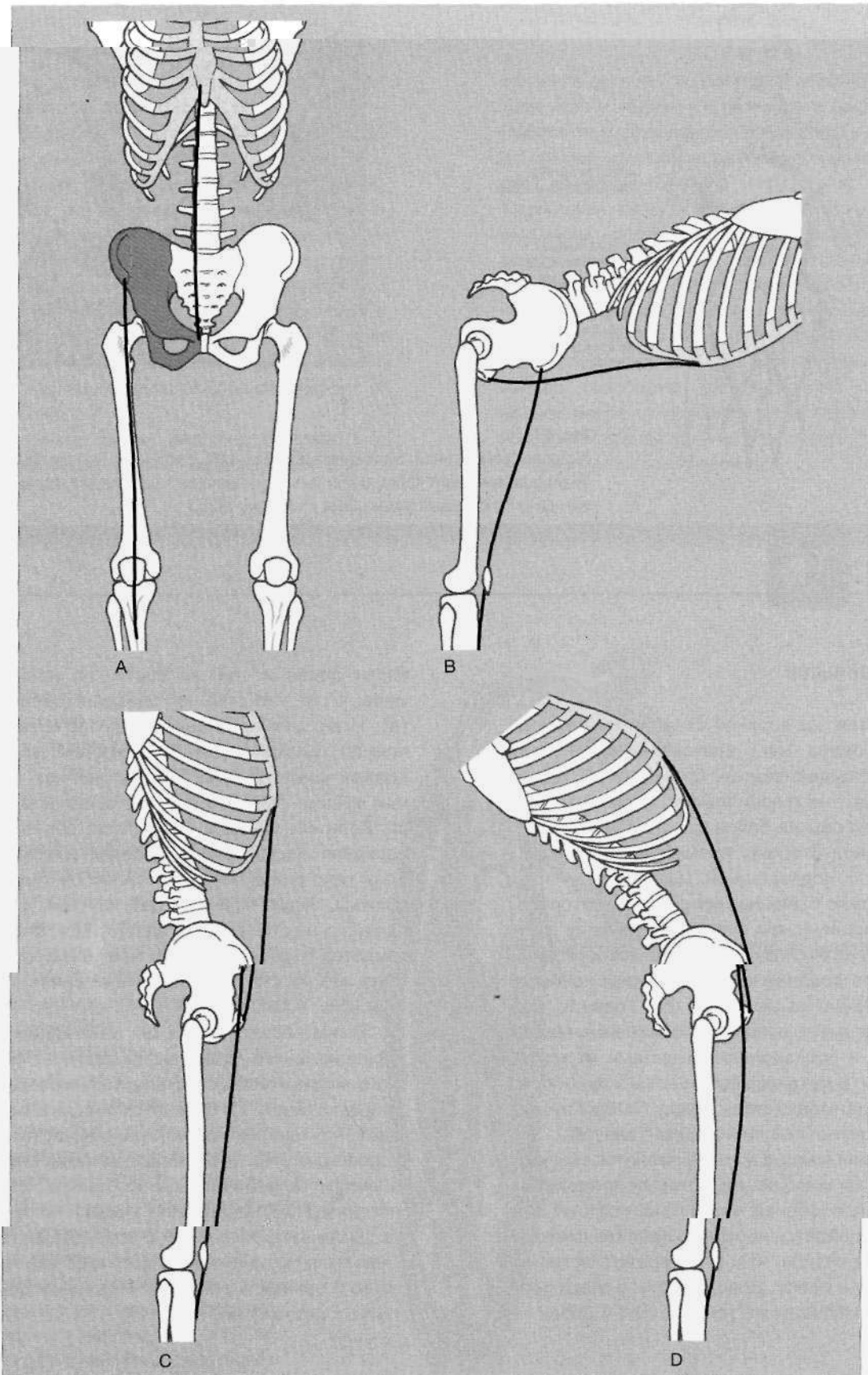


Рис. 4.16.

- А.** Прямая мышца бедра и прямая мышца живота механически связаны каждой из тазовых костей.
В. Если они обе сократятся, таз и торс согнутся, сближая друг с другом грудную клетку и колени.
С. Когда человек стоит, относительно торса мышца помогает предотвратить отклонения таза...
Д. При изгибе тела назад обе мышцы растягиваются в обратные стороны, и если одна из них неэластична, то второй придется возмещать этот дисбаланс или переносить напряжение по ПФЛ.

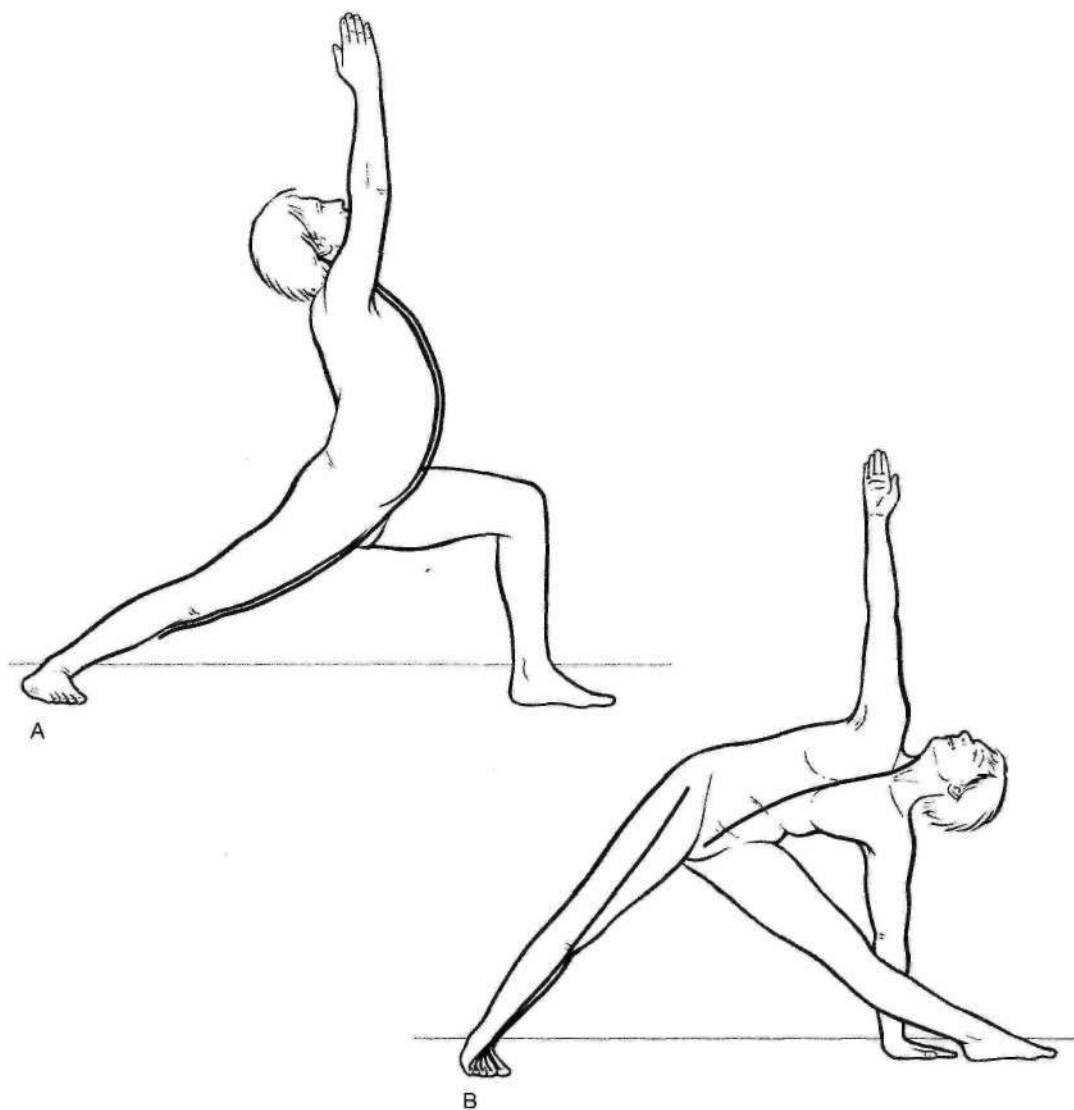


Рис. 4.17.

А. Собственно сагиттальные движения (изгиб-выпрямление) требуют участия ПФЛ в целом.

В. Вращательные движения таза и торса разделяют ПФЛ на верхнюю и нижнюю части.



Прямая мышца живота

Бедняжка, как она загружена всеобщими стараниями похудеть, и как мало работают с ней мануальные терапевты! Важно понимать, что на этом уровне ПФЛ состоит из, по меньшей мере, трех слоев: фасциальный апоневроз, идущий перед прямой мышцей, сама мышца и еще один слой, проходящий за ней. Эти

апоневрозы общие с другими мышцами живота, и будут рассматриваться в составе других линий (см. Главы 5, 6, 8 и 9). На данный момент мы обратимся к самой прямой мышце живота, занимающей пространство между лобком и пятым ребром.

Говоря о прямой мышце живота, мы должны оценить три отдельных параметра: тонус самой мышцы и тонус двух облегающих ее влагалищ, расположенных спереди и позади

этой мышцы. Если прямая мышца плоская – ряды накачанных кубиков – то можно говорить о наличии высокого тонуса в поверхностном пласте самой мышцы. Если прямая мышца выпирает, то нам нужно оценить тонус мышцы, хотя мы можем быть практически уверены в том, что глубокий уровень, находящийся за мышцей, укорочен.

Для того чтобы высвободить фронтальный пласт и мышцу, попросите пациента лечь на спину, подняв колени и упершись стопами в стол. Лицом к голове, зацепите нижнюю часть мышцы кончиками согнутых пальцев и сдвигайте эту ткань вверх по направлению к ребрам, забирая новую порцию каждый раз, когда вам встретится одно из сухожильных включений прямой мышцы живота. При необходимости, это движение можно повторить, чтобы продолжить процесс высвобождения поверхностной стороны прямой мышцы до пятого ребра.

Для достижения задней части прямой мышцы потребуются более инвазивная, но очень эффективная методика. Во-первых, необходимо определить природу укороченности. Если поясничные позвонки выгнуты в лордоз, или

поясничные позвонки просто выталкивают содержимое брюшины вперед, на удерживающую его прямую мышцу. В таком случае необходимо проработать ПЗЛ в области поясницы, чтобы у брюшины появилось место, чтобы отклониться обратно (см. Главу 3).

Если дело не в поясничных позвонках, то выступающий живот может также быть следствием объема содержимого брюшины, связанного с переизбытком или вздутием, с которыми можно бороться при помощи диеты. Или же причиной этого, конечно, может быть и избыток жировой ткани либо в подкожном слое, либо, в особенности у мужчин, в сальнике, лежащем под брюшиной.

В любом случае, даже если живот выступает вперед, а мышечный тонус кажется пониженным, возможно, тонус стенки позади прямой мышцы слишком высок и плотен, и именно он приводит к затруднению дыхания и тянет спину. Не имея костей, опираясь на которые можно было бы работать, как нам изолировать влагалище, проходящее за прямой мышцей и перед брюшиной? Поскольку задняя часть влагалища прямой мышцы является частью

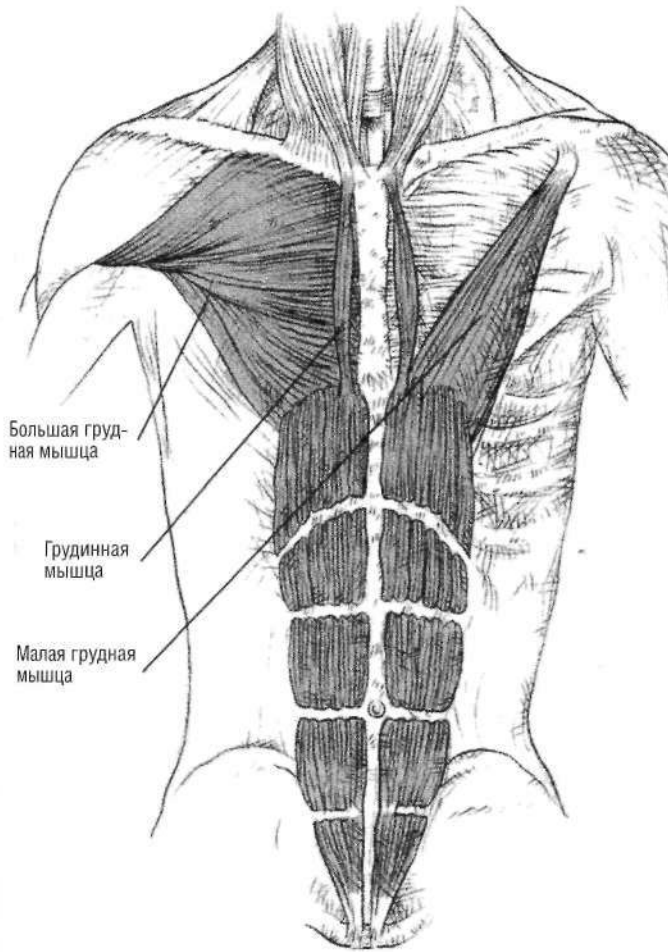


Рис. 4.18 – Прямая мышца живота имеет плотное прикрепление к пятому ребру, но фасция поднимается дальше по миофасции грудины и фасции, идущей вдоль грудино-хрящевых суставов.

Сегодня грудинная мышца является аномальной, хотя зачастую она выражена если не мышечно, то фасциально. В независимости от того, можно или нет выделить грудинную мышцу или грудинную фасцию, ПФЛ поднимается от прямой мышцы живота по фасциальным слоям, которые легко поддаются пальпации, через грудину, грудино-хрящевые суставы и реберные хрящи.

Область грудины

Прямую мышцу, над реберной дугой можно поднять спереди в направлении головы, выпрямляя кончики пальцев руки или холм в основании ладони. Хотя формально прямая мышца живота заканчивается на пятом ребре, сама ПФЛ здесь не кончается, а поднимается выше в области грудины, включая в себя ткани, расположенные собственно поверх грудины, а также ткани, под которыми располагаются грудино-хрящевые суставы, между грудиной и медиальным краем большой грудной мышцы. В целом, эту ткань желательно поднять в направлении головы, а иногда, если у пациента узкая или заостренная грудная часть, еще и сдвинуть латерально.

Следуя за ПФЛ вверх по этим тканям между и под двумя медиальными краями больших грудных мышц, мы поднимаемся к верху грудины. Если бегло взглянуть на анатомическое строение, может показаться, что логично продолжать двигаться прямо на переднюю часть горла и к нижней челюсти по подподъязычным мышцам (рис. 4.20). По этим мышцам потом можно было бы пройти к подъязычной мышце и далее к челюсти, а оттуда, по мышцам челюсти, к нижней части черепа, – так соблазнительно близко к надбровным дугам, верхнему краю ПЗЛ.

Но эту стройную теорию сейчас разрушит неприятный факт: стоит нам посмотреть на место нижнего прикрепления подъязычных мышц, как мы тут же обнаружим свою ошибку. Они прикрепляются не к передней части грудины, а, вместо этого, заходят за заднюю сторону рукоятки грудины; следовательно, они принадлежат другой фасциальной плоскости, чем миофасция ПФЛ (Рис. 4.21). Действительно, группа подъязычных мышц является частью висцерального цилиндра шеи,

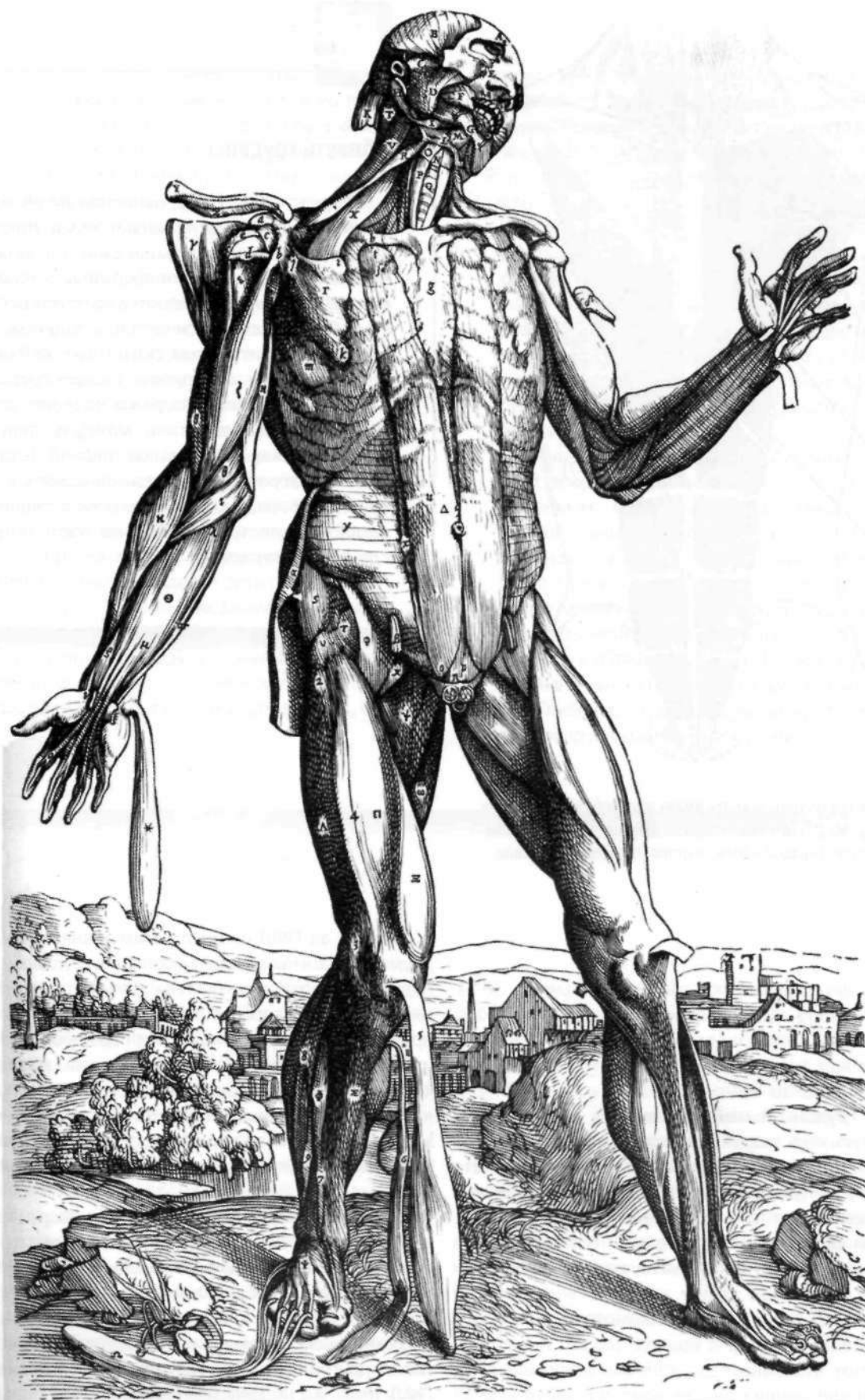


Рис. 4.19 – Везалий, которого можно считать ранним предшественником теории миофасциальных меридианов, изобразил, что фасция прямой мышцы живота поднимается по грудной клетке практически до самой ключицы (Воспроизводится с любезного разрешения издательства Dover Publications, NY.)

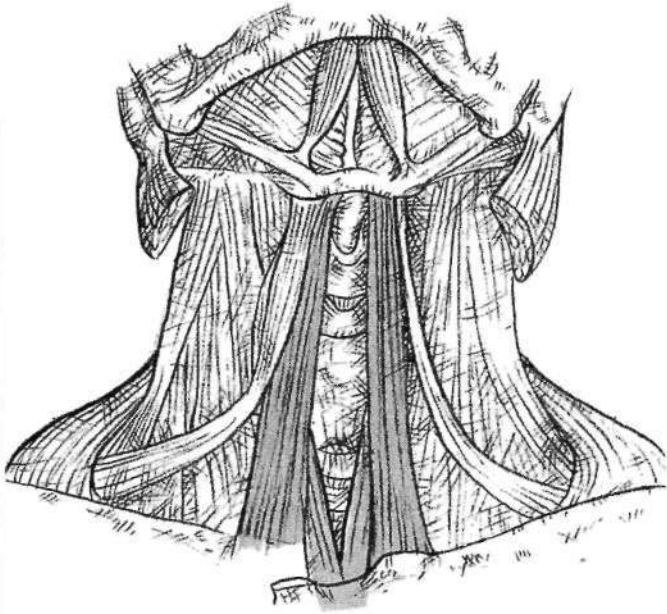


Рис. 4.20 – Если следовать правилу сохранения направления, то может показаться, что логичным продолжением линии прямая мышца живота – грудинная мышца являются подподъязычные мышцы, однако, это не так.

присоединенного внутренним органам груди посредством грудного соединения (thoracic inlet), что мы снова увидим в составе пути Глубинной фронтальной линии (см. Главу 9).

Механическое соединение передней части груди с этими мышцами, тем не менее, можно почувствовать, если выгнуть назад шею, подняв вверх подбородок. Но внимательные читатели заметят, однако, что большая часть этого натяжения распространяется вниз на внутреннюю сторону грудной клетки, а не по линиям ПФЛ на ее поверхности.

Чтобы продлить ПФЛ дальше, нам следует посмотреть на мышцы, которые прикрепляются снаружи от верха грудины. И конечно, здесь мы обнаружим прикрепление нашего давнего друга, входящего в поверхностный цилиндр шеи (поверхностная шейная фасция), грудино-ключично-сосцевидную мышцу (SCM). В частности, грудинная головка миофасции SCM плотно прикрепляется к верху и переду грудины, где соприкасается с грудинным слоем, идущим под фасцией грудной мышцы. Эта часть пути направляет нас латерально и кзади по отношению к сосцевидному отростку височной кости и дальше, в виде раскрывающегося веера, к латеральной и задней частям сухожильного шлема (Рис. 4.22).

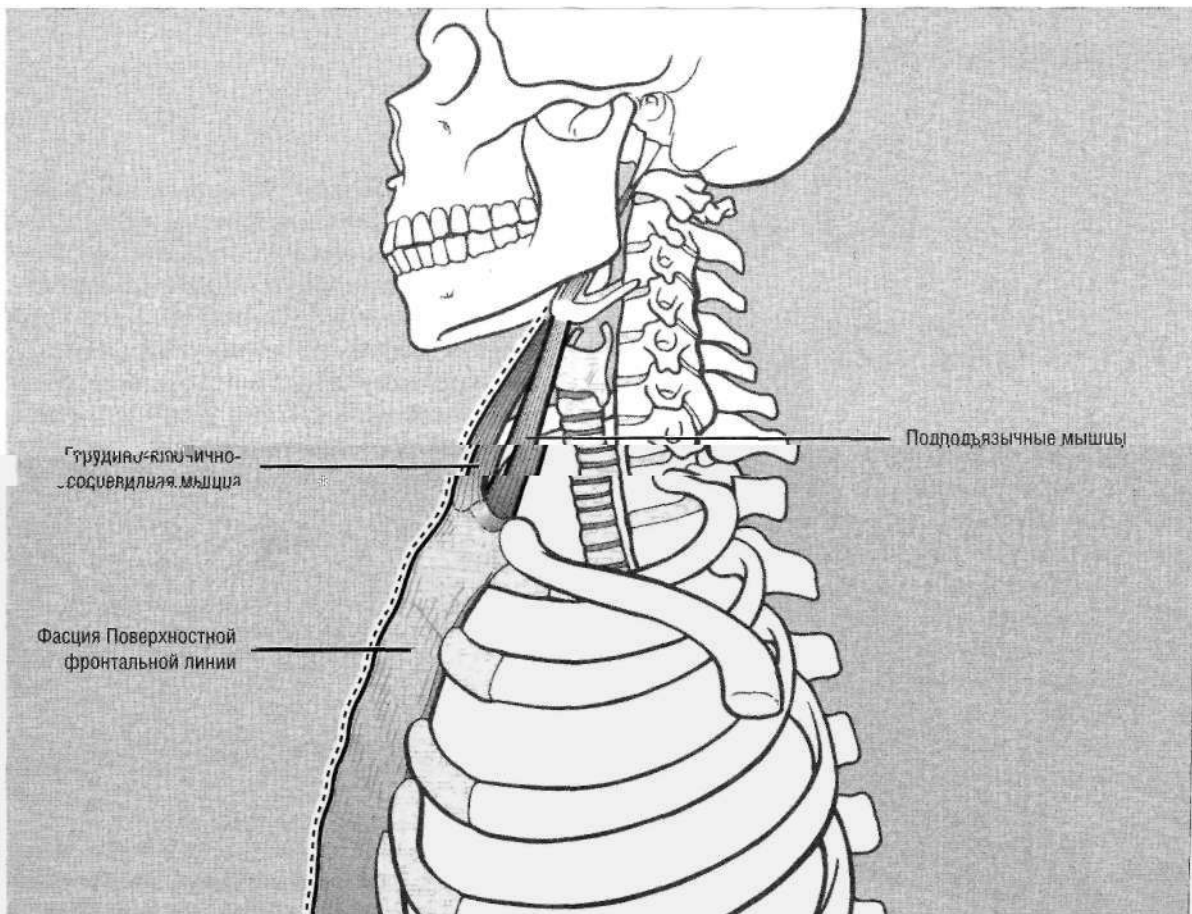


Рис. 4.21 – Если посмотреть сбоку, станет очевидно, что подподъязычные мышцы проходят позади грудины. Фасция ПФЛ поднимается по передней стороне грудины и продолжается грудино-ключично-сосцевидной мышцей (SCM).



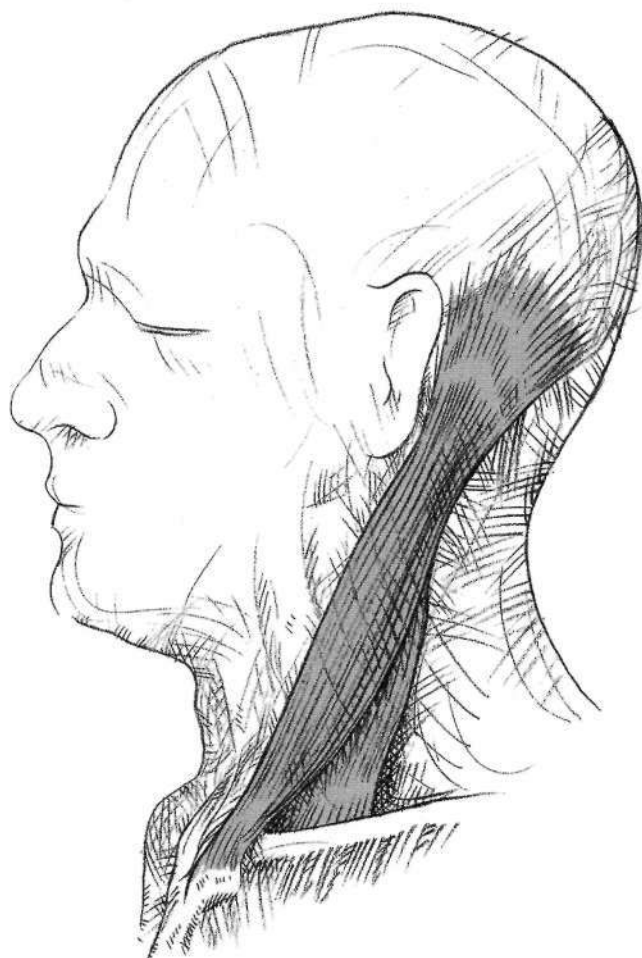Грудино-ключично-сосцевидная мышца

Растягивать эту мышцу (SCM) довольно трудно, что усложняется еще и тем, что залегающие под ней лестничные и подзатылочные мышцы зачастую так ограничены в движении, что вызывают сильную боль еще до того, как начинается растяжка поверхностной SCM (эти глубокие мышцы шеи будут обсуждаться в Главе 9).

Для того, чтобы в целом растянуть и раскрыть поверхностный фасциальный цилиндр и в частности SCM, встаньте рядом с пациентом, лежащим на спине, и расположите открытый кулак вдоль SCM с одной стороны шеи так, чтобы ваши пальцы шли кзади. Здесь исключительно важно направление вашего нажима – не давите на шею. Движение должно быть направлено назад, вокруг шеи к спине, а не в саму шею. Цель

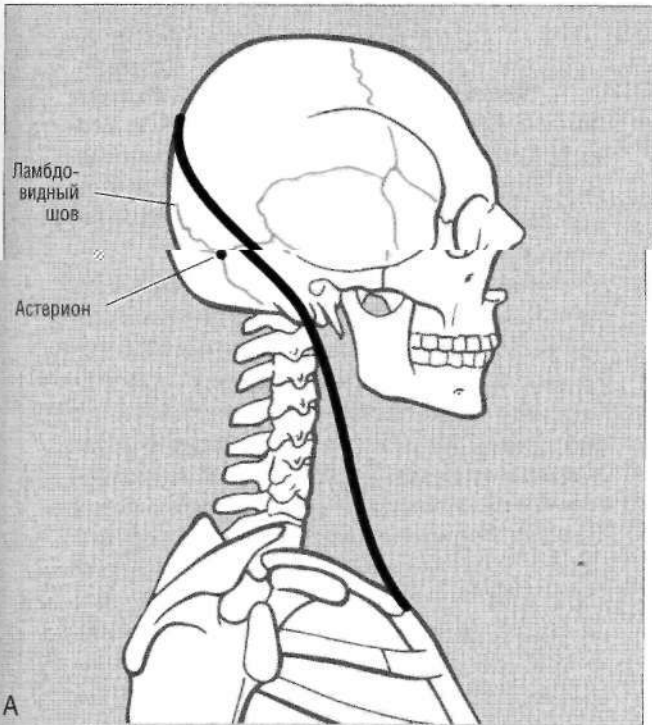
работы состоит в том, чтобы подтянуть поверхностную фасцию (и SCM) к спине, а не пережать сонную артерию или яремную вену. Всякое значительное изменение цвета лица пациента или жалоба на внутричерепное давление должны быть знаком остановить процедуру.

Начиная движение, попросите пациента помочь вам, поворачивая голову от вас, так чтобы ткани отводились из-под вашей руки, когда вы движетесь вдоль шеи к спине. Убедитесь, что пациент поворачивает голову по оси шеи, а не просто водит головой по столу. Можно руководить движениями головы второй рукой, а также дать подсказку: при по-настоящему вращательном движении головы пациент услышит, как волосы двигаются по столу. А при простом покачивании головой из стороны в сторону такого шума не появится.

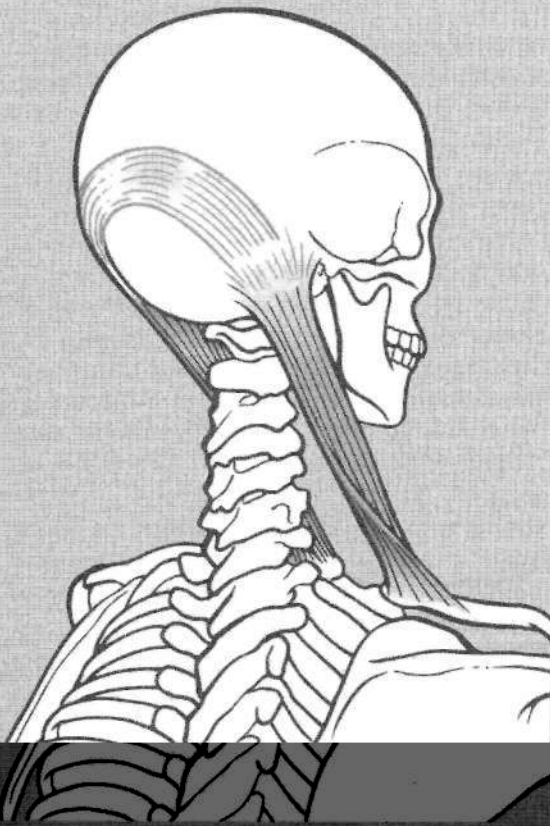


Линия натяжения ПФЛ, направленная вверх и на череп, лежит поверх астириона и особым образом влияет на движения в этой области, где соединяются затылочная, теменная и височная кости. Обратите внимание на линию натяжения обеих ПФЛ, особенно, если перетянуты: они могут образовать функциональную петлю поверх и над затылком примерно в районе ламбдовидного шва (Рис. 4.23). В противном случае, фасция ПФЛ сливается с фасцией ПЗЛ в задней части фасции покрова головы.

Рис. 4.22 – Четвертый и самый верхний участок ПФЛ это грудино-ключично-сосцевидная мышца, которая проходит по шее на заднюю сторону височной кости и астирион.

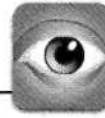


A



B

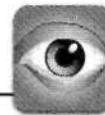
Рис. 4.23 – SCM мышца заканчивается у сосцевидного отростка, но линия натяжения продолжается по поверхности головы приблизительно по линии ламбдовидного шва и соединяется со второй SCM мышцей, образуя петлю, напоминающую шарф.



Покров головы

В отношении той области, где фасция SCM и поверхностный цилиндр шеи соединяются с сухожильным шлемом черепа, применительно к ПФЛ действуют те же соображения и методики, которые мы уже обсуждали относительно ПЗЛ в Главе 3. В тех случаях, когда для осанки характерно чересчур переднее положение головы, фасция обеих SCM объединяется (и это можно пальпировать) в петлю на задней части головы примерно на уровне ламбдовидного шва.

Чтобы обеспечить нормальное черепное движение, необходимо обратить внимание на астерион – место соединения затылочной, теменной и височной костей – как на зону, подверженную ограничению вследствие вызванного ПФЛ натяжения. Это натяжение можно снять, устранив зажим SCM или используя методики «скребущего» массажа головы или высвобождения, описанные в конце Главы 3.



Общие соображения для двигательной терапии

Общая мобильность и двигательная активность ПФЛ осуществляет сгибание торса и таза, а также выпрямление колена. В то же время, она должна растягиваться при выполнении выпрямления или разгибания торса, или сгибания колена и отведения бедра кзади. Таким образом, для мобилизации всей ПФЛ можно использовать разнообразные наклоны спины и растяжки передней поверхности ноги. Сгиб торса при осанке, осанка с выведенной вперед головой, а также зажатые колени сигнализируют о наличии излишнего натяжения ПФЛ.

ВНИМАНИЕ: Повторим еще раз, как и в отношении описанных в Главе 3 растяжек, что предписание и попытка выполнения этих растяжек требуют исключительной осторожности (см. примечание на С. 93).

- Попросите пациента встать на колени и сесть на пятки – так вы легко сможете проверить способность растягиваться самой нижней части ПФЛ.

- Наклон назад с выпрямлением таза (новичкам следует выполнять его при полной поддержке; поддержка также необходима в достаточной мере, чтобы избежать напряжения или боли в пояснице) выводит растяжку ПФЛ выше, от колена до таза (Рис. 4.24В).

- Растяжка «кобра» помогает с легкостью растянуть ПФЛ от пальцев ног до живота (Рис. 4.24А). Обратите внимание на положение головы: если в области шеи есть слишком сильное выпрямление (изгиб назад), то растяжению живота будет противостоять укорачивание SCM. Пусть пациент слегка прижимает подбородок к груди и высоко держит голову.

- «Мостик» - это еще одна растяжка средней сложности для верхней части ПФЛ. Держите шею не сгибая, чтобы отдалить сосцевидный отросток от угла грудины. Пусть пальцы ног будут направлены в подошвенный сгиб, чтобы растянуть также и ноги.

- Наклон назад является самой целостной растяжкой для ПФЛ и подходит тем, кто может ее выдержать благодаря достаточной силе и гибкости. Она не рекомендуется новичкам, хотя что такое полное раскрытие ПФЛ в этой позе, им может помочь почувствовать упражнение с физио-мячом Physioball® (см. Рис. 4.7).

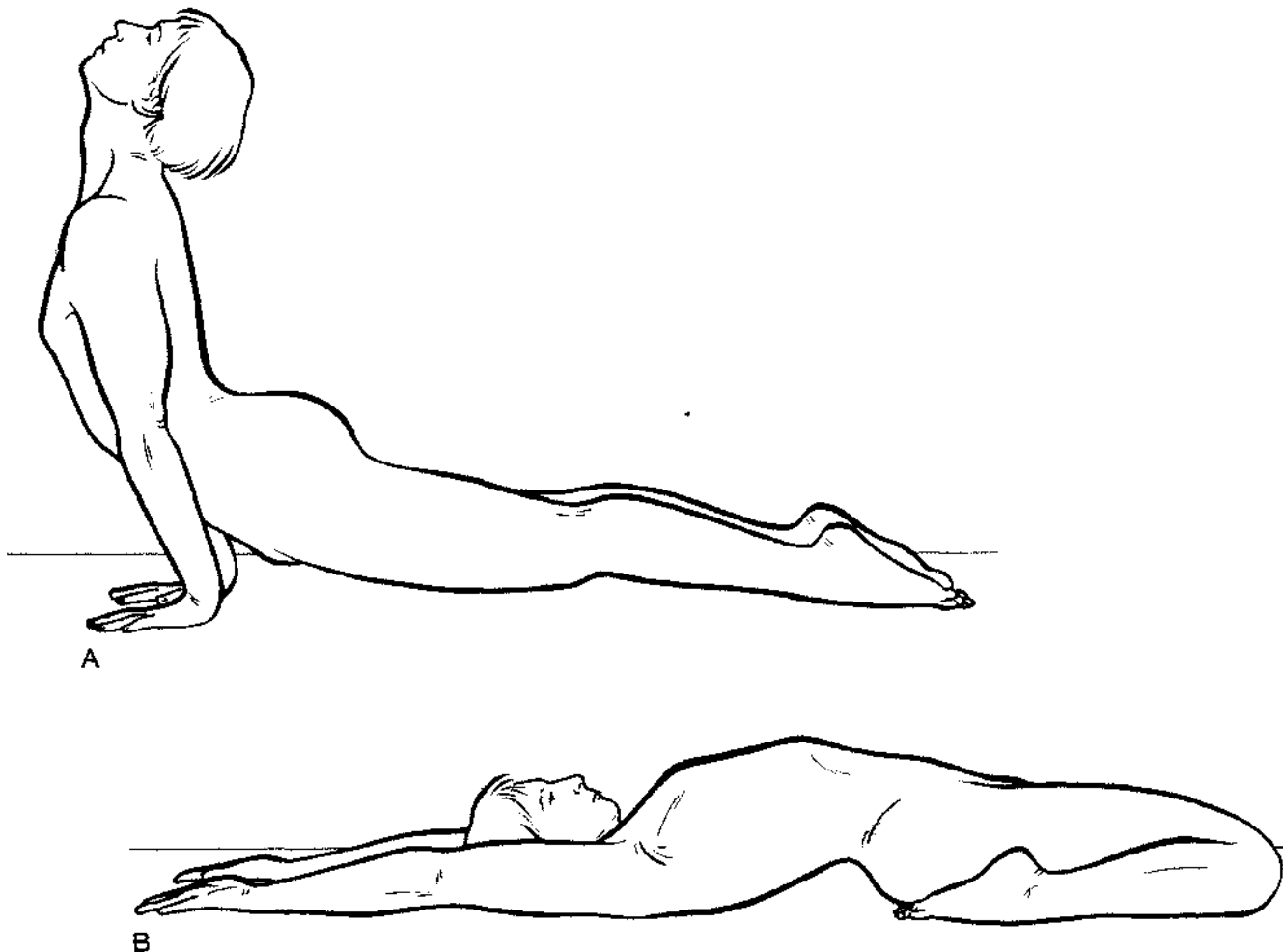


Рис. 4.24 – Общие растяжки для всей ПФЛ или ее участков.



Пальпация Поверхностной фронтальной линии

Станция отправления ПФЛ четко пальпируется на вершинах пяти пальцев ноги, а первый путь проходит назад по сухожилиям на тыльную сторону стопы. Короткие разгибатели пальцев стопы можно почувствовать на латеральной стороне верхней части стопы, а длинные сухожилия проходят дальше, под удерживателем, и поднимаются на ногу. Можно ясно увидеть и почувствовать сухожилие передней большеберцовой мышцы, если стопа согнута в тыльную сторону и повернута кнутри. А если стопа согнута в тыльную сторону и повернута кнаружи, то можно обнаружить и сухожилие третьей малоберцовой мышцы (если она есть у вас или вашего пациента), латерально к сухожилию мизинца стопы, идущее вниз к середине пятой плюсневой кости (Рис. 4.12).

Все эти сухожилия проходят под удерживателями и собираются вместе, формируя передний отдел ноги. Иногда, если стопа сильно согнута в тыльную сторону, можно почувствовать и сами удерживатели, расположенные по обе стороны от этих сухожилий и идущие от медиальной лодыжки к латеральной.

В составе ноги отдельные мышцы-разгибатели пальцев стопы скрываются под передней большеберцовой мышцей, которую можно проследить вплоть до возвышения бугра большеберцовой кости ниже колена. Латеральный край переднего отдела ноги ограничивается передней межмышечной перегородкой, которую можно ощутить, проведя пальцем вверх от латеральной лодыжки, сгибая при этом стопу попеременно в тыльную и подошвенную сторону. Большеберцовая мышца, расположенная перед лодыжкой, будет при-

проходить как раз между этими двумя группами. Если вы пройдете точно по ней, то дойдете до ее верха прямо перед головкой малоберцовой кости.

Сухожилие надколенника легко пальпируется между бугром большеберцовой кости и надколенником. При выпрямленном колене также легко обнаруживается и прямая мышца бедра, как и мышца, по которой обычно можно горизонтально пробежаться, как по струнам, почти вплоть до AHS. Приближаясь к верху бедра, вы почувствуете, как портняжная мышца и напрягатель широкой фасции сходятся по направлению к ASIS, в то время как прямая мышца бедра, в большинстве случаев, заглубляется на своем пути к AHS, под этими двумя мышцами, создавая небольшой, но ощутимый «карман» (Рис. 4.13).

Между лобком и ребрами нетрудно обнаружить прямую мышцу живота, попросив пациента приподнять голову и грудь, как если бы он хотел сесть. Она начинается двумя круглыми сухожилиями, ощущаемыми на верхней стороне лобковой кости. Затем она расширяется, проходя по торсу к пятому ребру (Рис. 4.18).

Грудинную мышцу и ее фасцию тоже зачастую можно пробежать горизонтально, как струны гитары, над пятым ребром и медиально по отношению к грудной мышце, но и без этого всегда можно почувствовать фасцию поверх грудино-хрящевых суставов.

Также легко можно выделить и SCM, попросив лежащего на спине пациента повернуть голову в одну сторону и поднять ее, сопротивляясь вашему нажиму (например, руки, лежащей на ябе) (Рис. 4.20). Так вы ощутите и фасци-



Дискуссия 1: баланс между Поверхностной фронтальной и Поверхностной задней линиями

Важно упомянуть первую особенность ПФЛ – ее разделенную, раздельно-составную структуру по сравнению с цельнооформленностью ПЗЛ. В отличие от ПЗЛ, составляющие ПФЛ (передний отдел голени, четырехглавая мышца бедра, прямая мышца живота, SCM) выполняют различные, индивидуальные функции. И хотя они зачастую работают совместно, создавая натяжение по всей ПФЛ, они объединяются в действительно единую линию, как правило, только при относительно сильном сверхвыпрямлении/наклоне назад как, например, при прогибе спины (Рис. 4.25).

Все это дает нам представление об очевидном, хотя и сложном, взаимоотношении между ПФЛ и ПЗЛ, между этими двумя линиями, которые проходят через всю переднюю и всю заднюю часть тела. В случаях превалирования «военной» или «передний тип» осанки ПЗЛ (или некоторая ее часть) оказывается зажатой в укороченном положении, как тетива лука (Рис. 4.26). В тех же случаях ПФЛ (или какая-то ее часть) окажется зажатой в растянутом положении, то есть вытянутой, напряженной, вытягиваемой, а внутренние органы брюшной полости будут выталкиваться вперед, сопротивляясь ее натяжению. Если ПЗЛ выступает в роли тетивы, то ПФЛ начинает работать как деревянная дуга готового к выстрелу лука.

Возможно, лучше представить это не как лук, а как деревянную планку, по обе стороны которой присоединены струны (Рис. 4.27А). Стоит нам укоротить струну с одной стороны, как планка начнет сгибаться, естественно, натягивая струну с другой стороны (Рис. 4.27В).

Очень часто мы наблюдаем людей, у которых подколенные мышцы и мышцы, окружающие крестец, становятся укороченными и сильно приближенными, что приводит к выталкиванию таза и бедра вперед. Мышцы на передней части бедра становятся более плотными, растягиваясь и напрягаясь для того, чтобы сдерживать этот толчок вперед. С клинической точки зрения очень важно различать между мышцами, напряженными вследствие укорачивания, и мышцами, напряженными из-за собственно напряжения, поскольку лечение в двух этих случаях будет различным (Рис. 4.28).

Однако примерно столь же часто мы видим обратное соотношение ПФЛ и ПЗЛ: передняя

часть тела натягивается вниз и внутрь, от чего закругляется грудной отдел позвоночника или выпрямляется поясничный изгиб позвоночника, что создает «упавшую» или «перегруженную» осанку. Рассматривая полностью вытянутую, легко поддерживаемую осанку, сложно удержаться от мысли, что мышцы ПФЛ предназначены для того, чтобы тянуть «вверх». Сейчас же, насколько известно, мышцы не обладают каким-либо заданным поведением или возможностью, которая бы предопределяла направление их натяжения. Они просто натягивают окружающую их фасциальную сеть, а вот уж куда будет направлено натяжение (к прикреплению, от прикрепления к началу или ни в ту, ни в другую сторону, как при изометрическом или эксцентрическом сокращении) определяется законами физики.

Если мы посмотрим на ПФЛ сверху вниз, то увидим, что SCM, начинающаяся у сосцевидного отростка, будет выступать и местом начала движения, помогающим подтягивать верхнюю часть грудной клетки к груди (Рис. 4.29). В свою очередь, прямая мышца живота может подтягивать лобковую кость, помогая предотвратить отклонение таза назад. Однако слишком часто происходит как раз обратное – прямая мышца живота тянет вниз грудную клетку, опуская ребра и затрудняя дыхание. Это натяжение передается через грудинную мышцу и грудину на SCM, которая, в свою очередь, тянет вниз голову.

Когда такое происходит, на ПЗЛ перекладывается еще один груз: теперь помимо поддержания задней стороны тела в выпрямленном состоянии ей также придется и противодействовать ПФЛ, тянущей вниз. Это зачастую приводит к тому, что по всей задней линии тела мышцы зажимаются, фасция становится чересчур фиброзной и стягивается, ткани становятся болезненными и словно просят о помощи специалиста. Однако тому врачу, кто заметит такого рода проблему у своего пациента, рекомендуется проработать переднюю сторону тела и высвободить ПФЛ, чтобы ПЗЛ могла вернуться к выполнению своих прямых обязанностей. Работа только над ПЗЛ в подобных случаях приведет только к временному улучшению состояния, и, в долгосрочной перспективе, к ухудшению. Сколько пациентов говорят: «Сегодня только спину и плечи, пожалуйста, они так болят»? Образованный специалист обратится к другим участкам на передней линии или к попытке обучить своего пациента правильной осанке.

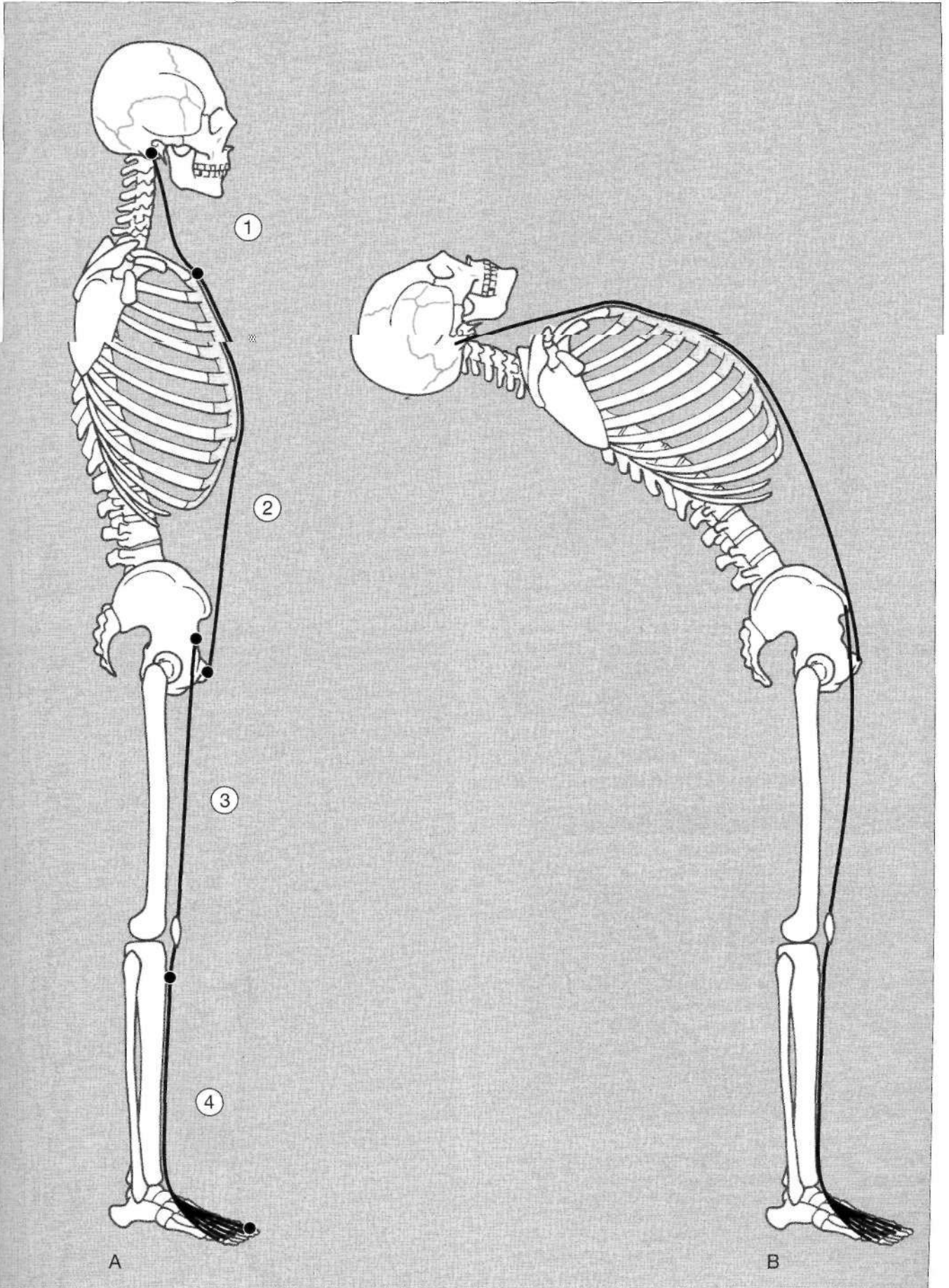


Рис. 4.25 – Четыре пути ПФЛ способны работать по отдельности, когда вы стоите, но если вы отклонитесь назад, все они объединяются.

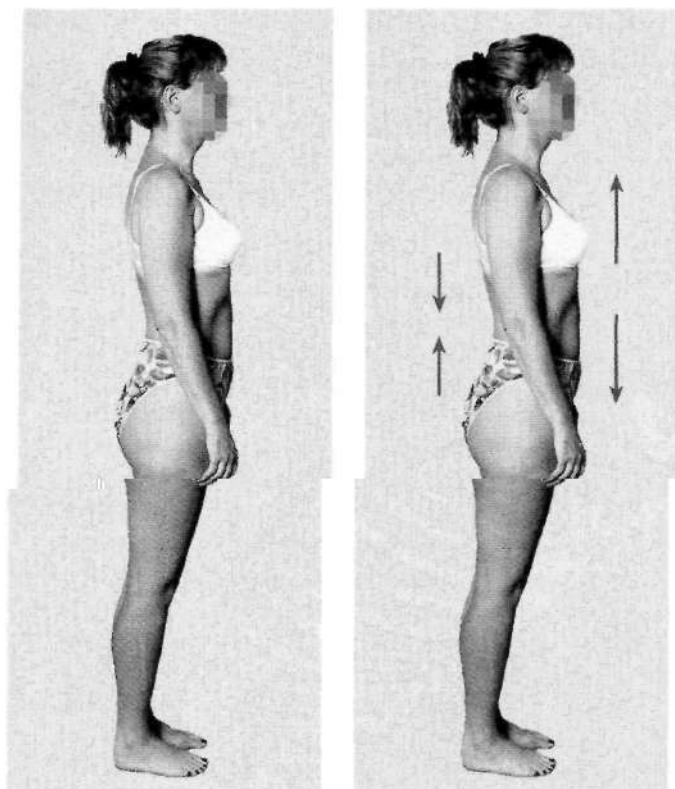


Рис. 4.26 – «Военный» тип осанки образуется при укорачивании и стягивании ПЗЛ, особенно в ее средней части, в то время как ПФЛ приходится удлиняться на некоторых участках, чтобы компенсировать изменения.

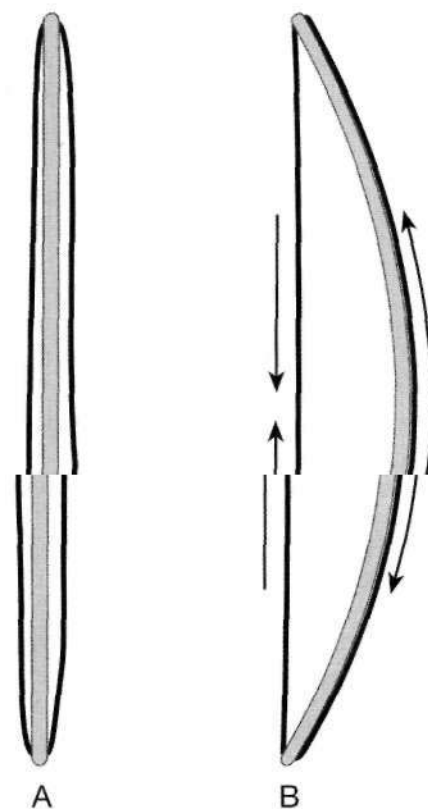


Рис. 4.27.

А. Миофасциальные структуры, как правило, организованы как противопоставленные друг другу пары по обеим сторонам системы скелета.

В. Когда одна из сторон хронически удерживается в коротком положении (это касается и мышц и фасции), то другая сторона оказывается зажатой в растянутом положении.

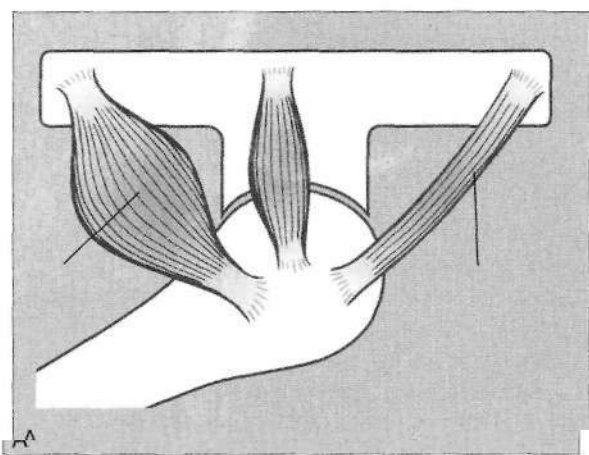
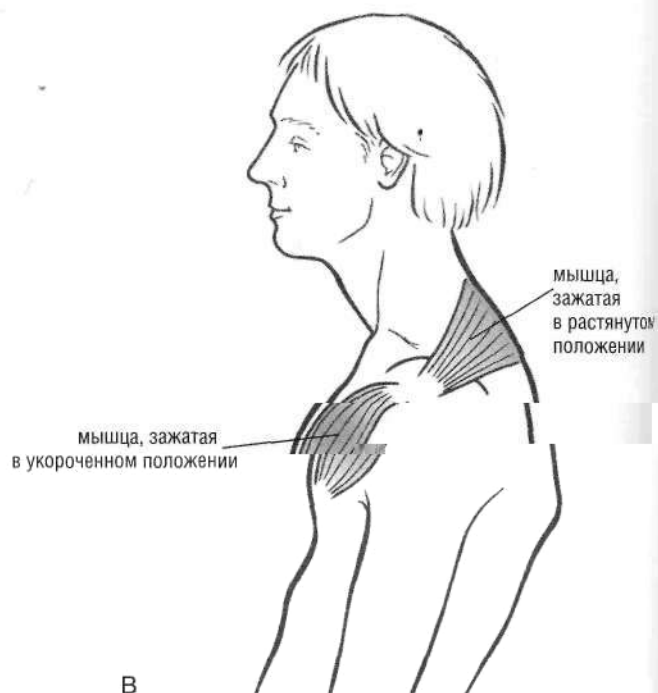


Рис. 4.28 – Мышцы, зажатые в удлиненном/растянутом положении, обычно являются очень болезненными, но раскрывать нужно другие, зажатые в укороченном положении и не вызывающие жалоб мышцы, чтобы добиться окончательного и постоянного решения проблемы.



В

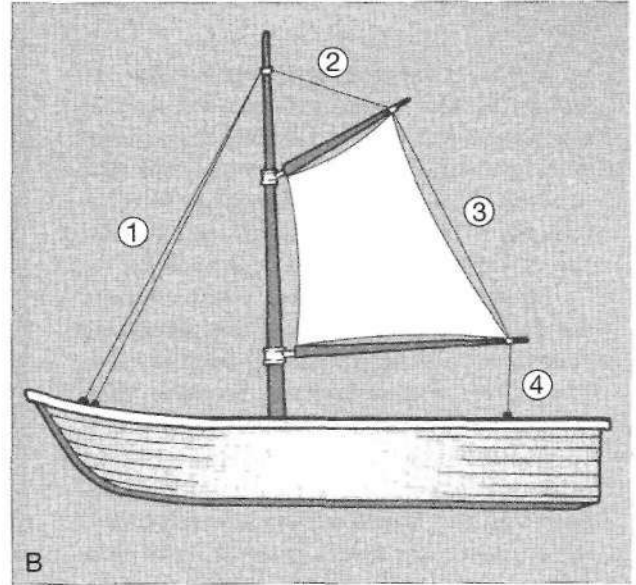
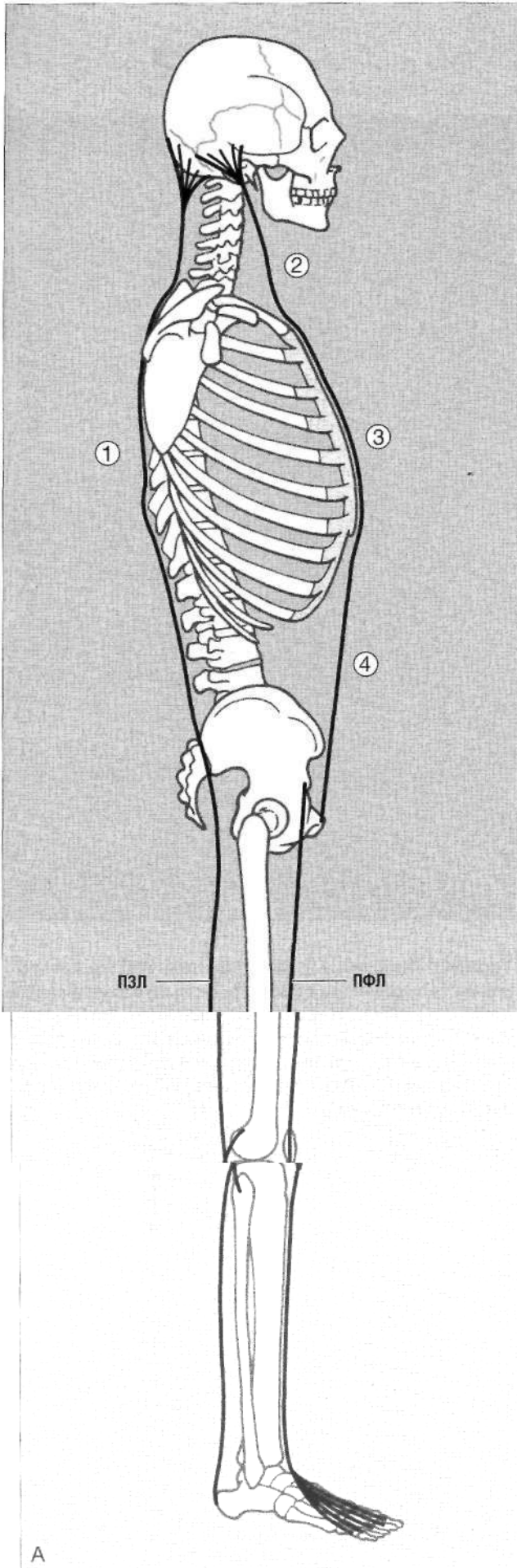



Рис. 4.29 – Структуры ПФЛ призваны подтягивать вверх расположенные ниже структуры.



Дискуссия 2: ПФЛ, шея и мгновенная реакция на испуг

Тот факт, что миофасциальное натяжение, поднимающееся по чувствительной передней части тела, вызывает резкий скачок задней части головы по грудино-ключично-сосцевидной мышце, удивительным образом противоречит нашим интуитивным ожиданиям. Стягивание ПФЛ вызывает сгибание торса, либо при движении, либо в осанке, но при этом может возникнуть и свирхвыпрямление верхней части спины. (SCM вызывает сгиб шеи в позиции лежа, как если бы вы хотели привстать в момент, когда она поднимает голову и противодействует силе тяготения. Даже когда вы стоите, положите на лоб руку и упритесь в нее головой, и вы почувствуете, как сокращается SCM. Однако когда вы стоите, она работает вместе с силой тяготения, чтобы ниже согнуть шею и сильно выпрямить верхнюю часть шеи, поскольку она присоединяется к сосцевидному отростку сразу за краем атлантозатылочного сустава.)

«Любые отрицательные эмоции, – пишет Фельденкрайс – выражаются в изгибе». И каждый день всякий, кто наблюдает за поведением человека, видит подтверждение этой простой истине. Люди в разное время и по-разному от злости надуваются, при депрессии сутулятся или в страхе пятятся назад.

Только у людей, как мы уже отмечали, все самые уязвимые участки тела вынесены вперед для всеобщего обозрения (или нападения). Почти незаметно или довольно явно люди защищают эти чувствительные участки, отводя назад паховую область, втягивая живот, сутулясь. Довольно естественным поведением для людей, испытывающих страх, пытаться воспроизвести древний изгиб тела (поза эмбриона) или принять более защищенную позу (на четвереньках).

Однако, по наблюдениям Фельденкрайса, есть одно достойное внимания исключение из подобных случаев: отрицательные эмоции постоянно вызывают сверхвыпрямление, а не изгиб, в верхней части шеи (Рис. 4.30). Мы это ясно наблюдаем на примере реакции, названной мгновенной реакцией на испуг (Томас Ханна называл это рефлексом «красного света»²).

На Рис. 4.30 мы четко видим, что, строго говоря, мгновенная реакция вызывает не общий сгиб, а, скорее, укорачивает и стягивает всю ПФЛ. Верным признаком этой общей ответной реакции является то, что сосцевидный отросток сближается с лобковой костью. Таким образом человек пытается защитить органы, расположенные вдоль передней стороны тела, а шея при этом выпрямляется, даже отходит назад, так что голова сдвигается вперед и вниз. Было выдвинуто много теорий, которые пытались объяснить, почему именно эта модель поведения получила предпочтение в ходе эволюции. Наиболее показательная из них и лежащая на поверхности состоит в том, что у четвероногих, ПФЛ которых очень близка к ПФЛ человека, сокращение этой линии прижимает голову к земле, но не лишает животное способности видеть и слышать, что происходит вокруг (Рис. 4.31).

Зачастую в этой ответной реакции участвуют и мышцы Поверхностной фронтальной линии руки, выполняющие в этой модели сгиб локтя и выдвигание плеча вперед. Итак, общая реакция выглядит следующим образом: выпрямленные ноги, согнутые торс и руки, а также сверхвыпрямленная шея.

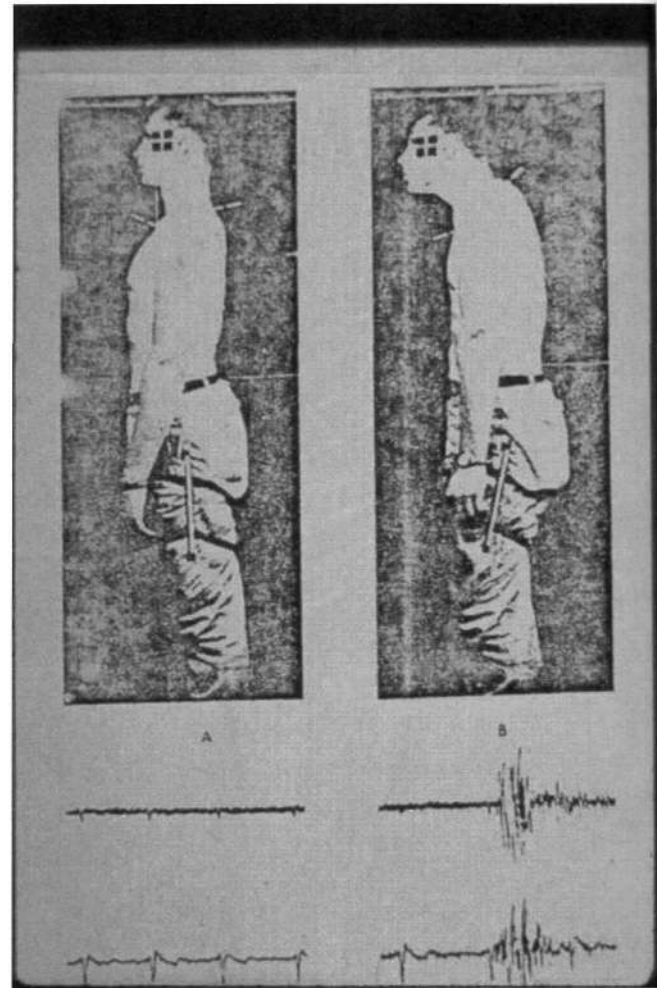


Рис. 4.30 – Испытуемый до (А) и сразу после (В) того, как за его спиной был произведен холостой выстрел. Мгновенная реакция одинакова для представителей всех культур; ее можно рассматривать как резкое сокращение ПФЛ, служащее для защиты позвоночника, а также и всех чувствительных участков передней стороны тела, показанных на Рис. 4.3. (Воспроизводится с любезного разрешения из Frank Jones.)

Проблема возникает в тех случаях, когда поза этой реакции закрепляется в постоянной осанке, что с завидным постоянством прекрасно удается людям (Рис. 4.32). Эта осанка и ее варианты могут отрицательно влиять практически на работу всего человеческого организма, хотя укорачивание ПФЛ, в частности, значительно ограничивает дыхательную функцию. Свободное дыхание зависит от движений ребер вверх и наружу, а также от бокового соотношения между тазом и дыхательной диафрагмой. Укороченная ПФЛ тянет голову вперед и вниз, что вызывает компенсаторное стягивание и со спины и с передней поверхности, что ограничивает движения ребер. Укорачивание по этой линии в паховой области, если это защитное стягивание переходит за прямую мышцу живота в ноги, нарушает равновесие между дыхательной диафрагмой и диафрагмой таза, что приводит к усилению опоры дыхания на переднюю часть диафрагмы.

Подлинное, реальное состояние мгновенной реакции на резкий раздражитель включает в себя и шумный выдох; а фиксированная поза этой реакции в осанке приводит к четкому закреплению дыхания на фазе выдоха, что, в свою очередь, является частым спутником депрессии.



Рис. 4.31 – У четвероногих ПФЛ проходит по нижней поверхности тела, но затем поднимается вверх позади головы. Когда ПФЛ сокращается, спина выгибается дугой, но лицо и глаза сохраняют связь с окружающим миром.

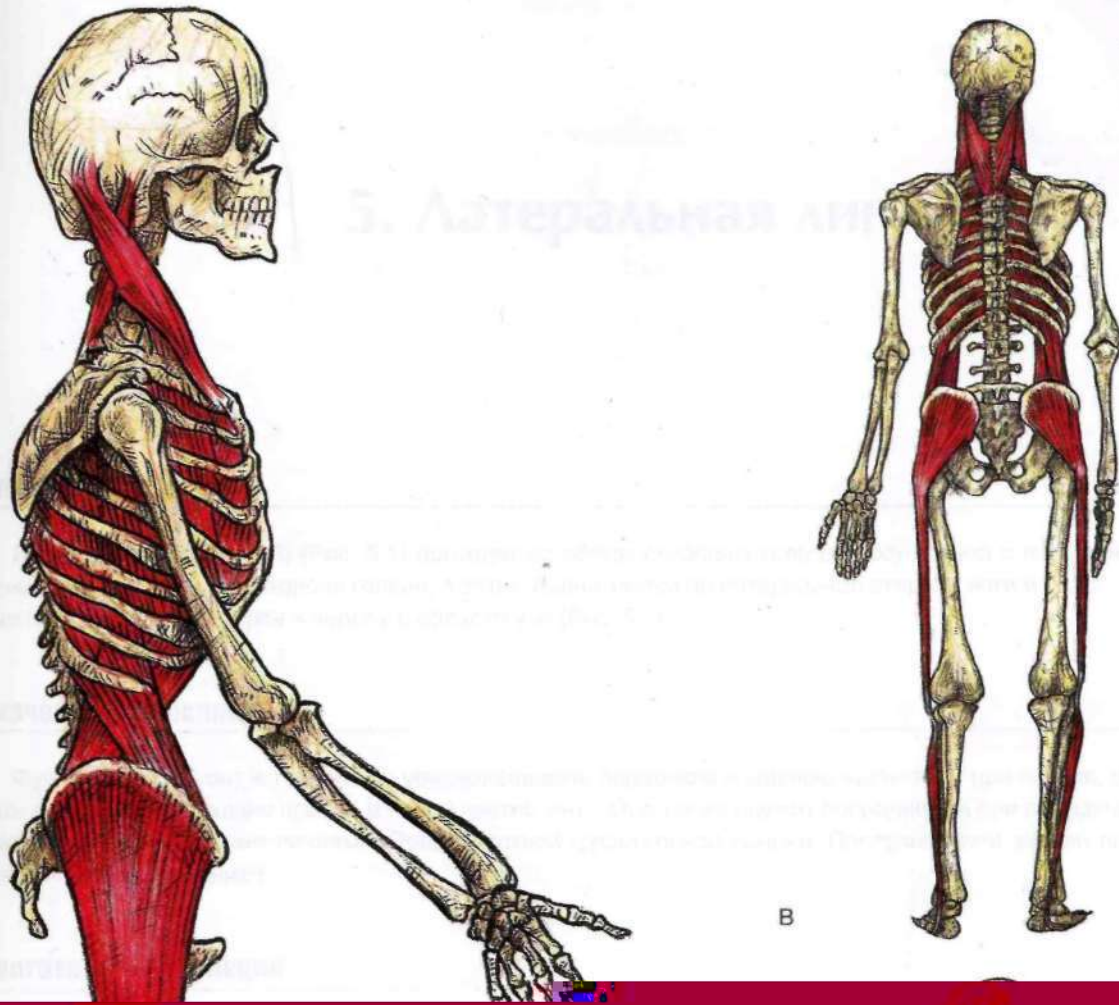


Рис. 5.1 - Латеральная линия

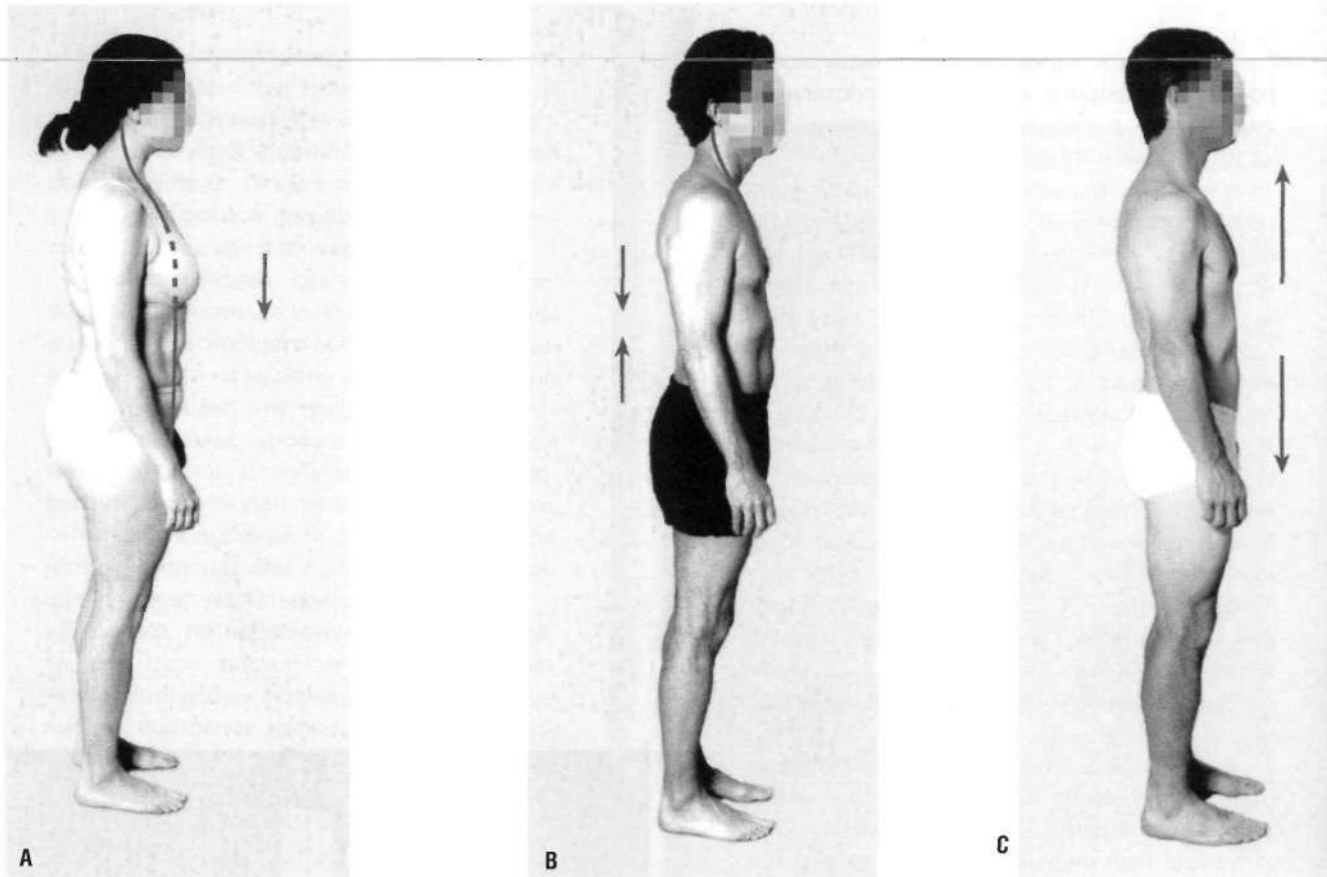


Рис. 4.32 – Людям многие годы удается поддерживать осанку с элементами позиции мгновенной реакции, параллельно с лежащим в ее основе психо-эмоциональным состоянием, пока не наступит время структурного или психологического вмешательства (А). В некоторых случаях укорачивание одного участка ПФЛ компенсируется укорачиванием ПЗЛ (В; см. аналогичную модель на Рис. 4.26). Мы пытаемся добиться создания сбалансированного тонуса между тканями ПФЛ и ПЗЛ примерно как это показано на С, не останавливаясь в данный момент на том, должен ли это тонус быть высоким или низким. Добейтесь баланса, а затем работайте над правильным тонусом.

1. Feldenkrais M. *Body and mature behavior*. New York: International Universities Press; 1949.
2. Hanna T. *Somatics*. Novato, CA: Somatics Press; 1968. *ans of the hip joint*. *Massage Magazine* No. 75, Jan 1998.

5. Латеральная линия

Описание

Латеральная линия (ЛЛ) (Рис. 5.1) проходит по обеим сторонам тела от медиальной и латеральной срединной точки стопы по внешней стороне голени, а затем поднимается по латеральной стороне ноги и бедра, проходя «двойным зигзагом» вдоль торса к черепу в области уха (Рис. 5.2).

Значение для осанки

Функция ЛЛ состоит в том, чтобы уравнивать переднюю и заднюю части тела при осанке, а также удерживать двусторонний баланс правой и левой частей тела. Она также служит посредником при передаче усилий между другими поверхностными линиями: Поверхностной фронтальной линией, Поверхностной задней линией, Линиями рук и Спиральной линией.

Двигательная функция

ЛЛ участвует в формировании бокового наклона тела – латерального сгиба торса, а также отводит бедро и осуществляет поворот стопы кнаружи. При этом она также выступает своего рода управляемым «тормозом» латеральных и вращательных движений торса.

Латеральная линия: подробное рассмотрение

Латеральной линии удастся соединить и медиальную и латеральную сторону стопы с латеральной стороной тела. Она начинается примерно посередине стопы с ее медиальной стороны, на суставе между первой плюсневой костью

Таблица 5.1. Латеральная линия: миофасциальные «рельсы» и костные «станции» (Рис. 5.2)

КОСТНЫЕ СТАНЦИИ	МИОФАСЦИАЛЬНЫЕ РЕЛЬСЫ
Затылочный бугор/сосцевидный отросток	18.
	16, 17. Лестничная мышца головы/грудино-ключично-сосцевидная мышца
Первое и второе ребро	14, 15. Наружные и внутренние межреберные мышцы
Рёбра	13.
	11, 12. Латеральные косые мышцы живота
Подвздошный гребень, ASIS, PSIS	9, 10.
	8. Большая ягодичная мышца
	7. Напрягатель широкой фасции
	6. Подвздошно-большеберцовый тракт/отводящие мышцы
Латеральный мыщелок большеберцовой кости	5.
	4. Передняя связка головки малоберцовой кости
Головка малоберцовой кости	3.
	2. Малоберцовые мышцы, латеральный участок голени
Основания первой и пятой плюсневой костей	1.

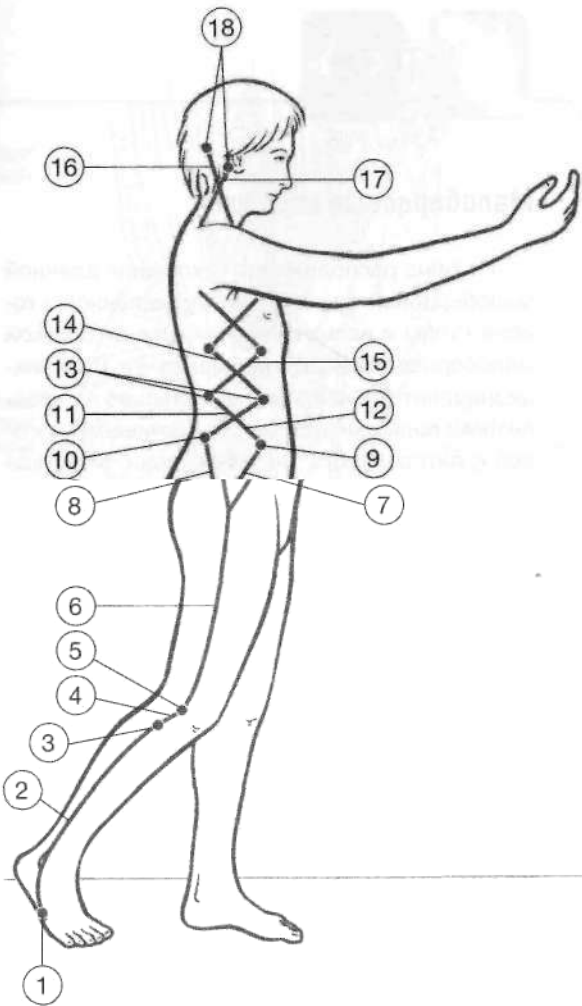


Рис. 5.2 - Пути и станции латеральной линии

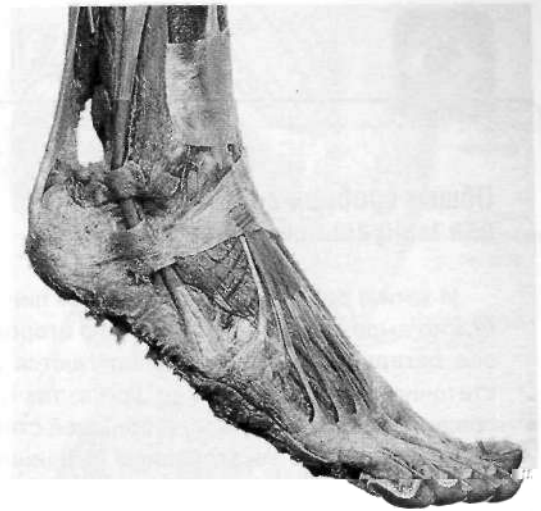

Рис. 5.4 – Два сухожилия большеберцовых мышц зацепляются вокруг малоберцовой лодыжки и заполняют латеральный участок ноги (Воспроизводится с любезного разрешения из Abrahams et al 1998.)

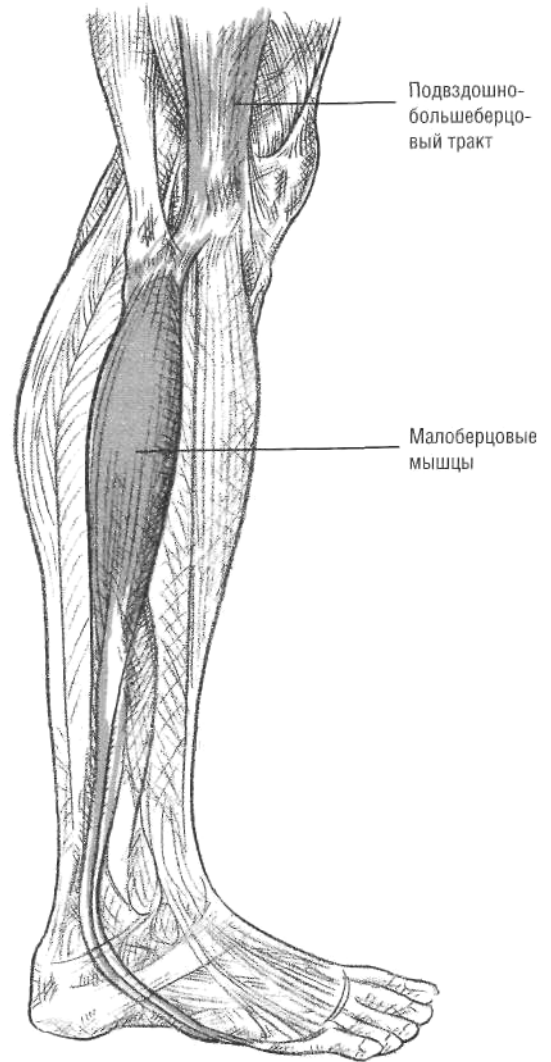
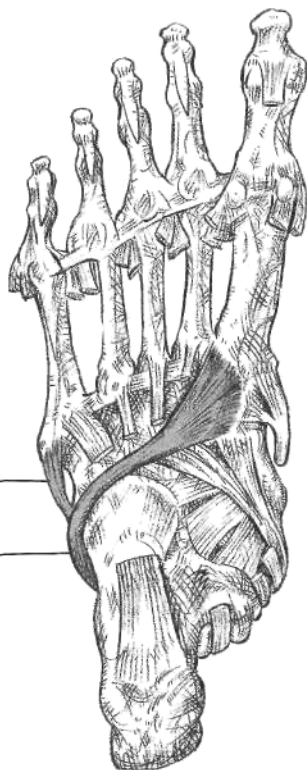

Рис. 5.5 – Первый путь Латеральной линии соединяется с плюсневым комплексом к латеральной стороне от малоберцовой кости, поддерживая латеральный длинный свод стопы на своем пути.



Короткая большеберцовая мышца
Длинная большеберцовая мышца

Рис. 5.3 – Латеральная линия начинается в середине медиального и латерального сводов стопы.



Общие соображения, важные для мануальной терапии

И хотя в двух других «основных» линиях можно выделить и правую и левую стороны, обе латеральные линии располагаются достаточно далеко как друг от друга, так и от средней линии, и не могут в большей степени участвовать в двустороннем выравнивании скелета, чем это делают ПФЛ или ПЗЛ. Обычно работа с ЛЛ оказывается особенно важной для балансирования правой и левой сторон тела, о чем необходимо подумать и что необходимо осуществить на ранних стадиях лечения.

Опять-таки, не имея на это особых причин, мы проследим эту линию снизу вверх.

И хотя короткая малоберцовая мышца начинается на нижней половине малоберцовой кости, длинная малоберцовая мышца (а значит, и фасциальный участок) и вся эта часть ЛЛ поднимаются дальше, к головке малоберцовой кости. Прямым и очевидным соединением здесь кажется двуглавая мышца бедра (и мы рассмотрим этот миофасциальный меридиан в Главе 6, когда будем говорить о Спиральной линии). Однако продолжение ЛЛ проходит по несколько иной «стрелке» и идет слегка спереди по передней связке головки малоберцовой кости на мыщелок большеберцовой кости, где затем и сливается с нижними волокнами подвздошно-большеберцового тракта (ИТТ) (Рис. 5.6).

Отсюда ИТТ начинает подъем с латерального мыщелка большеберцовой кости, проходя узкой, плотной и прочной полосой, и его можно четко ощутить на латеральной стороне нижней части бедра. Как и ахиллово сухожилие, ИТТ расширяется и истончается по мере продвижения вверх. К тому моменту, как он проходит таз, он расширяется уже настолько, что может служить фасциальным ложем для большого вертела бедренной кости (Рис. 5.7). Напряжение, поддерживаемое и увеличиваемое на ИТТ отводящими мышцами сверху и латеральной широкой мышцей бедра снизу, помогает удерживать на месте тазобедренный сустав в моменты, когда вес смещается на одну ногу. Такое строение также снимает часть прямой нагрузки сжатия веса тела с бедренной кости.



Малоберцовые мышцы

Глубина расположения сухожилия длинной малоберцовой мышцы на подошвенной стороне стопы и незначительная длина короткой малоберцовой мышцы не позволяют ЛЛ функционировать сколько-нибудь успешно на уровне ниже лодыжки, поэтому мы начинаем разговор с латерального участка голени. Короткая и длинная малоберцовые мышцы сливаются в этом участке, ограниченном перегородками с обеих сторон. Переднюю перегородку можно обнаружить на линии, идущей примерно между латеральной лодыжкой и передней частью головки малоберцовой кости. Задняя перегородка, расположенная между малоберцовыми мышцами и камбаловидной мышцей, начинается в пространстве между латеральной лодыжкой и ахилловым сухожилием, оттуда идет вверх и заканчивается сразу же позади головки малоберцовой кости. (Более детальное рассмотрение ищите в разделе, посвященном пальпации.)

Наравне с прямой работой, применяемой для высвобождения самих перегородок, для того чтобы удлинить и смягчить малоберцовые мышцы, можно применить поперечно-волоконное трение: разведя ткани этого участка ноги кончиками или костяшками пальцев впереди или сзади от латеральной линии, следите за тем, чтобы пациент осуществлял движения от тыльного до подошвенного сгиба.

Очень часто в осанке малоберцовые мышцы используются для предотвращения тыльного сгиба, а их слишком малая длина может привести к излишнему повороту стопы наружу.

ЛЛ продолжается и расширяется над вертелом, включая в себя еще три мышечных компонента: напрягатель широкой фасции вдоль переднего края, верхние волокна большой ягодичной мышцы вдоль заднего края и среднюю ягодичную мышцу, которая прикрепляется к обратной, глубокой, стороне фасциальной плоскости ИТТ.

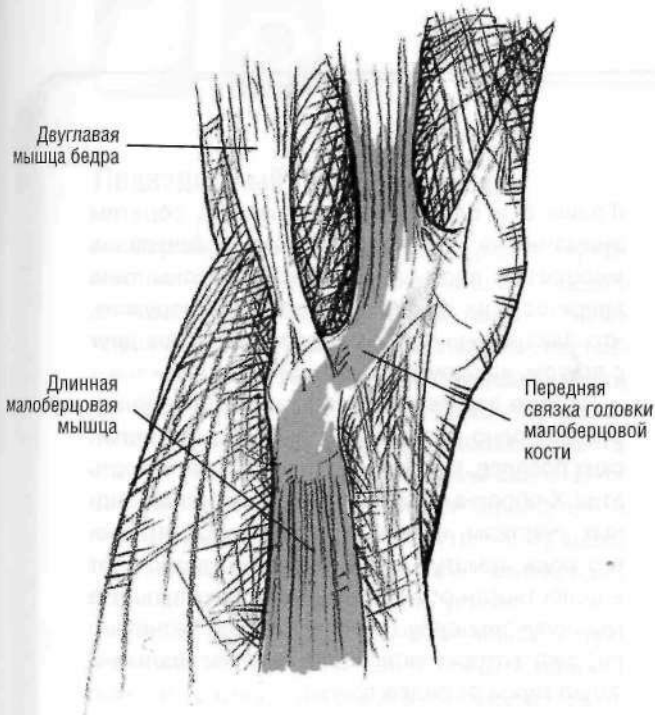


Рис. 5.6 – Латеральная линия идет от латерального участка ноги через переднюю связку головки большеберцовой кости к нижней части подвздошно-большеберцового тракта.

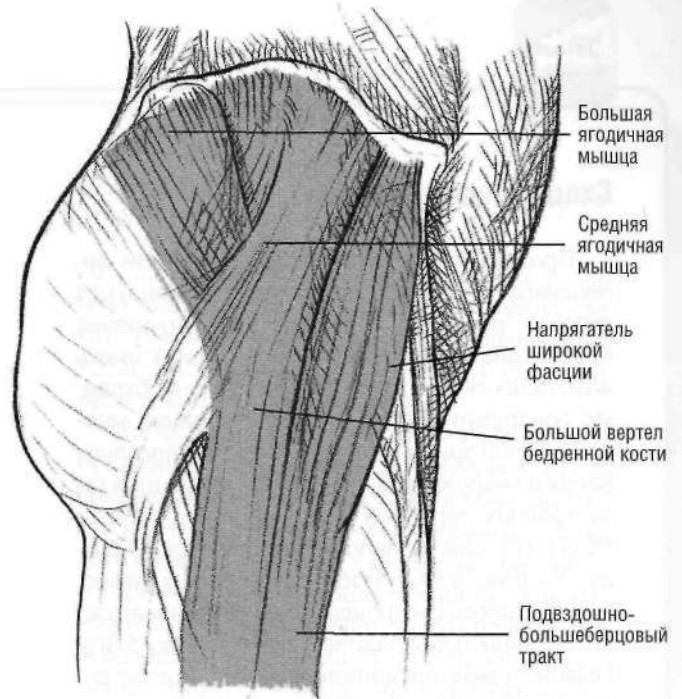



Рис. 5.7 – Второй крупный путь Латеральной линии состоит из подвздошно-большеберцового тракта и связанных с ним отводящих мышц, напрягателя широкой фасции, средней ягодичной мышцы и верхних волокон большой ягодичной мышцы.

Вся эта миофасция прикрепляется к внешнему ободку подвздошного гребня, протягиваясь от ASIS до PSIS. Весь этот комплекс при ходьбе используется в нашей нагруженной ноге для того, чтобы при каждом шаге торс не отклонялся в сторону ненагруженной ноги.



Подвздошно-большеберцовый тракт

Говоря о роли этого тракта в составе ЛЛ, можно сказать, что он начинается в одной точке внизу (мыщелок большеберцовой кости) и распространяется к трем точкам вверх (ASIS, PSIS и середина подвздошного гребня). В зависимости от угла расположения таза можно порекомендовать сильнее обработать ведущий и следующий угол ИТТ. Право-/лево-сторонний дисбаланс тонуса ИТТ может присутствовать в латеральных отклонениях таза. Дисбаланс между ИТТ и приводящими мышцами может обнаруживаться в генум варумум и генум вальгум.

ИТТ можно обрабатывать так же, как и малоберцовые мышцы: пусть ваш пациент ляжет на

бок, при этом что его колено поддерживается. Врач может обрабатывать ИТТ и связанные с ним отводящие мышцы вверх или вниз, проходя латерально от латеральной средней линии костяшками пальцев. Поскольку волокна ИТТ смешиваются с окружающими волокнами широкой фасции, полезно также проработать боковую поверхность ноги в вертикальном направлении. Используйте плоскую поверхность локтя, расположив ее прямо под подвздошным гребнем, а второго локтя – сразу над большим вертелом. Медленно, но настойчиво сдвигайте нижнюю часть локтя к колену, растягивая ИТТ. Пациент может вам помочь, если выдвинет колено вперед и назад.



Сход поезда с рельсов

Продвигаясь от участка ЛЛ в области аппендикса к ее осевой части, наш поезд еще раз сходит с рельсов – это очередное нарушение правил анатомических поездов. Чтобы иметь возможность двигаться дальше, нам необходимо обнаружить такие пласты или линии миофасции, которые бы от этих точек поднимались вверх и кнаружи или, по крайней мере, шли бы от крайних передней и задней точек (ASIS и PSIS). ИТТ слегка напоминает латинскую букву «Y» (Рис. 5.8А). Чтобы продлить эту линию, нам пришлось бы продвигаться вверх и наружу по верхним перекладинам «Y»-ка (Рис. 5.8В). Именно такое продолжение будет задействовано в Спиральной и Функциональной линиях

(Главы 6 и 8). Однако если же мы обратим внимание на то, как собственно организована миофасция вдоль латеральной стороны тела вверх от этих ориентиров, то мы обнаружим, что фасциальные пласты переплетаются друг с другом, как прутки плетеной корзины.

И хотя эти резкие смены направления нарушают одно из основных правил анатомических поездов, в целом вся последовательность этих Х-образных пересечений (или ромбовидных участком, если вам угодно) создает своего рода арматуру, сеть, которая удерживает в целостности обе стороны тела. В результате мы получаем одну широкую линию сетчатого рисунка, которая включает в себя латеральный отдел торса от бедра до уха.

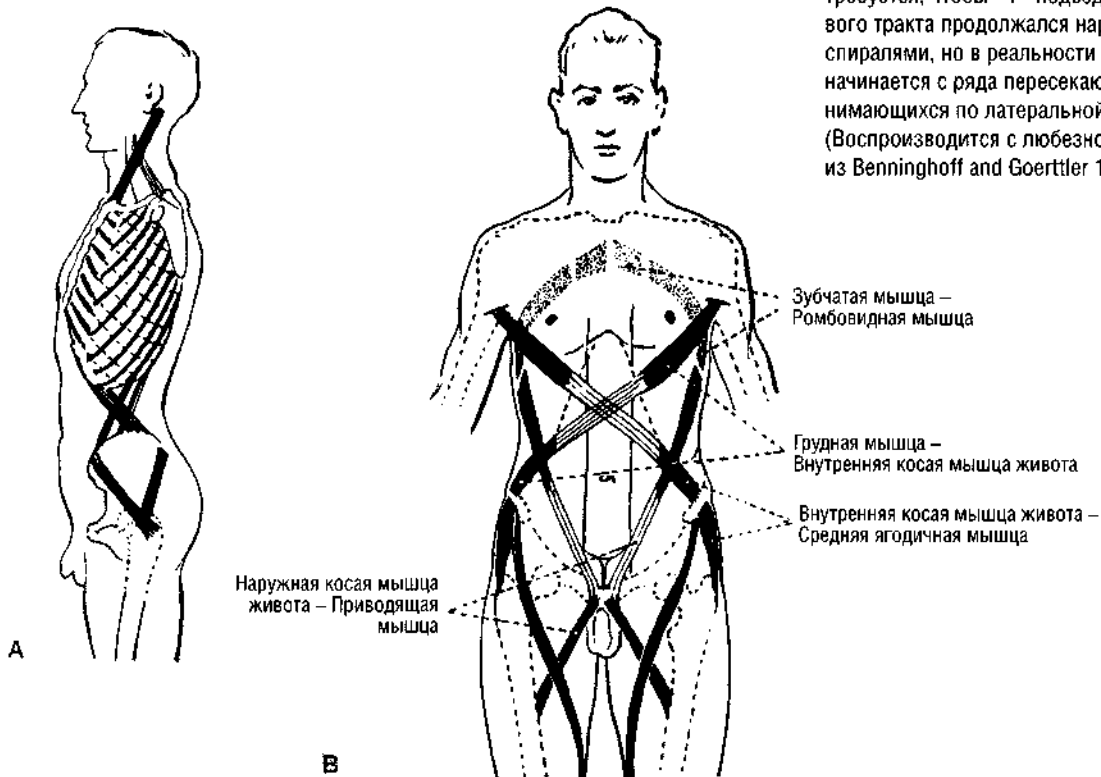


Рис. 5.8 – По правилам анатомических поездов требуется, чтобы «Y» подвздошно-большеберцового тракта продолжался наружу и вокруг тела спиральями, но в реальности Латеральная линия начинается с ряда пересекающихся «X»-ов, поднимающихся по латеральной стороне торса. (Воспроизводится с любезного разрешения из Benninghoff and Goerttler 1975.)



Подвздошный гребень и талия

Верхний край подвздошного гребня служит местом прикрепления широчайшей мышцы спины и трех слоев брюшных мышц. Самые внешние из них, косые мышцы живота, составляют часть ЛЛ. Наружная косая мышца живота прикрепляется к наружному краю подвздошного гребня, внутренняя косая мышца живота – к его вершине, а поперечная мышца живота (она является частью Глубинной фронтальной линии) прикрепляется к его внутреннему краю. На эти различные можно оказать воздействие, если соответственно изменять усилие.

В рамках ЛЛ подвздошный гребень зачастую является местом скопления соединительной ткани, и «расчистка и отделение» этих слоев от кости может помочь вам мягко выправить длину

ЛЛ. Здесь важно направление работы: в случаях отклонения таза вперед ткани нужно двигать назад; если имеет место отклонение таза назад, то ткани можно разводить в обоих направлениях от средней линии.

Когда грудная клетка сдвинута назад по отношению к тазу, нижние латеральные ребра приближаются к задней стороне подвздошного гребня. В таких случаях требуется сосредоточиться в большей степени на той части внутренней косой мышцы живота, которая входит в это пересечение, чтобы поднять эти ребра вверх и вперед. В гораздо более редких случаях, когда эти ребра сдвигаются вниз и вперед по направлению к тазу, необходимо удлинить наружную косую мышцу живота.

Вместо того, чтобы постоянно следовать заданному направлению, давайте резко свернем и переключимся от PSIS к самым задним волокнам внутренней косой мышцы живота, которая направляется вверх и вперед по направлению к нижним ребрам. Поверх нее располагается поверхностный путь, идущий от ASIS и состоящий из более задних волокон наружной косой мышцы, которые идут вверх и назад. Волокна обеих этих мышц расположены практически вертикально вдоль латеральной стороны торса, но, все-таки, отклоняются по косой и образуют «X»-образную фигуру (Рис. 5.9). Если вы ущипнете себя за бок в области талии, то на самой поверхности почувствуете волокна наружной косой мышцы живота, которые отходят вверх и назад от ASIS. Глубже под ними залегают волокна внутренней косой мышцы, движущиеся, как вы почувствуете, вверх и вперед.

Эти косые брюшные мышцы прикрепляются к нижним колеблющимся и брюшным ребрам. Подняться от них вверх можно как по самим ребрам, так и по расположенным между ними мышцам. Латеральная сторона грудной клетки также покрыта перекрещивающимися волокнами миофасции: вверх и назад проходят наружные межреберные мышцы, а вверх и вперед идут внутренние межреберные мышцы. Они повторяют этот «плетеный» рисунок, продвигаясь вверх по всей грудной клетке, под лежащим над ней плечевым поясом и связанными с ним мышцами, вплоть до первых ребер, расположенных в нижней части шеи.

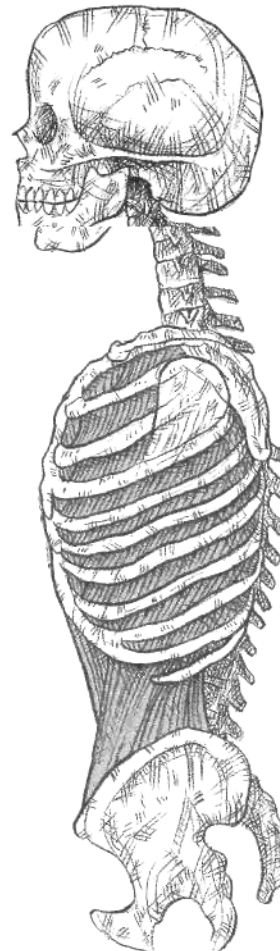

Рис. 5.9 – Брюшные мышцы образуют X-образный рисунок на стороне брюшины, а межреберные мышцы продолжают последовательность «X»-ов вверх по грудной клетке под плечевым поясом....



Грудная клетка

Притом что межреберные мышцы повторяют перекрестный рисунок косых мышц живота, они намного короче, поскольку располагаются промеж ребер, и поэтому реагируют иначе. Широкими движениями можно растянуть или сдвинуть фасцию, покрывающую ребра. На межреберные мышцы можно в некотором роде воздействовать кончиком пальца, поместив его между ребрами с наружной стороны, но возможность добиться изменений довольно ограничена.

Пациент может помочь себе сам, если начнет дышать, открывая ребра изнутри, при этом положить руку с наружной стороны. Не забывайте уделять внимание латеральной стороне верхних ребер, положив раскрытую ладонь на ребра так, чтобы кончики пальцев были направлены к подмышке между грудной и широчайшей мышцами. Мягко соскальзывая ладонью к подмышке, можно дойти до боковой поверхности второго и третьего ребра, где можно либо работать напрямую, либо привлечь внимание пациента и усилить движение при дыхании.

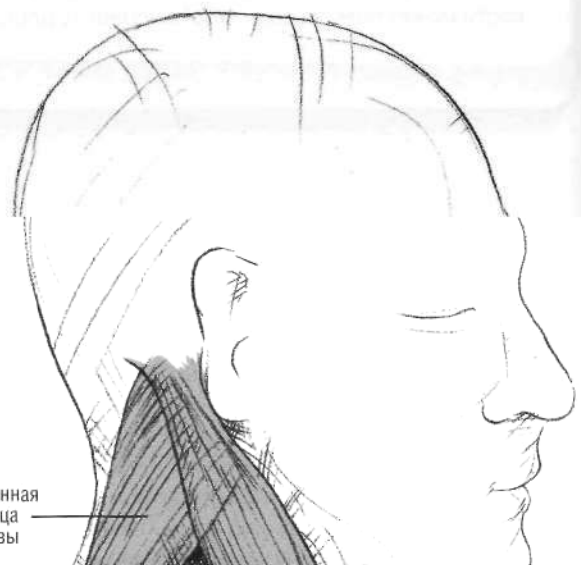
В области шеи, от ребер до черепа, снова повторяется «Х»-образный рисунок, и снова ее верхняя передняя часть лежит в глубине под верхней задней частью (Рис. 5.10). Ременная мышца головы, берущая начало у остистых отростков нижних шейных и верхних грудных позвонков и оканчивающаяся на латеральной границе затылка и заднем участке височной кости, составляет заднюю «ножку» буквы «Х».



Шея

Мы уже обсуждали грудино-ключично-сосцевидную мышцу (см. Главу 4), которая также

ременная
мышца
головы



Поверх нее располагается грудино-ключично-сосцевидная мышца, которая вновь проходит по шее назад и вверх. Внимательный читатель вспомнит, что это миофасциальное единство также участвует и в ПФЛ, что указывает на взаимосвязь этих линий, а также на роль посредника между ПФЛ и ПЗЛ, которую выполняет ЛЛ.



Латеральная линия и плечо

Естественно, ЛЛ и руки связаны друг с другом: руки свисают по сторонам тела поверх латеральных ребер и миофасции ЛЛ. Однако, как вы заметите, сама ЛЛ напрямую не задействует плечевой пояс; в составе торса это линия осевого скелета.

Однако есть мышца, косвенно участвующая в работе ЛЛ, - это мышца, поднимающая лопатку. Соединяя поперечные отростки шейных позвонков с апексом лопатки, эта мышца располагается параллельно ременной мышце головы, и такое положение дает ей возможность противостоять любому наклону шейных позвонков и головы вперед (Рис. 5.11). Проблема состоит в том, что лопатка не является стабильной опорой, и зачастую в результате лопатка начинает оттягиваться к задней стороне шеи. Пациенты часто жалуются на боль и триггерные точки в области нижнего прикрепления мышцы, поднимающей лопатку, полагая, что это происходит из-за «нагрузки», хотя действительной причиной этого является неизменная осанка «головой вперед». (См. также обсуждение собственных функций мышцы, поднимающей лопатку, как части Глубинной задней линии руки в Главе 7.) Сейчас же это можно представить как неверное применение ЛЛ, которая должна лежать под плечевым поясом и быть относительно независима от него. А как раз когда динамическое равновесие «Х»-образной конструкции нарушается, мышца, поднимающая лопатку, пытается взять эту нагрузку на себя.

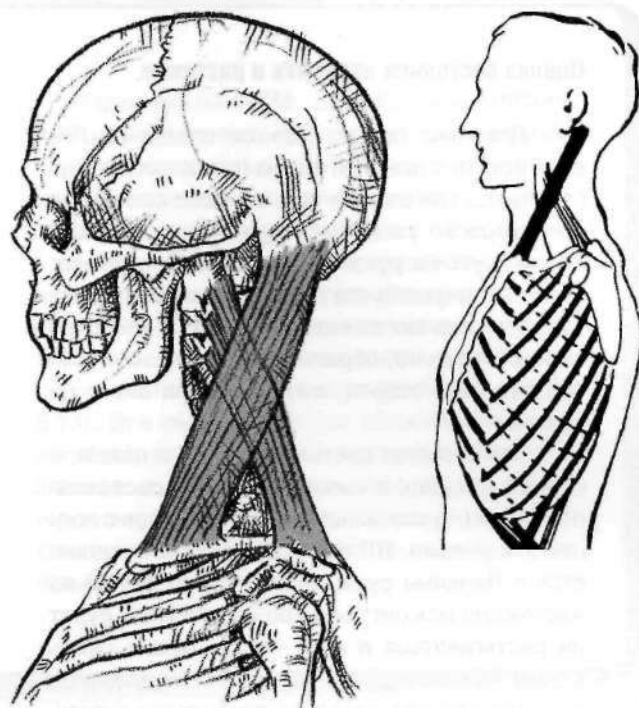


Рис. 5.11 – Мышца, поднимающая лопатку, казалось бы, соответствует тем же требованиям, что и ременная мышца головы, и может стать частью ЛЛ, но это частая «ошибка», которую иногда совершает наше тело, задействуя плечо в стабилизации торса. (Воспроизводится с любезного разрешения из Benninghoff and Foerster, 1975.)



Общие соображения для мануальной терапии

Практически любой латеральный изгиб торса и отведение ноги требует работы ЛЛ, растягивая ее с одной стороны и сокращая с другой.

Поскольку мышцы, входящие в состав ЛЛ, создают латеральный изгиб, в положениях тела, связанных с латеральным изгибом, или в ограничениях движения в латеральном направлении можно обнаружить зажимы миофасции или излишнее мышечное напряжение. Поскольку начиная от большого вертела и вверх представляет собой последовательность перекрещивающихся линий, этой линии легко участвовать в спиральном и вращательном движении, но такие виды движения будут рассмотрены в следующей главе.

Оценка состояния пациента и растяжки

- Довольно просто оценить состояние ЛЛ, если встать в дверной проем (или в любое другое место, где вы или ваш пациент сможет за что-то крепко ухватиться руками над головой) и повиснуть на руках. Наблюдая за самим собой, вы почувствуете места, в которых ткани ЛЛ сопротивляются силе тяготения. Наблюдая своего пациента, обратите внимание на асимметрию двух сторон, когда человек висит на руках.

- Что касается растяжек для ЛЛ в целом, в первую очередь в голову приходит растяжка-полумесяц, простой латеральный наклон с поднятыми руками. ЛЛ без посредников соединяется с Линиями руки, но для наших целей на настоящий момент совершенно неважно, будет ли растягиваться и рука тоже. Однако очень важно, чтобы верхняя часть тела не отклонялась вперед или назад по отношению к тазу, поскольку максимально адекватно оценить состояние пациента можно лишь при исключительно латеральном наклоне без сагиттального выпрямления или изгиба. Голова отодвигается от шеи, шея отодвигается от грудной клетки, а ребра расходятся друг от друга в стороны. Область талии раскрывается, ребра отходят от таза, подвздошный гребень отодвигается от вертела.

- Поза треугольника и ее разновидности (см. Рис. 4.17В и Главу 10) хорошо растягивают нижнюю часть ЛЛ; медиальный уклон ноги обеспечивает растяжку малоберцовых мышц, поскольку подтаранный сустав пассивно отводится кнутри. Иначе говоря, достигается максимальное расстояние между внешней частью стопы и подвздошным гребнем. В общем, поворот стопы кнутри и тыльный изгиб стопы, выполняемые одновременно, растягивают малоберцовые мышцы, а поворот кнаружи и пошвенный изгиб вызывают их сокращение.

- Интересная растяжка участка ЛЛ от ИТТ до отводящих мышц состоит в том, что вы стоите, поставив одну стопу перед другой и снаружи от нее, и выполняете наклон вперед. Так растягивается ИТТ в задней части ноги.

- Латеральный участок торса и шеи можно растянуть посредством ряда обычных растяжек.

Если говорить о движении, латеральный изгиб позвоночника является базовой основой хождения. Упрочить взаимодействие компонентов этой линии можно, если лечь на живот и выполнить равномерное «подергивание» из стороны в сторону. В терапевтических целях врач может наблюдать это движение либо, чтобы оценить состояние пациента, либо чтобы своей рукой указать пациенту на участки, в которых движения не происходит.



Грудная клетка

Дискуссия 1: Глубинная латеральная линия

Для того, чтобы получить полное представление о латеральной линии, необходимо рассмотреть две группы миофасции, хотя они и принадлежат (и в дальнейшем будут обсуждаться именно так) Глубинной фронтальной линии (Глава 9). Но вместе они образуют «Глубинную латеральную линию».

Квадратная мышца поясницы (QL) располагается под поперечной мышцей живота и не имеет фасциального соединения с поверхностными мышцами живота, входящими в ЛЛ. Однако

игнорировать ее тесное взаимодействие с ЛЛ нельзя. Поскольку она проходит от подвздошного гребня до двенадцатого ребра, ее можно считать подлинной параспинальной мышцей. Выпрямляющие мышцы (ПЗЛ), хотя и участвующие в латеральном сгибании, чаще используются для выпрямления и сверхвыпрямления. Прямая мышца живота (ПФЛ) в первую очередь выполняет сгибание торса кпереди. Поясничные мышцы (см. Главу 9) могут выполнять комплекс движений, включая сгибание, сверхвыпрямление, латеральный наклон и вращение.

Однако QL расположена таким уникальным образом, что может выполнять практически «чисто» латеральный наклон. И поэтому любая работа с ЛЛ должна также подразумевать и работу над тонусом и фасцией QL, хотя, если следовать букве правил анатомических поездов, напрямую она не является частью ЛЛ.

На другом конце грудной клетки расположены лестничные мышцы и связанная с ними фасция, составляющие глубокий слой шеи. Лестничные мышцы выполняют или стабилизируют латеральный наклон головы и шеи примерно так же, как и QL. Можно представить себе грудную клетку подвешенной между квадратной мышцей поясницы, тянущей ее вниз, и лестничными мышцами, тянущими ее вверх (Рис. 5.12).

Параллельно SCM, но несколько глубже нее, мы видим еще одну «палочку» буквы X. Этот расположенный глубже остальных слой состоит из передних лестничных мышц, идущих вверх и назад от первого ребра к поперечным отросткам средних шейных позвонков. Натяжение этих мышц формирует функциональное соединение, если не фасциальное единство, в первую очередь с верхней косой мышцей головы или полуостистой мышцей головы (Рис. 5.13). Эти мышцы выводят затылок вперед и изгибают назад суставы верхних шейных позвонков, а передняя лестничная мышца тянет нижние шейные позвонки в сторону сгиба. Это сочетание частично отвечает за знакомую нам осанку «головой вперед».

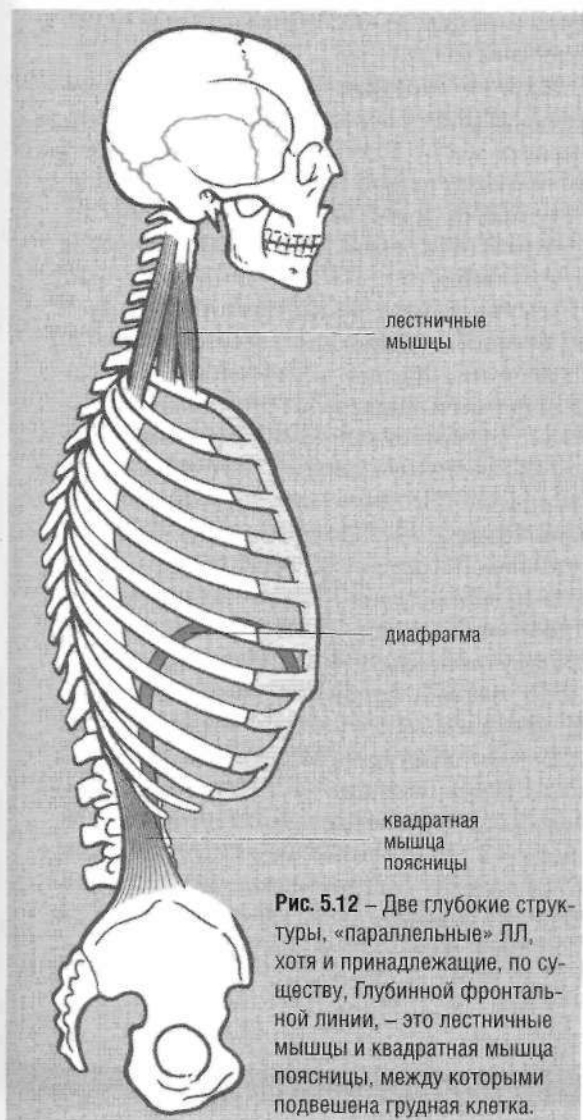


Рис. 5.12 – Две глубокие структуры, «параллельные» ЛЛ, хотя и принадлежащие, по существу, Глубинной фронтальной линии, – это лестничные мышцы и квадратная мышца поясницы, между которыми подвешена грудная клетка.

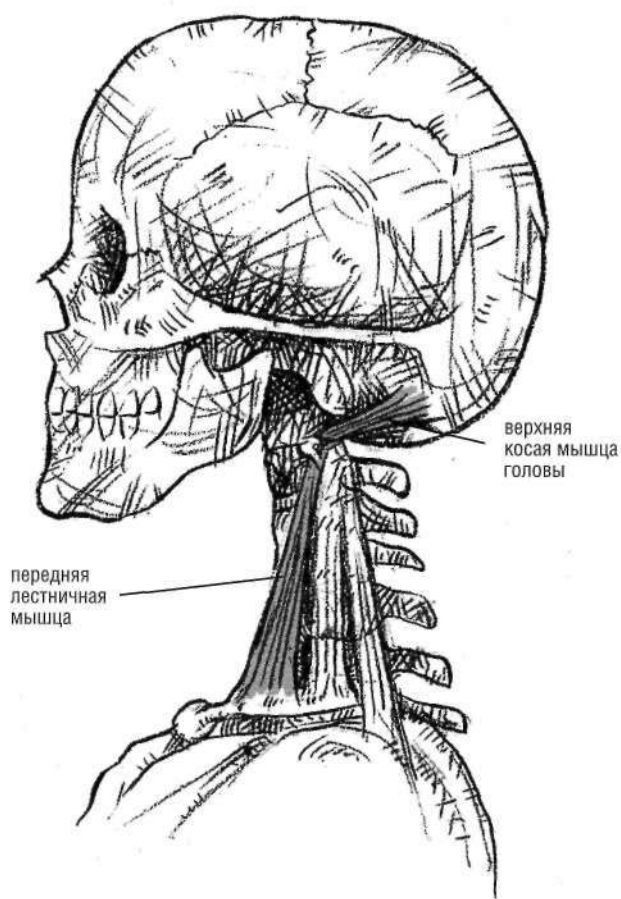


Рис. 5.13 – Еще одна внутренняя опора латеральной стабильности состоит из передней лестничной мышцы, связанной с глубокими структурами задней части шеи, а именно полуостистой мышцей и верхней косой мышцей головы.



Пальпация Латеральной линии

Начальные точки ЛЛ можно обнаружить как на медиальной, так и на латеральной стороне стопы (Рис. 5.3). С медиальной стороны нам нужно дистальное прикрепление длинной малоберцовой мышцы. И хотя затронуть его напрямую довольно сложно, можно его обнаружить, идя пальцами от большого пальца ноги к его плюсневому выпрямлению, пока не наткнемся на бугор на вершине внутренней стороны стопы примерно в 6 – 8 сантиметрах перед щиколоткой. От этой точки двигайте пальцы вниз по внутренней стороне стопы к подошве, не сходя с небольшой равнины, представляющей собой сустав между первой плюсневой и первой клиновидной костями. Проходя по подошвенной стороне стопы, вы обнаружите поверхностные ткани, которые затруднят пальпацию глубокого сухожилия малоберцовой мышцы, но конечная точка этой мышцы, а значит и начало ЛЛ, лежит как раз на нижнем латеральном участке этого сустава.

Вторую начальную точку ЛЛ почувствовать довольно легко: проведите пальцами по латеральному краю стопы от мизинца. Вы ясно ощутите бугор основания пятой плюсневой кости, откуда как раз и начинается свой путь короткая малоберцовая мышца, поднимающаяся к задней части лодыжки малоберцовой кости.

Отводя стопу наружу и выполняя подошвенный сгиб, сразу под латеральной лодыжкой вы почувствуете эти два сухожилия, проходящие за ней и входящие в латеральный участок ноги (рис. 5.4). Из них двоих более выступающей является короткая малоберцовая мышца, в то время как длинная быстро исчезает в тканях тела.

Обнаружить перегородку, ограничивающую этот участок, очень просто: чтобы найти переднюю перегородку, идите вверх от лодыжки малоберцовой кости вдоль самой кости (Рис. 5.5). Когда кость начнет теряться в тканях тела, постарайтесь найти долину между передним и латеральным участками. Возможно, вы ощутите под пальцами «долину» или, в случаях сильного напряжения или высокой токсичности, нитку маленьких четок или мелкого жемчуга. Эти «жемчужины» (в первую очередь лактат кальция и

прочие метаболиты) вовсе не драгоценны, и их обрабатывать необходимо довольно агрессивно, что даст вашему пациенту большую свободу движения. Если эту долину (раздел между участками ноги) обнаружить трудно, то ваш поиск может облегчить движение. Подошвенный сгиб задействует малоберцовые мышцы и приведет к растягиванию мышц переднего участка, а тыльный сгиб и выпрямление пальцев стопы задействует мышцы переднего участка и приведет к растягиванию мышц латерального участка. Расположив подушечки пальцев с наружной стороны ноги в области предполагаемого расположения долины, вы сможете четко определить зону, в которой встречаются эти два противоположенных движения. Как раз здесь и находится перегородка между двумя участками.

Понятно, что передняя перегородка голени завершится как раз перед головкой малоберцовой кости. Если вы мысленно проведете линию между латеральной лодыжкой и точкой, находящейся прямо перед головкой малоберцовой кости, то перегородка ляжет примерно по этой линии.

Многие путают камбаловидную мышцу с малоберцовыми мышцами, поскольку при подошвенном сгибе сжатая камбаловидная мышца выпирает с латеральной стороны ноги и выглядит абсолютно как малоберцовые мышцы. Эту ошибку легко совершить, но и избежать ее тоже легко: для начала нужно четко разграничить лодыжку малоберцовой кости и ахилловы сухожилие. Проходите выше, не выходя из предполагаемой между ними долины. На этом низком уровне латеральный участок очень невелик, поэтому необходимо задействовать поворот стопы наружу, чтобы постоянно оставаться позади латерального участка. Эта перегородка закончится сразу же за головкой малоберцовой кости. Здесь латеральный участок (а значит и малоберцовые мышцы) прикрепляются к латеральной стороне головки малоберцовой кости, в то время как камбаловидная мышца прикрепляется к задней стороне малоберцовой кости (см. Рис. 5.6).

Пока пациент попеременно прижимает пальцы стопы к полу и поднимает их, вы можете исследовать область головки малоберцовой кости и четко выделить переднюю большеберцовую мышцу (передний участок, ПФЛ) и камбаловидную мышцу (поверхностный задний участок, ПЗЛ), а также найти между ними, по умолчанию, вершину длинной малоберцовой мышцы (латеральный участок, ЛЛ).

Притом что сухожилие латеральной подколенной мышцы является самой выступающей из всех структур, прикрепляющихся к головке малоберцовой кости, ЛЛ продолжается в виде передней связки головки малоберцовой кости (Рис. 5.6). Можно почувствовать, как это фасциальное соединение напрягается сразу перед и над головкой малоберцовой кости, когда пациент активно отводит ногу, лежа на боку или на спине, выполняя медиальное вращение ноги и подняв стопу от пола. Она образует ощутимое соединение от головки малоберцовой кости, идущей слегка позади по направлению к латеральному мыщелку большеберцовой кости и далее к подвздошно-большеберцовому тракту.

Следующий фасциальный компонент ЛЛ, ИТТ, ощущается на латеральной стороне бедра примерно на уровне, или чуть выше уровня, бедренного мыщелка как прочная поверхностная полоса ткани. Следуя вверх по ней, вы почувствуете, как она расширяется и истончается, проходя вдоль бедра, пока не почувствуете латеральную широкую мышцу бедра, которая сокращается при выпрямлении колена.

Над уровнем большого вертела ЛЛ включает в себя еще ряд мышечных компонентов: расположите пальцы сразу под латеральной губой ASIS, а затем попросите пациента выполнить медиальное вращение бедра (поворот колена кнутри), вы почувствуете напрягатель широкой фасции (Рис. 5.7). Аналогичным образом, расположив пальцы сразу под латеральной стороной PSIS и попросив пациента латерально вращать и отводить бедро, вы ощутите поверхностные волокна ягодичной мышцы.

Между ними, как правило, можно обнаружить мощную центральную часть ИТТ, проходящую наверх к середине подвздошного гребня и обрамленную снизу средней ягодичной мышцей. Эту мышцу легко почувствовать при отведении.

Пальпировать части косых мышц живота, включенные в ЛЛ, можно ущипнув за талию вдоль латеральной стороны (Рис. 5.9). При условии, что вы их ощутили, вы отметите, что «зернистость» поверхностной мышцы направлена книзу и кпереди по направлению к тазу – это наружная косая мышца живота. Если ущипнуть более глубоко, то можно затронуть и внутреннюю косую мышцу, «зернистость» которой направлена с точностью наоборот – вниз и назад от ребер к тазу. Отличить эти два слоя иногда помогает небольшое вращение торса. Обе мышцы расположены здесь, на боку, скорее, вертикально по сравнению с передней частью живота, но, тем не менее, их разное направление ощущается безошибочно.

Наружные межреберные мышцы располагаются между ребрами, где их и можно почувствовать, особенно сразу над местами прикрепления косых мышц живота до той области, где ребра перекрываются различными слоями мускулатуры плеча. Через наружные межреберные мышцы сложно прощупать внутренние, но их можно обнаружить при усиленном выдохе или при вращении грудной клетки в ту же сторону, с которой производится пальпация.

Все три слоя миофасции шеи легко поддаются пальпации. Грудно-ключично-сосцевидная мышца, ощущаемая сразу на поверхности, уже обсуждалась, когда мы говорили о ПФЛ (рис. 5.10). Ременную мышцу головы проще всего почувствовать, расположив руки на голове пациента так, чтобы выполняющие пальпацию пальцы находились сразу под сосцевидным отростком и несколько позади него, но при этом рука должна лежать так, чтобы ваши большие пальцы могли сопротивляться поворотам головы. Попросите клиента поворачивать голову, и вы почувствуете, что прямо под поверхностной (и зачастую довольно тонкой) трапециевидной мышцей ременная мышца головы сокращается с той же стороны, в направлении, в котором осуществляется движение. Эту мышцу можно использовать и наоборот.

Самые глубокие миофасциальные слои шеи, участвующие в ЛЛ, требуют точной и уверенной пальпации. Чтобы обнаружить переднюю лестничную мышцу, попросите пациента лечь на спину и ногтевой стороной пальцев аккуратно приподнимите SCM вперед, а кончиками пальцев мягко надавите внутрь, чтобы ощутить плотный

двигательный цилиндр (лестничные и прочие мышцы, окружающие шейные позвонки) (Рис. 5.13). Наиболее латерально расположена средняя лестничная мышца. Проскользните подушечками пальцев по передней части двигательного цилиндра, не оказывая на него давления, но довольно уверенно, так чтобы ваш безымянный палец оказался сразу над ключицей. (Пациент почувствует боль или покалывание в пальцах, если вы надавите на плечевое сплетение.) Под вашими пальцами окажется полоска в полтора-два сантиметра шириной – это передняя лестничная мышца. Попросите пациента сделать глубокий вдох – передняя лестничная мышца заработает в течение, а у многих на самом пике, вдоха.

Надругомконцеэтойлинииможнопочувствовать верхнюю косую мышцу головы, если подвести руки под затылок и обхватить его ладонями,

так чтобы ваши пальцы оказались свободны под задней поверхностью шеи. Заверните пальцы под затылок и ощупайте затылочный край, помня о том, что вам нужно «пробиться» через трапецевидную и лежащую под ней полуустистую мышцы. Остановитесь под затылком, так чтобы три пальца, предпочтительно безымянный, средний и указательный, встали в ряд, а безымянные практически касались середины и указательные располагались медиально к тому месту, где затылок начинает изгибаться по направлению к сосцевидному отростку. Конечно, и головы, и руки бывают разные, но в большинстве случаев кончики шести пальцев с удобством разместятся по обе стороны от средней линии. Затылочное прикрепление кривой мышцы головы будет прямо под вашим указательным пальцем; его можно зафиксировать, прижав к нему указательный палец и аккуратно потянув кзади и кверху.



Дискуссия 2: Латеральная линия и рыбы: вибрация, плавание и ходьба

Способность ощущать вибрацию

Верхняя часть ЛЛ охватывает ухо, расположенное на височной кости с боковой стороны головы; в действительности, идеальное положение латеральной линии лучше всего описывается как проходящее через ухо. Конечно же, ухо целиком включает в себя структуры, чувствительные к частотам вибрации примерно от 20 до 20 000 Герц, к силе тяготения и ускорению движения. Ухо представляет собой сложное устройство, эквивалентное вибрационным сенсорам, расположенным вдоль всей доковой линии многих древних и некоторых современных рыб, например, акул, которые этими линиями «слышат» колебания своей добычи (Рис. 5.14). Поздние позвоночные, судя по всему, сконцентрировали основную часть своей вибрационной чувствительности на ведущем конце организма. Однако кажется, некоторые соединения остались в том смысле, что разница между левой и правой сторонами может быть лучшим отражением

нарушения баланса, чем разница между передней и задней сторонами.

Плавание

Практически все рыбы плавают, двигая тело из стороны в сторону. Это, по понятным причинам, требует последовательного сокращения латеральных полос. Возможно, первоначально это движение создается крошечными межпоперечными мышцами (соответственно, представляющими собой самые глубокие части латеральной линии), проходящими в позвоночнике от одного поперечного отростка к другому. Когда одна сторона сокращается, то это вызывает растяжение соответствующей мышцы с другой стороны (Рис. 5.15). Рефлекс позвоночного растяжения, являющийся древним проводником движения по позвоночному столбу, заставляет растянутую мышцу сокращаться, что растягивает первую мышцу, которая, в свою очередь, также сокращается, и так далее. Таким образом, организованное движение при плавании (другими словами, организованные волны, проходящие по латеральной мускулатуре) происходят при минимальном

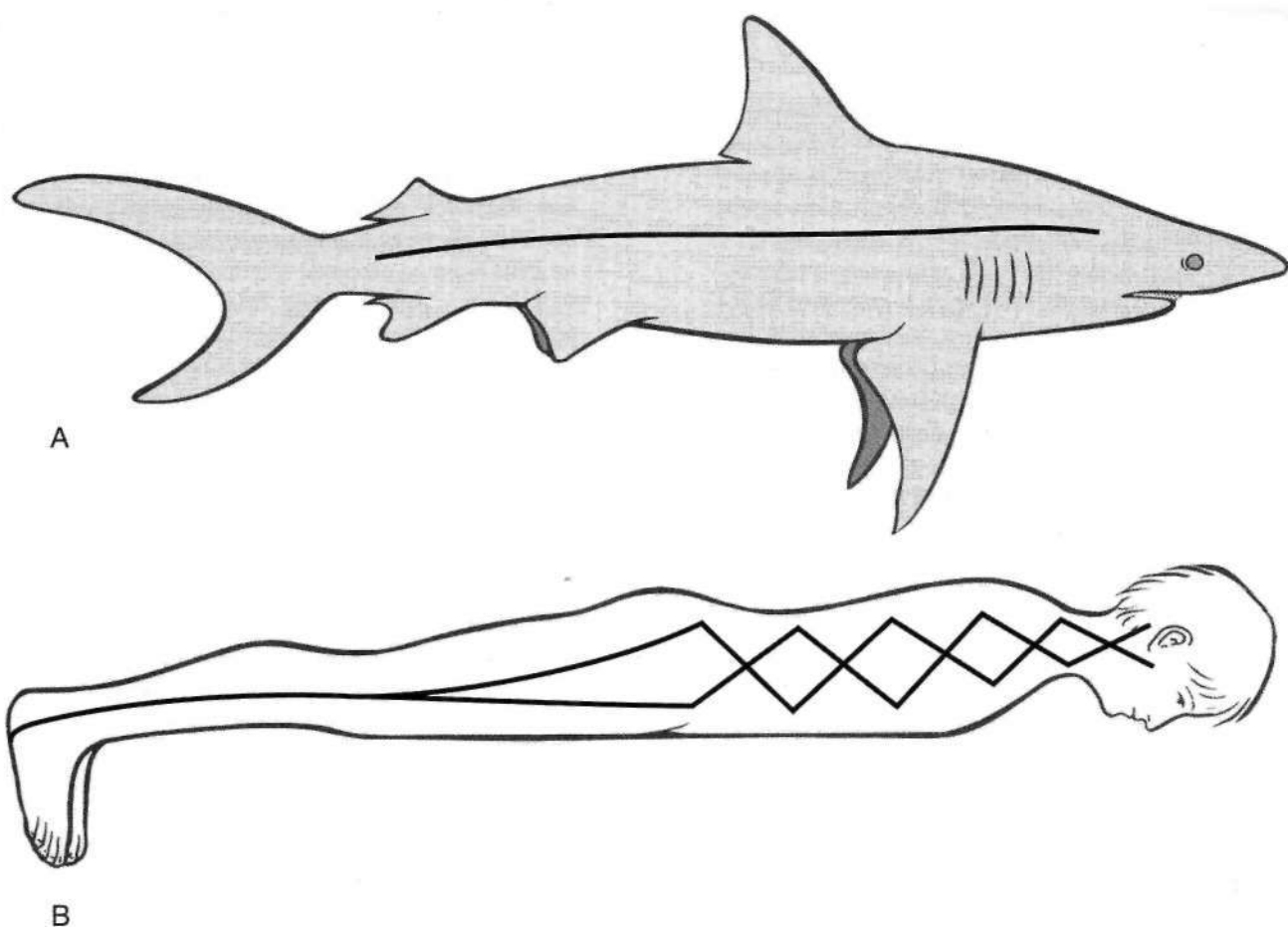


Рис. 5.14 – У некоторых рыб, например, акул, имеется линия сенсоров вибрации, проходящая по боковой линии. Кажется, человек сосредоточил почти всю свою вибро-чувствительность на вершине этой линии, в ухе.

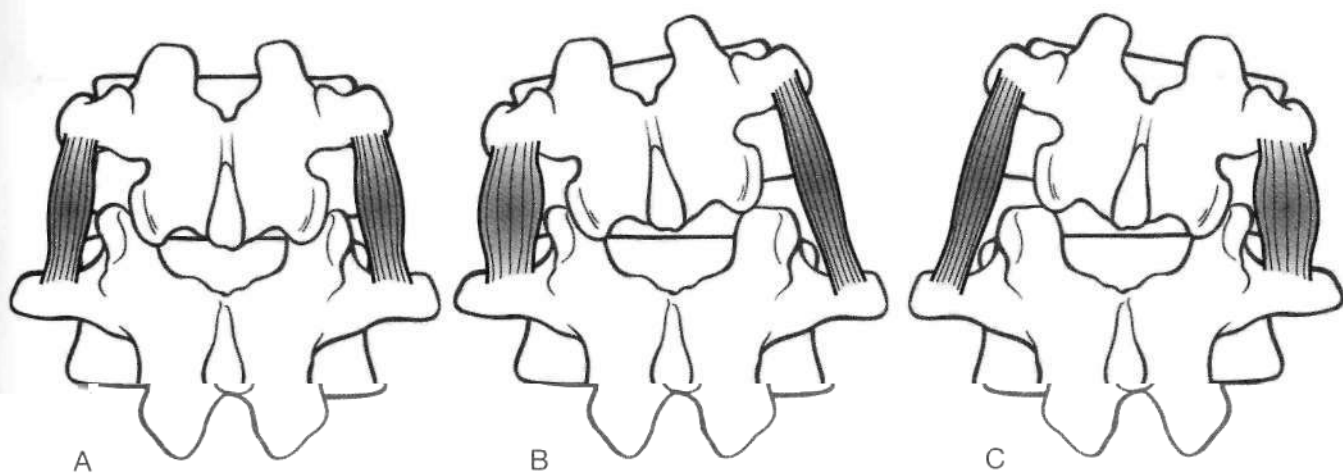


Рис. 5.15 – Латеральное движение, по типу того, которое рыбы используют при плавании, состоит из двусторонних рефлексов, волнообразно идущих по мускулатуре тела. Когда одна сторона сокращается, другая растягивается, вызывая в ней сокращение, растягивающее первую сторону, и так она сокращается, и так далее и так далее вверх по течению.

участии головного мозга. У угря «Lamprey» (это современный аналог древней рыбы) можно удалить мозг, а затем поместить в водный поток, и он все равно продолжит плыть вверх по течению, хотя медленно, «вслепую», но с хорошей координацией движений, работающих лишь за счет механизмов спинного мозга – импульсов, поступающих от взаимодействия боковой линии и рефлекса растяжения.

Естественно, и у человека сохраняются аналогичные движения. Существует масса движений, как, например, ходьба, работающих за счет рефлексов взаимного растяжения. Само по себе движение из стороны в сторону не столь заметно в нормальной ходьбе взрослого человека, но его исторически первичный характер проявляется у младенцев в возрасте от 3 до 6 месяцев, когда они учатся ползать «по-пластунски», качаясь из стороны в сторону. Позднее вместо этого дети обучаются ползать более сложным образом, совмещая сгиб/выпрямление и вращение вместе с латеральным сгибом.

Ходьба

Когда мы оцениваем походку взрослого человека, заметное раскачивание из стороны в сторону рассматривается как нарушение. Мы привыкли к тому, чтобы голова и даже грудь продвигались вперед практически по прямой, а большая часть этих раскачиваний происходила по линии талии и ниже расположенных участков тела. С точки зрения миофасциальных меридианов в подобном движении участвует вся ЛЛ, и при коррекции отклонений, то есть излишнего

или слишком малого латерального наклона, следует рассматривать всю линию в целом.

Нашей основной несущей нас вперед силой является сагиттальное движение сгибания/выпрямления (как у дельфинов и китов), а не движение из стороны в сторону (как у рыб). У человека, как мы уже отметили, это приводит к необходимости несколько гасить это двустороннее движение, но контр-латеральное движение при ходьбе вызывает большое вращение, особенно в области талии и грудной клетки, которые служат посредниками между противонаправленными колебаниями тазового пояса и плечевого пояса.

Последовательность перекрещивающихся линий в форме буквы «X» или прутков в плетеной корзине, которые характерны для ЛЛ в области торса и шеи, расположены так, что могут в совершенстве видоизменять и «тормозить» эти вращательные движения. А значит, эти перекрещивающиеся линии можно рассматривать как частичные дуги спиралей, которые применяются в качестве пружин и поглотителей ударной нагрузки, сглаживающих неровности и «трудности» нашей походки. Таким же образом мы можем рассматривать и расположенные под углом межреберные мышцы как пружину часов, удерживающую потенциальную энергию, когда грудная клетка повернута в одну сторону, и высвобождающая ее в кинетическую энергию при вращении грудной клетки в обратном направлении. Я добился интересных результатов при рассмотрении межреберных мышц не как дыхательных мышц, а как, в первую очередь, мышц, участвующих в ходьбе (эту идею мне впервые подал Джон Захурек из Zoologik Systems¹).



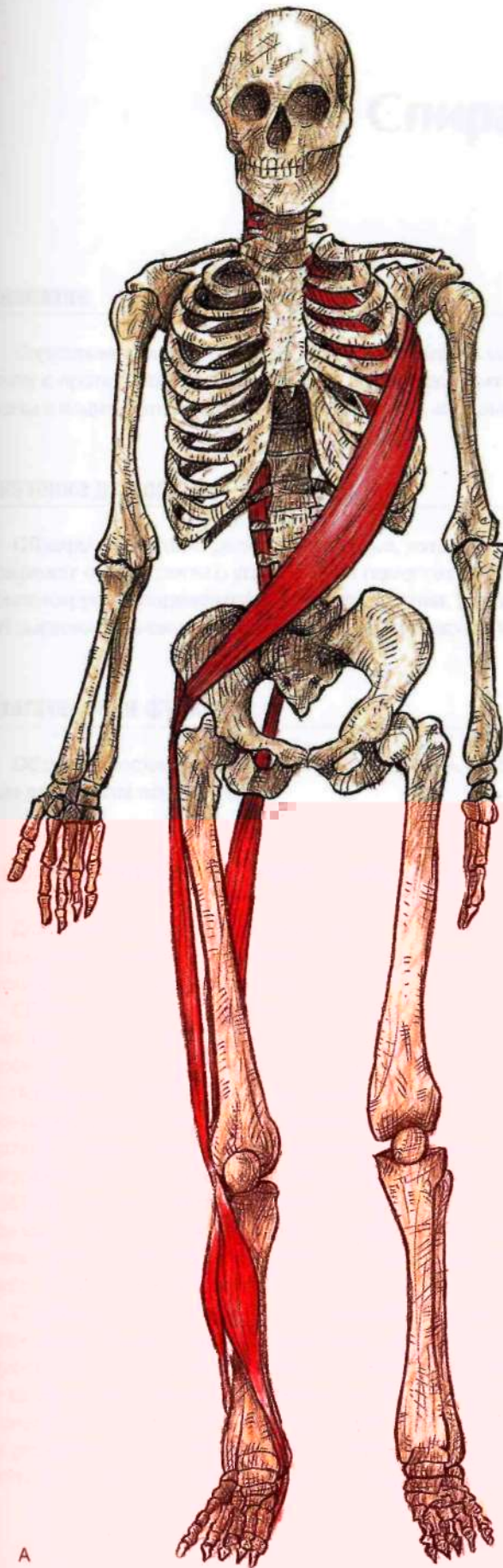
Латеральное движение против сагиттального движения

В начале 80-х годов в одном из пригородов Лондона я только начал свой субботний семинар для тренеров по аэробике, как звук моего голоса перекрыло бодрое грохотание школьной рок группы. Я подошел к окну и позвал своих студентов, чтобы вместе понаблюдать за простым, но очень поучительным явлением. Из окон пятого этажа мы смотрели на парад. Сверху мы явно видели, как начинается парад и во главе его идут ветераны Второй Мировой войны, головы которых качаются из стороны в сторону, в то время как головы членов музыкальной группы то поднимаются, то опускаются.

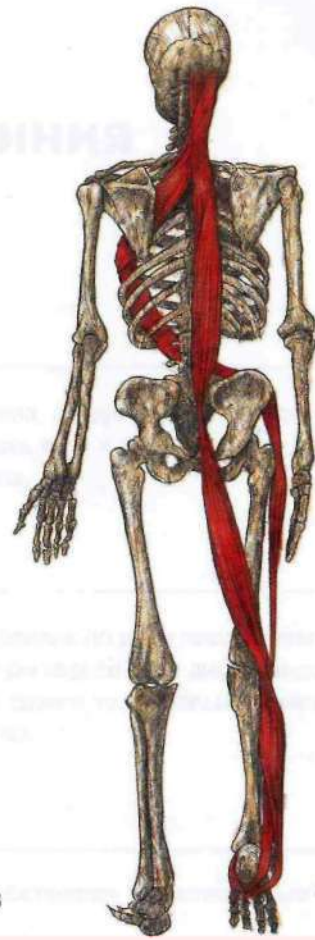Идея была ясна: ветераны, вследствие возраста, во многом потеряли способность гасить

эти движения по латеральной линии посредством талии (и, возможно, все усиливающуюся боль в области таза). Поэтому им приходилось, «маршируя», полностью переносить вес тела с одной ноги на другую. А несущим в руках инструменты подросткам прекрасно удавалось гасить латеральные раскачивания, но столкновение высокого гормонального уровня с пуританскими нравами Британии, возможно, вызвало легкое напряжение в мышцах, сгибающих бедро, в передней части таза, что и привело к передаче движения вверх-вниз от ног через все тело к голове.

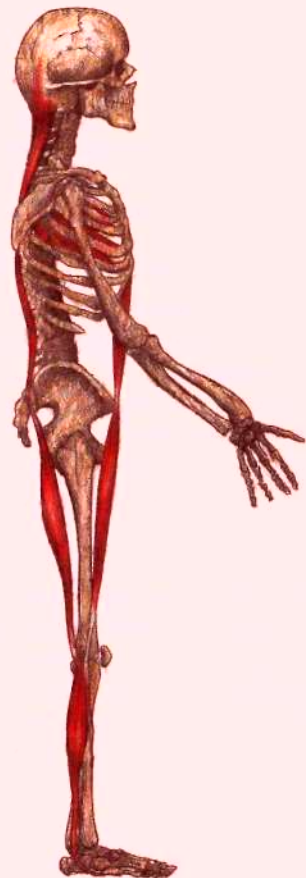Какова бы ни была причина этого (и тогда бы я это и не выразил такими словами), группа ветеранов демонстрировала нарушения ЛЛ, а группа подростков – ограничения по ПЗЛ и ПФЛ.



A



B



C

Рис. 6.1 – Спиральная линия



Дискуссия 3: обобщающая латеральная буква «Х»

Поскольку для нас характерна двусторонняя симметрия (в большей или меньшей степени), довольно легко обнаруживать любые различия в работе латеральной линии справа и слева, проводя осмотр наших пациентов спереди или сзади, а также корректировать любой дисбаланс, удлиняя укороченные ткани. Посмотреть на «плетеную корзину» ЛЛ сбоку чуть более сложно, но не менее полезно. Мы можем оценить каждое отдельное пересечение, проходящие по торсу, или же рассмотреть торс целиком.

Глядя на пациента сбоку (или на самого себя в зеркале или на фотографии), представьте, что одна ножка буквы «Х» идет от остистого отростка седьмого шейного позвонка к локтевой кости, а другая – от угла грудины к апексу крестца (Рис. 5.16). Может быть, одна из них значительно длиннее другой? Практически для всех людей, обладающих депрессивным или «нагруженным» типом осанки, характерна короткая линия от грудины до крестца по сравнению с линией от седьмого шейного позвонка до лобка. В осанке «военного» типа грудина, как правило, сильно выступает вперед и вверх, но, зачастую, за счет того, что крестец тоже поднимается и выводится вперед, поэтому эта линия не удлиняется, а просто смещается.

Наиболее часто встречается, что линия от грудины до крестца укорочена, но при этом добраться до отвечающих за это нарушение тканей очень сложно. Одним из возможных путей может служить внутренняя косая мышца живота, но зачастую корни этого нарушения кроются у начала диафрагмы, в квадратной мышце поясницы или медиастинальных структурах. Более эффективным и менее инвазивным будет лечение через дыхание.

Попросив пациента встать боком к вам, положите руки на рукоятку грудины и на нижнюю часть спины в области крестцово-поясничного сочленения. Следуйте за рядом дыхательных движений вашего пациента, отмечая, движутся

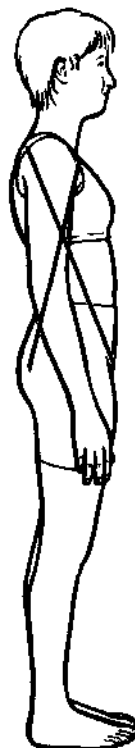

Рис. 5.16 – Воображаемая буква «Х» – одна ее перекладина идет от остистого отростка седьмого шейного позвонка к локтевой кости, а другая соединяет угол грудины с вершиной крестца. Именно так легко оценить результат работы всех пересечений вдоль торса.

ли ваши руки на вдохе, и если да, то как именно. Затем попросите вашего пациента на вдохе развести ваши руки как можно дальше друг от друга, а на выдохе пассивно опустите их. Некоторые пациенты, усилив вдох, увеличат промежуток между вашими руками, а кто-то будет очень стараться, но сможет лишь сдвинуть вашу верхнюю руку вперед, также поднимая и выводя вперед и нижнюю руку, что никак не скажется на длине этого отрезка. Слегка сдвигая руки и помогая пациенту, вы можете помочь ему добиться реального изменения расстояния между вашими руками, притом что грудина продвинется вверх и вперед, а крестец уйдет вниз. Попросите вашего пациента повторить это движение несколько раз между вашими занятиями, чтобы зафиксировать достигнутую длину этого отрезка.

6. Спиральная линия

Описание

Спиральная линия (СЛ) (Рис. 6.1) одним витком окручивается вокруг тела, соединяя одну сторону черепа через спину с противоположным плечом, а затем проходит через переднюю часть тела к тому же бедру, колену и своду стопы и поднимается по задней стороне тела, соединяясь с фасцией черепа.

Значение для осанки

СЛ окруживает тело двойной спиралью, которая помогает удерживать баланс по всем плоскостям (Рис. 6.2). СЛ соединяет своды стопы с углом таза и помогает определять путь колена при ходьбе. При дисбалансе она создает, компенсирует и поддерживает перекручивания, повороты и латеральные сдвиги тела. Большая часть миофасции СЛ выполняет множество функций, а также участвует и в других меридианах.

Двигательная функция

Общая целостная функция СЛ состоит в том, чтобы создавать и способствовать спиралевидным и вращательным движениям нашего тела.

Спиральная линия: подробное рассмотрение

Для удобства анализа мы изменим порядок рассмотрения линии и начнем с ее вершины, помня о том, что в реальности любая из этих линий способна выполнять натяжение с обоих концов (или же кнутри и кнаружи) практически с любого места этих линий.

СЛ начинается на одной стороне черепа, примерно на уровне или чуть выше уровня латерального участка выйной линии, в месте сочленения затылочной и височной костей, и проходит вниз по ременной мышце головы. На своем пути она захватывает ромбовидную мышцу шеи, связывающую остистые отростки С6 с Т5 (Рис. 6.3А).

Пересекая остистые отростки через механическое соединение, она с другой стороны захватывает большую и малую ромбовидные мышцы, которые ведут нас по той же линии натяжения к медиальной границе лопатки. Мы также могли бы представить себе механическое соединение ременной мышцы с малой верхней задней зубчатой мышцей, которая лежит под ромбовидными мышцами и прикрепляется к ребрам латерально от выпрямляющих мышц (Рис. 6.3В). От медиальной границы лопатки идет явное прямое фасциальное соединение с подостной мышцей, о котором мы поговорим более подробно в следующей главе, в контексте Линий руки. Однако СЛ продолжается по менее очевидному, но тем не менее, очень прочному фасциальному соединению с передней зубчатой мышцей, лежащей глубоко под лопаткой (Рис. 6.4).

СЛ проходит по нижней части передней зубчатой мышцы. Зубчатая мышца берет начало на глубинной стороне медиальной границы лопатки и проходит до мест своего прикрепления к первым девяти ребрам, но фасциальное единство, по пути которого мы сейчас идем, проходит по части этой мышцы, прикрепляющейся к ребрам с пятого по девятое. На разрезе четко видно это фасциальное единство с ромбовидными мышцами. Если бы мы могли вернуть назад суставную часть лопатки и открыть зубчатую мышцу, то четко увидели бы, что перед нами одна как бы ромбовидно-зубчатая мышца, а медиальная граница лопатки «вклеена» в ее фасциальный слой примерно на полпути от остистого отростка верхнего грудного позвонка к латеральным ребрам (Рис. 6.5).

Таблица 6.1. Спиральная линия: миофасциальные «пути» и костные «станции» (Рис. 6.2)

КОСТНЫЕ СТАНЦИИ	МИОФАСЦИАЛЬНЫЕ РЕЛЬСЫ
Затылочный бугор/сосцевидный отросток/поперечные отростки атланта /осевого позвонка	1.
	2. Ременные мышцы головы и шеи
Остистые отростки нижних шейных/ верхних грудных позвонков	3.
	4. Большая и малая ромбовидные мышцы
Медиальная граница лопатки	5.
	6. Передняя зубчатая мышца
Латеральные ребра	7.
	8. Наружная косая мышца живота
	9. Брюшной апоневроз, белая линия
	10. Внутренняя косая мышца живота
Подвздошный гребень/ASIS	11.
	12. Напрягатель широкой фасции, подвздошно-большеберцовый тракт
Латеральный мыщелок большеберцовой кости	13.
	14. Передняя большеберцовая мышца
Основание первой плюсневой кости	15.
	16. Длинная малоберцовая мышца
Головка малоберцовой кости	17.
	18. Двуглавая мышца бедра
Седлищный бугор	19.
	20. Крестцово-бугорная связка
Крестец	21.
	22. Крестцово-поясничная фасция, мышца, выпрямляющая позвоночник
Затылочный бугор	23.

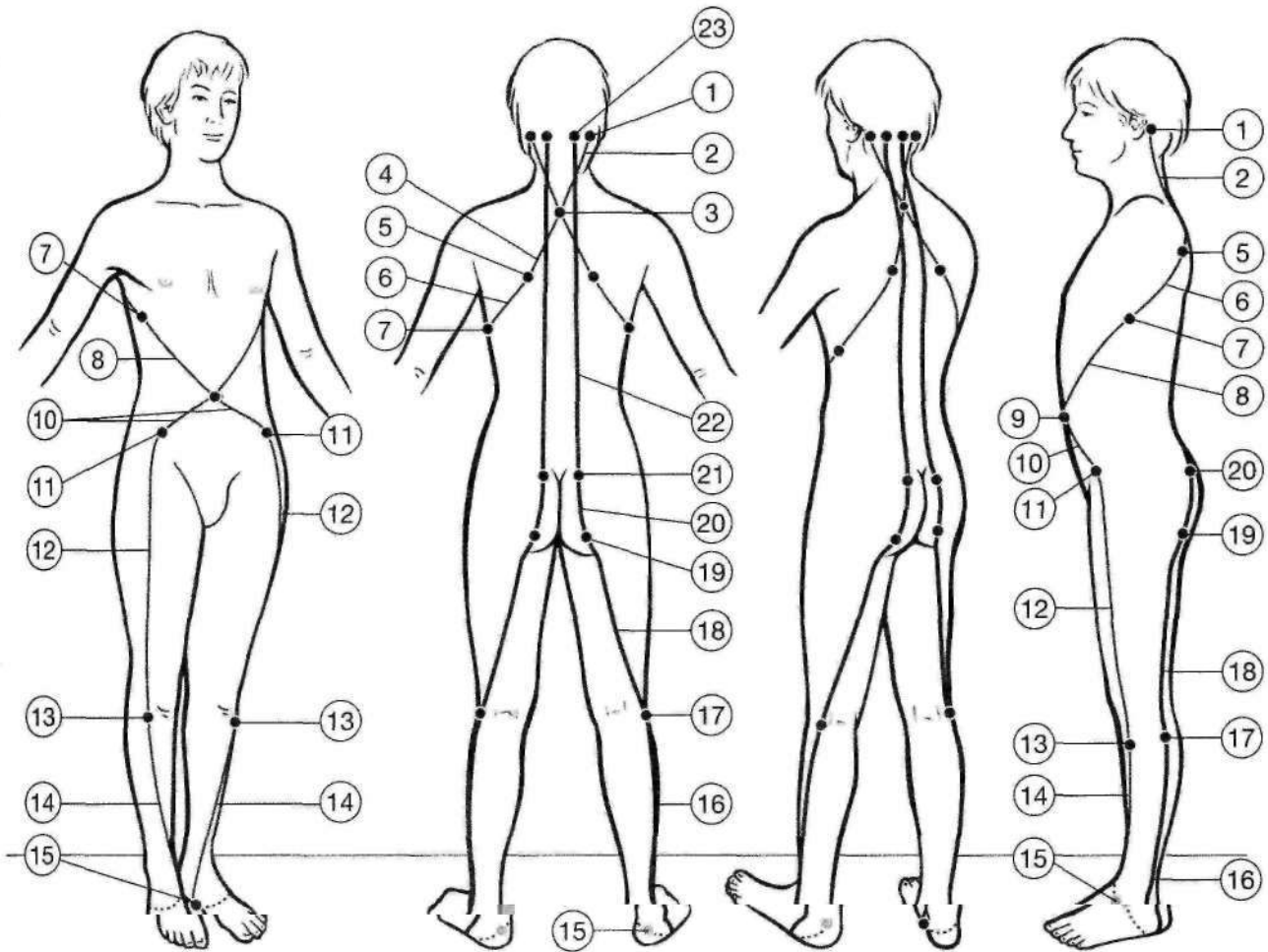


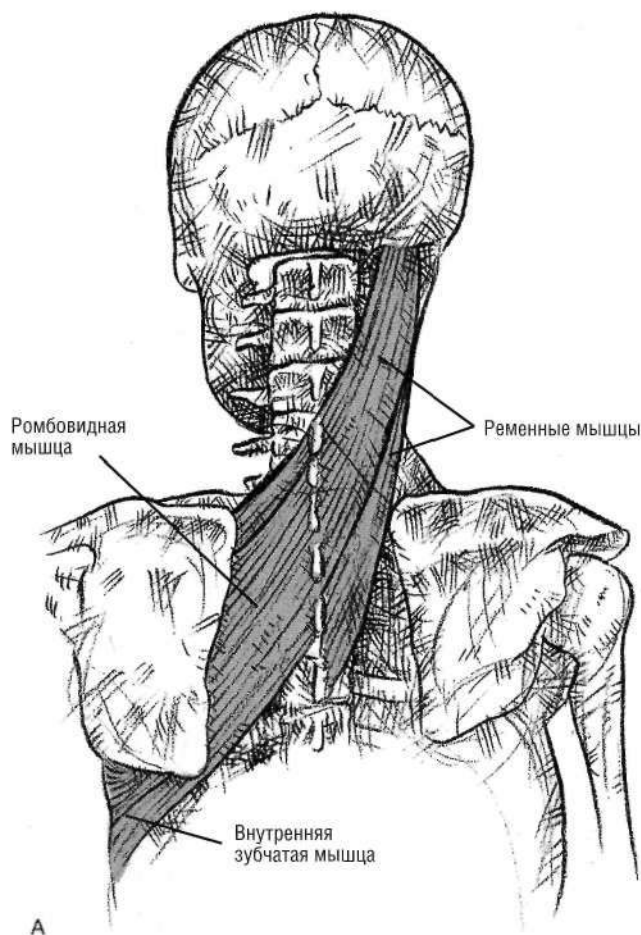
Рис. 6.2 – Пути и станции Спиральной линии



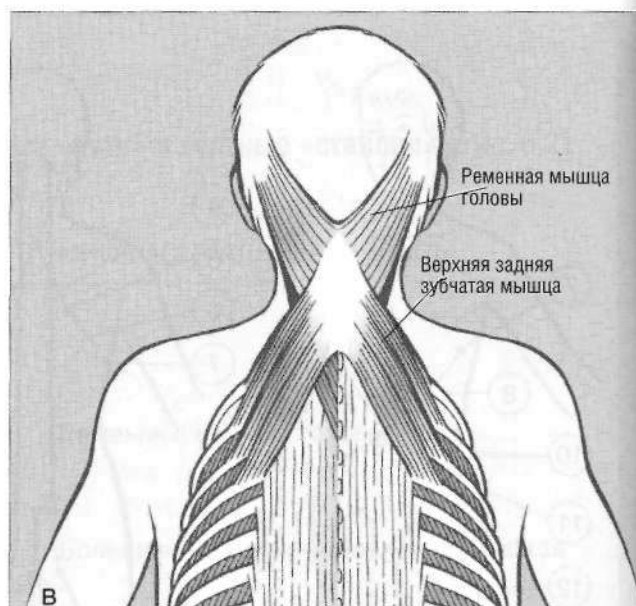
Общие соображения для мануальной терапии

СЛ пересекает множество других линий, так что большинство ее структур оказываются также задействованы и в других линиях. Методику работы с ременной мышцей головы можно найти в Главе 5 (латеральная линия), разговор о ромбовидных мышцах пойдет в Главе 7, посвященной

Линиям руки, а двуглавая мышца бедра и мышца, выпрямляющая позвоночник, освещались в Главе 3 (Поверхностная задняя линия). Здесь же мы добавим к этому описанию еще ряда методик работы с зонами, которые участвуют исключительно в Спиральной линии.



A



B

Рис. 6.3 – Миофасциальное единство Спиральной линии открывается механическим соединением через остистые отростки (А) с ромбовидными мышцами, которые идут к лопатке. Также можно обнаружить и ответвляющееся соединение (В) с верхней задней зубчатой мышцей, которая проходит под ромбовидными мышцами, но поверх фасции поднимающих позвоночник мышц, и прикрепляется к ребрам.



Ромбовидно-зубчатая мышца

Ромбовидно-зубчатая мышца (комплекс, состоящий из ромбовидной и передней зубчатой мышц) зачастую оказывается латерально разбалансированным, но это поддается мануальной коррекции. Попросите вашего пациента сесть на низкий стол или скамью, поставив стопы на пол. Если ромбовидная мышца с одной стороны слишком короткая, можно попробовать ее удлинить, попросив пациента наклониться вперед, чтобы открыть область между грудным отделом позвоночника и позвоночной границей лопатки. Проработайте центральную линию по направлению к лопатке, удлиняя ее в сторону от позвоночника. Или же скрестите руки, положив одну поверх остистых отростков нескольких грудных

позвонков, а другую приложите к позвоночной границе; отодвигая руки одну от другой, растяните ромбовидные мышцы и трапецевидную мышцу.

Если же, наоборот, зубчатая мышца слишком короткая с одной стороны или с обеих сторон и тянет лопатку от позвоночника, попросите пациента сесть и слегка наклониться вперед, а сами встаньте на колени за его спиной, приложив открытые кулаки к наружной стороне (латеральный угол) обеих лопаток. Пусть ваши локти будут широко разведены. Когда пациент медленно выпрямляется и вдыхает, сведите лопатки вместе, с большим нажимом на более латеральную из них.

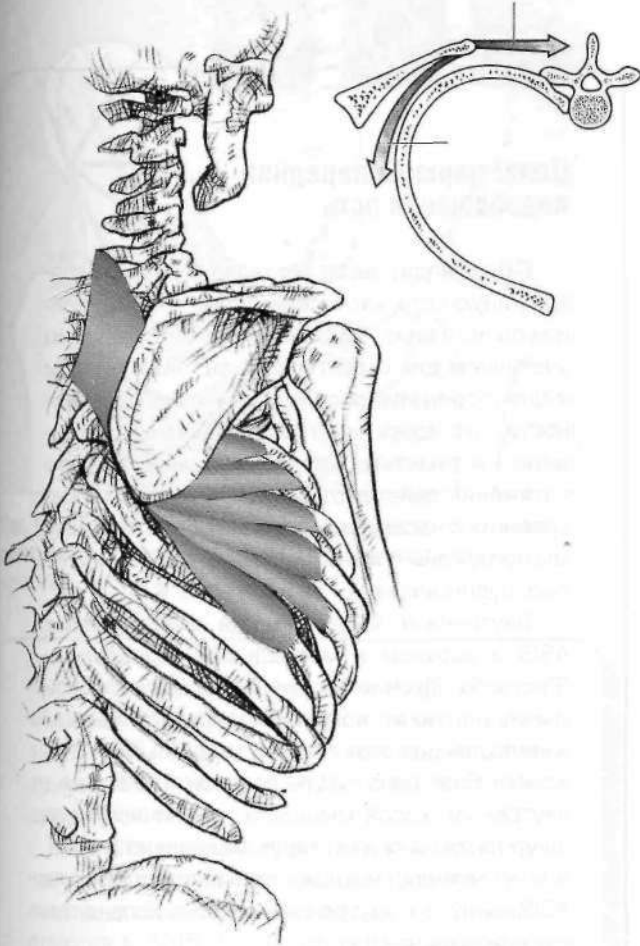


Рис. 6.4 – Ромбовидные мышцы вместе с передней зубчатой мышцей, представляющие собой следующее единство Спиральной линии, образуют миофасциальный подвес для лопатки. (Адаптировано из Calais-Germain 1993.)

От нижнего прикрепления зубчатой мышцы наш путь далее четок и ясен: зубчатая мышца переплетается с зубчиками наружной косой мышцы (рис. 6.6). Волокна наружной косой мышцы сливаются с пленкой поверхностного брюшного апоневроза, где сплетаются с противоположно направленными волокнами внутренней косой мышцы на обратной стороне (Рис. 6.7). Так мы приближаемся к следующей станции СЛ, ASIS (верхняя передняя подвздошная ость), и получаем возможность наблюдать отводные пути или, в данном случае, депо (см. «Депо: верхняя передняя подвздошная ость» на следующей странице).

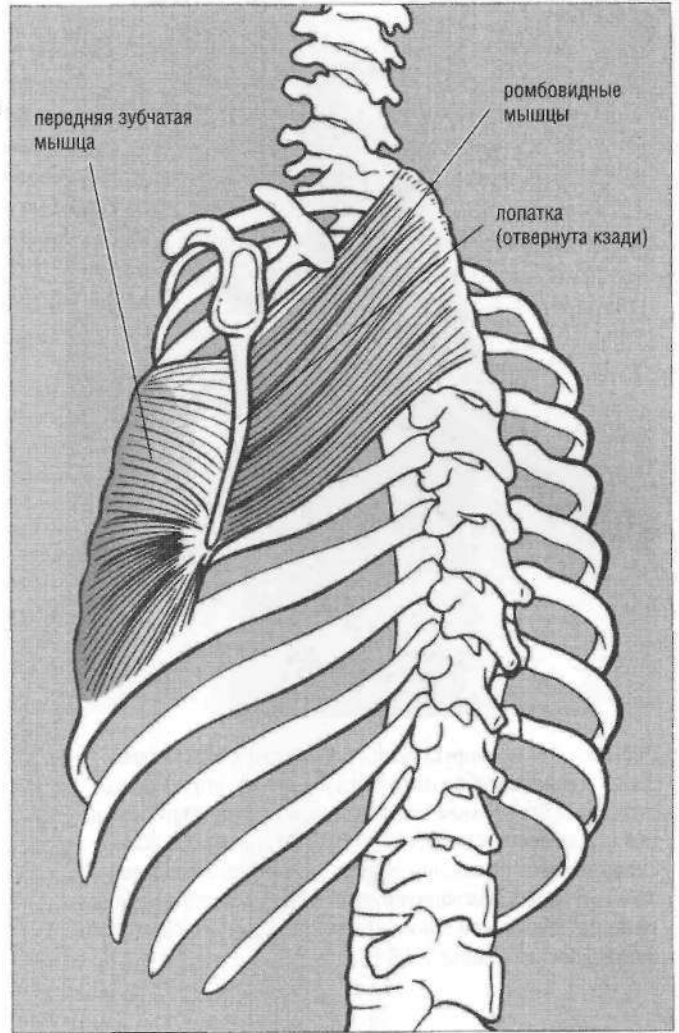


Рис. 6.5 – Если сложить лопатку назад, можно действительно увидеть ромбо-зубчатую мышцу; а посередине этого миофасциального пласта «вклеена» лопатка.

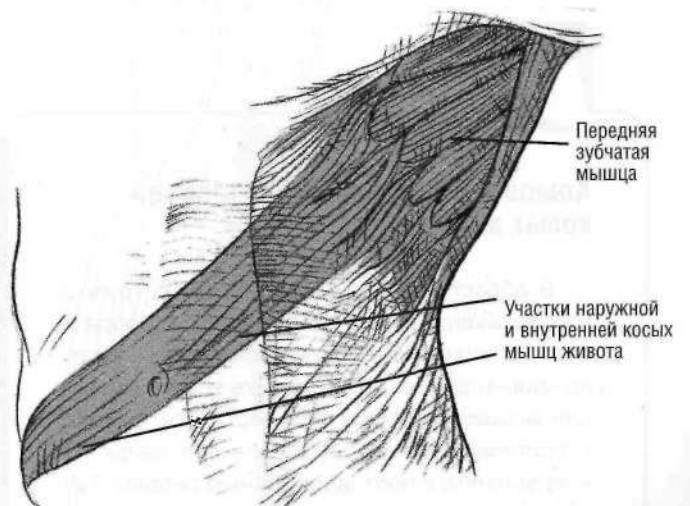


Рис. 6.6 – Следующий ряд единств Спиральной линии переходит с передней зубчатой мышцы на наружную косую мышцу и дальше, через белую линию, через внутреннюю косую мышцу к верхней передней подвздошной ости.

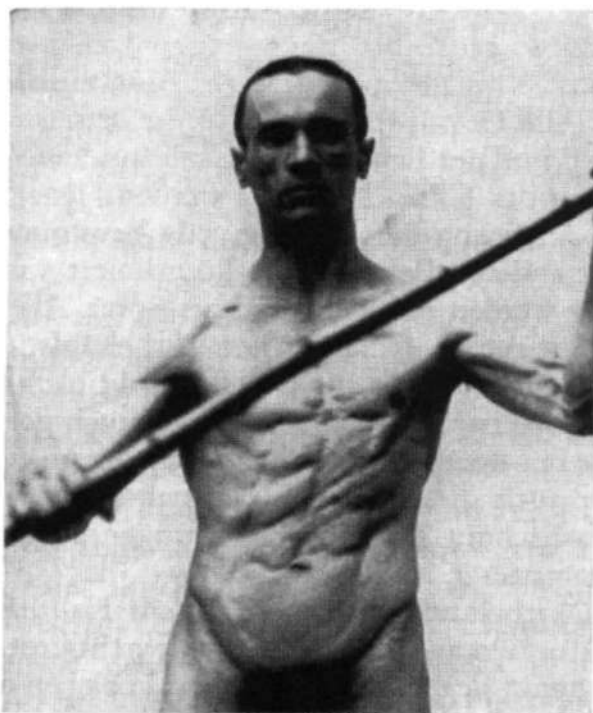


Рис. 6.7 – Соединения Спиральной линии в области брюшины в действии. Обратите внимание на то, что сокращается левая Спиральная линия (идущая справа сверху влево вниз), в то время как другая сторона растягивается. Систематическое сближение одного ряда ребер с противоположным бедром сигнализирует о необходимости срочного лечения Спиральной линии. (Воспроизводится с любезного разрешения из Ноерке 1936.)



Депо: верхняя передняя подвздошная ось

СЛ проходит через верхнюю переднюю подвздошную ось, касаясь ее перед тем как перейти по ноге вниз. ASIS обладает столь важным значением для структурного анализа в целом и для теории миофасциальных единств в частности, что здесь мы просто обязаны остановиться и отметить, какие различные векторы натяжения действуют с этой точки. Ее можно сравнить с часами или компасом, но поскольку мы погружены в железнодорожную терминологию, будем называть ее депо (Рис. 6.8).

Внутренняя косая мышца живота тянет ASIS в верхнем и медиальном направлении (Рис. 6.9). Прочие волокна внутренней косой мышцы, а также волокна поперечной мышцы живота, выполняют прямое медиальное натяжение. Еще одна часть волокон этого веера внутренней косой мышцы и ограничивающий шнур паховой связки тянут медиально и вниз. А портняжная мышца, прикрепляющаяся к ASIS на пути к внутренней стороне колена, тянет в основном вниз



Комплекс наружной и внутренней косых мышц

В области брюшины одна сторона группы наружной/внутренней косых мышц (беора к «противоположному» тазу) может быть заметно короче другой. Расположите кончики пальцев на поверхностных слоях брюшной фасции и приподнимите их диагонально и вверх по направлению к противоположным ребрам. Так обычно можно исправить этот дисбаланс, хотя он, как правило, также затрагивает и поясничные мышцы (см. Главу 9).

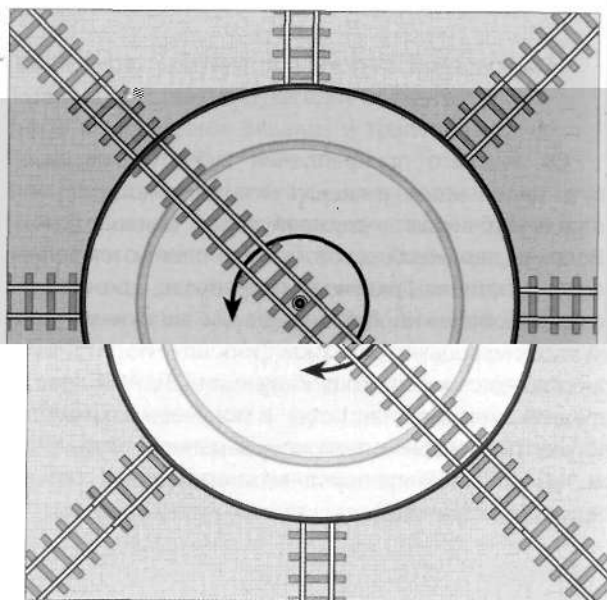


Рис. 6.8 – В железнодорожном депо сходится множество путей.

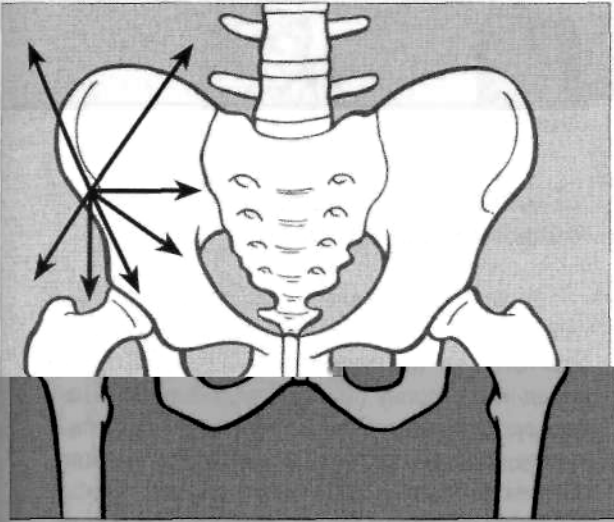


Рис. 6.9 – Верхняя передняя подвздошная ость – это пример депо, в котором встречается много разнонаправленных векторов.

и слегка кнутри. При этом подвздошная мышца, присоединенная к внутреннему краю ASIS, создает натяжение прямо книзу по направлению к внутренней части бедренной кости.

Прямая мышца бедра, как мы уже отмечали, говоря о Поверхностной фронтальной линии, у большинства людей не прикрепляется к ASIS, но, несмотря на это, тянет переднюю часть таза книзу от своего ниже расположенного прикрепления на AIIIS. Проходя к внешней стороне колена, напрягатель широкой фасции тянет вниз и кнаружи. Средняя ягодичная мышца тянет вниз и назад по направлению к большому вертелу, поперечная мышца живота тянет назад практически горизонтально вдоль подвздошного гребня, а наружная косая мышца живота тянет вверх и назад по направлению к нижнему краю грудной клетки.

Сбалансировать эти силы, собранные на передней части таза и в состоянии покоя и при ходьбе, можно лишь неустанно работая с большим вниманием и немалым терпением. В поддержании этого баланса задействованы, по меньшей мере, три линии анатомических поездов: эта Спиральная линия, Латеральная линия и Глубинная фронтальная линия, а также и Поверхностная фронтальная линия, с которой имеется механическое соединение. Правильная оценка состояния основывается на взвешивании всех этих словно-танцующих линий, натяжения, создаваемых набором миофасциальных единств по каждой из полузависимых сторон таза.

Покидая ASIS, мы должны следовать далее в том же направлении, чтобы соблюсти наши правила. И вместо того чтобы резко перестроится на один из этих путей, мы, посредством механического соединения, напрямую переходим от волокон внутренней косой мышцы живота к напрягателю широкой фасции (TFL). TFL соединяется с передним краем подвздошно-большеберцового тракта (ИТТ), который, как мы отмечали при описании Латеральной линии, идет вниз к латеральному мыщелку большеберцовой кости (Рис. 6.10).

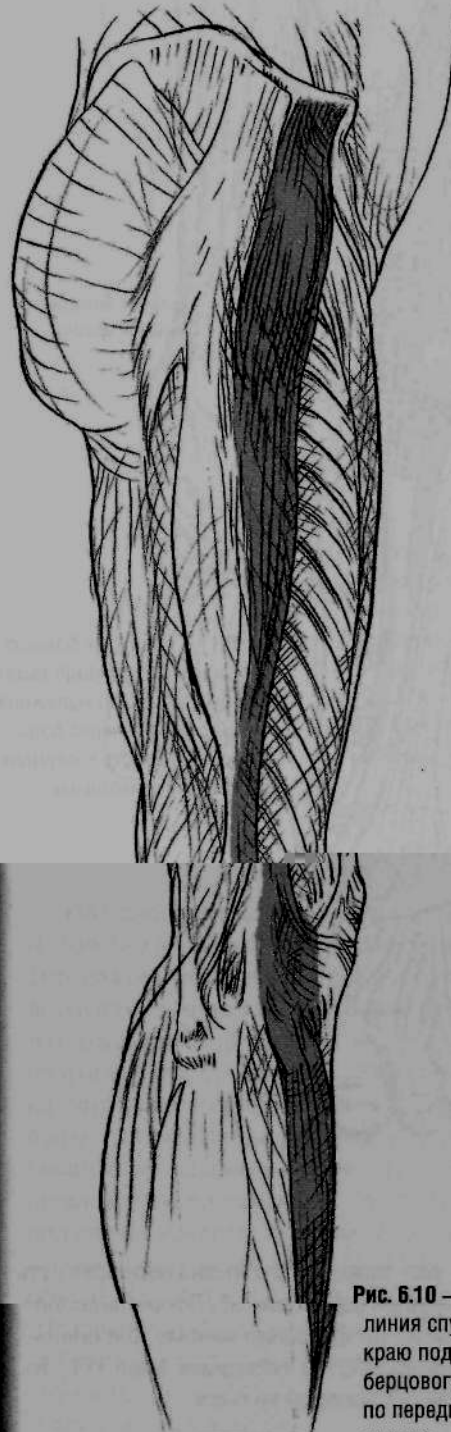

Рис. 6.10 – От ASIS Спиральная линия спускается по переднему краю подвздошно-большеберцового тракта и напрямую по передней большеберцовой мышце.

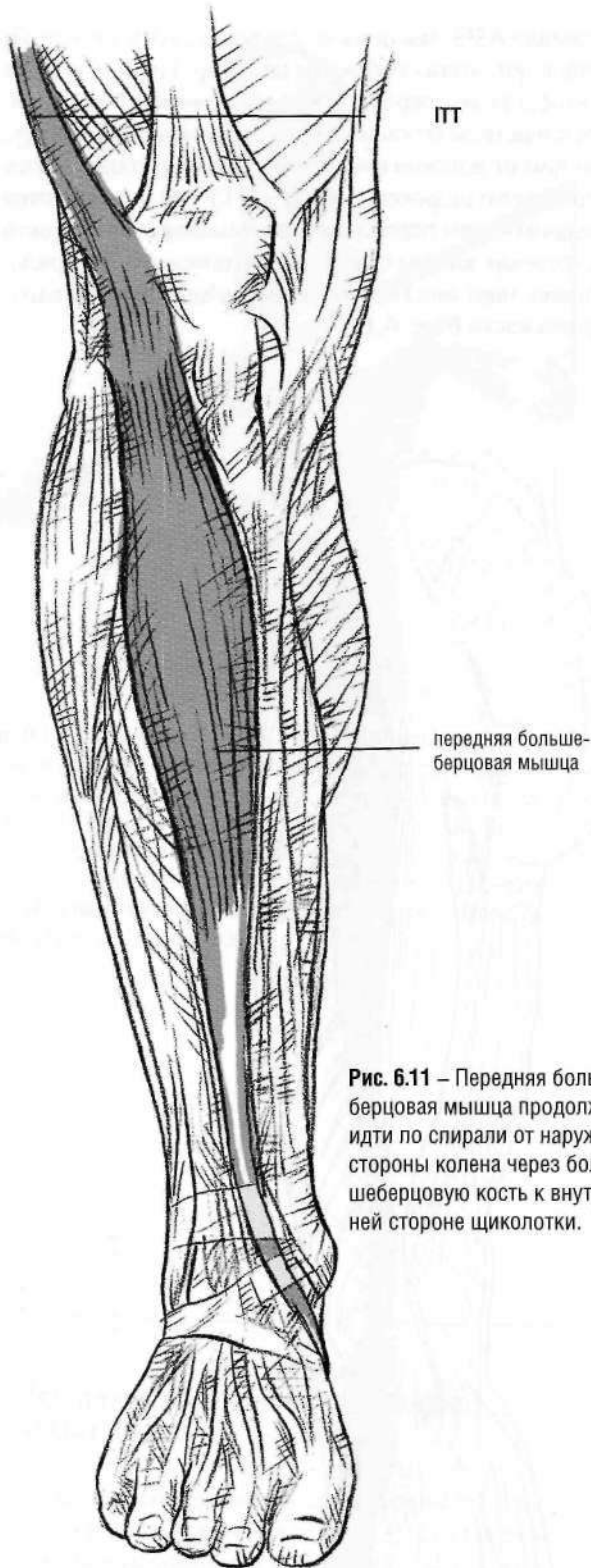


Рис. 6.11 – Передняя большеберцовая мышца продолжает идти по спирали от наружной стороны колена через большеберцовую кость к внутренней стороне щиколотки.

Однако на этот раз, вместо того чтобы перепрыгнуть на малоберцовые мышцы (см. Главу 5, Латеральная линия), мы пойдем прямо, по наиболее явному фасциальному соединению, особенно на переднем крае ИТТ, то есть к передней большеберцовой мышце.

«Скрипка» и подвздошно-большеберцовый тракт

В области ног удлинить этот участок СЛ от ASIS до внешней стороны колена можно поглаживанием вверх либо вниз, удлиняющим переднюю сторону лишь подвздошно-большеберцового тракта. Обычно при работе используется плоская локтевая поверхность, а пациент лежит на боку. В таком положении изгибы ИТТ на поверхности бедра напоминают струны скрипки. А ваш локоть действует как смычок: изменяя угол руки, вы можете сделать акцент на соединении большой ягодичной мышцы с задней частью ИТТ или (как мы и предлагаем здесь для СЛ) сосредоточиться на переднем участке от TFL до передней большеберцовой мышцы сразу под коленом. Около колена легко почувствовать передний край ИТТ; а ближе к тазу держитесь линии, идущей от ASIS к середине латеральной части колена.

Поскольку эта зона может быть довольно болезненной при первичной обработке, как правило, большего успеха можно добиться рядом более мягких повторений.

Передняя большеберцовая мышца проходит вниз и кнутри, пересекая нижний участок голени, и прикрепляется к капсуле сустава между первой клиновидной и первой плюсневой костями. Казалось бы, мы достигли конца СЛ, но если мы посмотрим на другую сторону этой суставной капсулы, то обнаружим прямое соединение с длинной малоберцовой мышцей, а также и с раздвоенной связкой, соединенной с этими же двумя костями и суставной капсулой. Другими словами, между передней большеберцовой мышцей и длинной малоберцовой мышцей существует фасциальное и механическое единство (Рис. 6.12). Это соединение было замечено и ранее, но сейчас его можно лучше понять, представив как часть цельной картины (см. ниже о СЛ и сводах стопы).

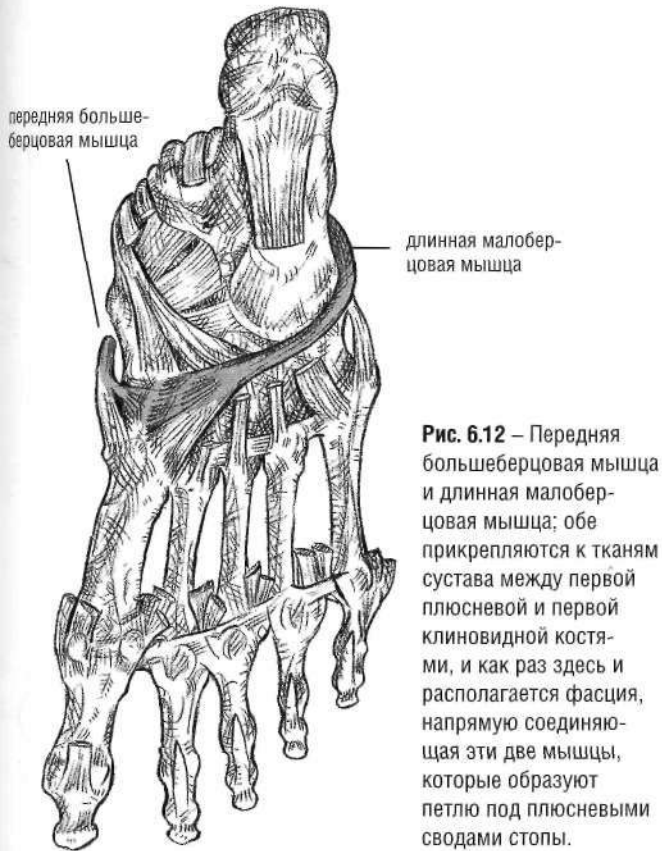

Рис. 6.12 – Передняя большеберцовая мышца и длинная малоберцовая мышца; обе прикрепляются к тканям сустава между первой плюсневой и первой клиновидной костями, и как раз здесь и располагается фасция, напрямую соединяющая эти две мышцы, которые образуют петлю под плюсневыми сводами стопы.

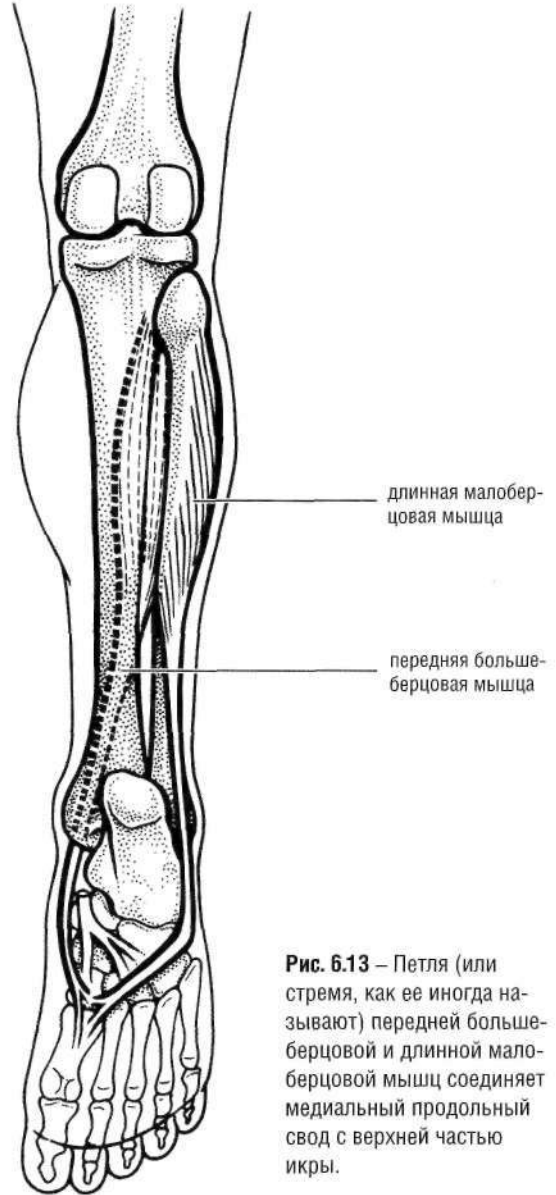


Рис. 6.13 – Петля (или стремя, как ее иногда называют) передней большеберцовой и длинной малоберцовой мышц соединяет медиальный продольный свод с верхней частью икры.



Своды и «стремя»

В самой стопе довольно сложно пробиться к стремени под сводом, и обрабатывать его лучше всего со стороны нижнего участка ноги. Как ни странно, оба конца этого отрезка, передняя большеберцовая и длинная малоберцовая мышцы, располагаются рядом на переднелатеральной стороне нижнего участка ноги (Рис. 6.13). Как мы уже отмечали, рассматривая Латеральную линию (Глава 5), между двумя этими мышцами располагается межмышечная перегородка.

В случаях пронированной стопы вы зачастую обнаружите, что передняя большеберцовая мышца зажата в вытянутом положении, а длинная малоберцовая – в укороченном. Поэтому, в подобных случаях, необходимо подтянуть фасцию, переднюю большеберцовую мышцу и снизу соединить большеберцовую кость, а также, как правило, длинную лямку, закрепить большеберцовую мышцу. В случаях супинированной стопы потребуется как раз наоборот.

По малоберцовой мышце мы с легкостью переходим на головку малоберцовой кости, также как и в ЛЛ, но на этот раз мы перейдем от головки малоберцовой кости к двуглавой мышце бедра по более очевидному пути – по латеральной подколенной мышце (по латеральному подколенному сухожилию) (Рис. 6.14). Длинная головка двуглавой мышцы ведет нас вверх к седалищному бугру, который переходит в крестцово-бугорную связку, крестцовую фасцию и поднимается вверх на мышцу, выпячивающую позвоночник. На этом пути она проходит

под самым началом этой спиральной линии – рваной лямки мышца голени и шеи – и прикрепляется к заднему (Рис. 6.15). Этот отрезок, по которому идет и передняя большеберцовая лямка, имеет в своей структуре связку с Глаза 2, и потому нет необходимости в его прощупывании, но же описание, по крайней мере, 2-й области, не будет полным без него.

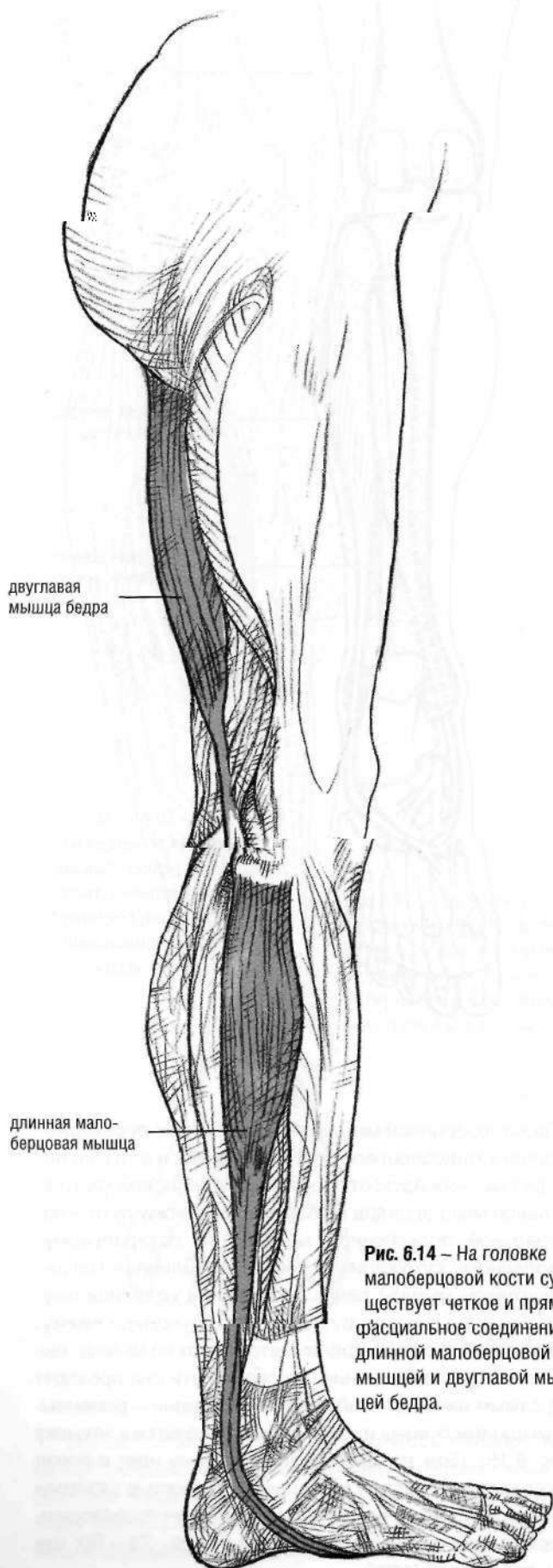


Рис. 6.14 – На головке малоберцовой кости существует четкое и прямое фасциальное соединение длинной малоберцовой мышцей и двуглавой мышцей бедра.

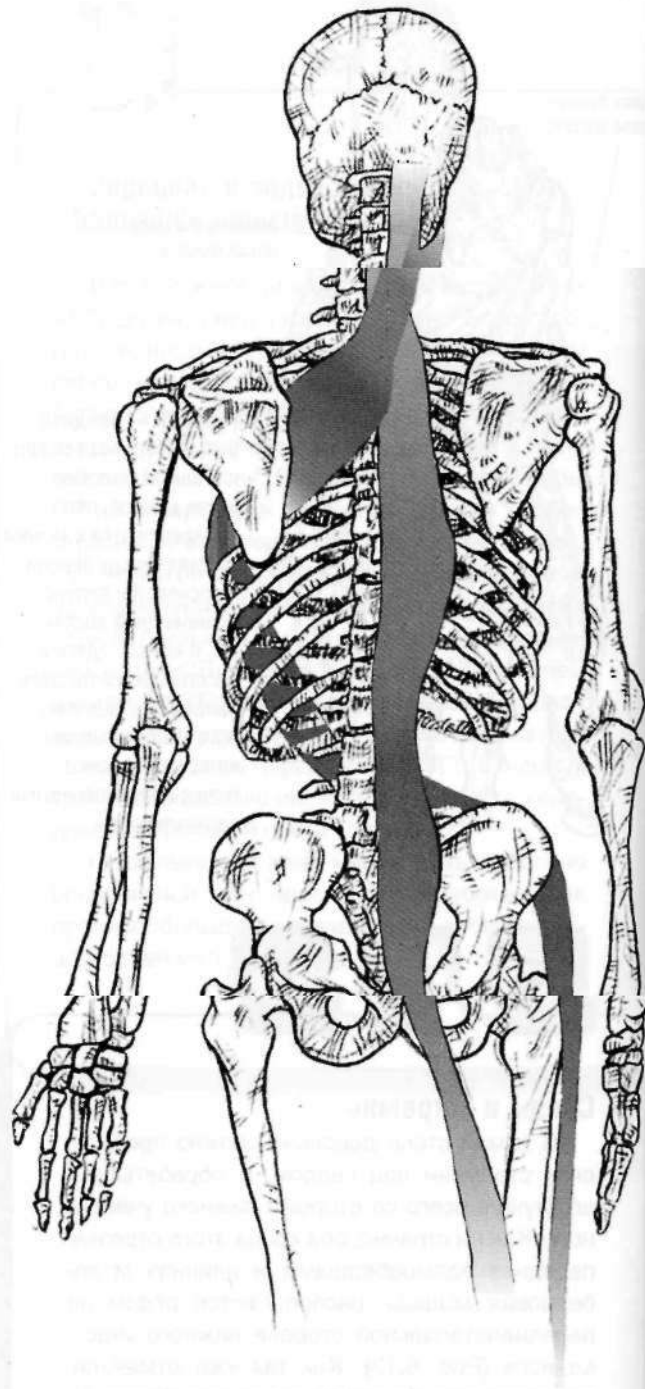



Рис. 6.15 – Идя от латеральной подколенной мышцы, Спиральная линия параллельно Поверхностной задней линии соединяется с крестцово-бугорной связкой и поднимается по мышце, выпрямляющей позвоночник, к задней части черепа, практически к месту своего начала.



Четвертая подколенная мышца

Глубоко под латеральной подколенной мышцей, двуглавой мышцей бедра, которая представляет собой экспресс, пересекающий и тазобедренный и коленный суставы, залегает ряд важных и не столь заметных электричек. Это внутреннее соединение может иногда помочь объяснить случаи наиболее сложной укороченности подколенных мышц. Оно состоит из короткой головки двуглавой мышцы, прикрепления к головке малоберцовой кости, что и длинная головка, и проходит к шероховатой линии примерно на одной трети бедренной кости (Рис. 6.16). Здесь наблюдается фасциальное единство со средней частью большой приводящей мышцы, которая проходит под оставшейся частью двуглавой мышцы бедра и прикрепляется к нижней стороне ветви седалищной кости сразу перед прикреплениями подколенных мышц.

При хронически согнутых коленях излишне активной может быть короткая головка двуглавой мышцы, а большая приводящая мышца может играть роль в отклонении таза назад или в неспособности тазобедренных суставов сгибаться должным образом.

Нужна высокая точность, чтобы под поверхностными подколенными мышцами достичь этой «четвертой подколенной мышцы». Снаружи от колена найдите одно сухожилие двуглавой мышцы бедра, поднимающееся от головки малоберцовой кости. Обнаружить короткую головку двуглавой мышцы можно, обхватив это сухожилие с медиальной и латеральной сторон. Попросите пациента лечь на живот и согнуть колено, а сами прижмите эту мышцу к задней стороне бедренной кости – так вы зафиксируете короткую головку, которая будет растягиваться и удлиняться вместе с тем, как ваш пациент будет медленно опускать ногу и стопу, полностью выпрямляя колено.

Большая приводящая мышца (которую мы

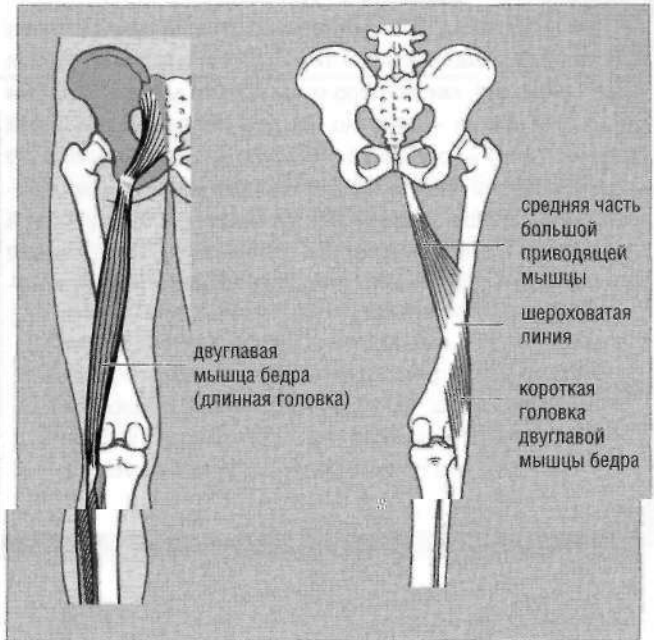


Рис. 6.16 – Под экспрессом длинной головки двуглавой мышцы бедра располагаются две электрички, которые называют «четвертой подколенной мышцей». Она состоит из короткой головки двуглавой мышцы, идущей от малоберцовой кости вверх к шероховатой линии бедренной кости, и из среднего участка большой приводящей мышцы, идущей от того же места бедренной кости вверх к седалищной ветви сразу перед подколенными мышцами.

нижнего края седалищного бугра вперед примерно на 3-4 сантиметра, и вы обнаружите прочное прикрепление большой приводящей мышцы. Попросите пациента поднять колено по направлению к потолку, чтобы отделить это сухожилие от подколенных мышц. Обнаружив его, проработайте большую приводящую мышцу вниз от ее прикрепления и по направлению к середине бедренной кости, помня о том, что это довольно крупный слой миофасции и для того, чтобы обработать его на всю глубину, может потребоваться не-

Таким образом, СЛ останавливается на задней части затылка довольно близко к тому месту, где мы и начали наше движение, много слов и несколько метров фасции назад. Эта линия – конечно, их две (по одной с каждой стороны тела) – соединяет каждую сторону черепа по задней стороне шеи с противоположным плечом, продолжаясь дальше спереди вокруг живота к бедру на той же стороне, где она и началась (рис. 6.17). Отсюда линия резко спускается вниз по внешней стороне бедра и ко-

лена, но пересекает переднюю сторону голени, образуя петлю под внутренним сводом стопы, а затем поднимается по задней стороне тела и снова соединяется с черепом медиально от места своего начала.

Спиральные пути, опутывающие тело, вовсе не ограничиваются описанной здесь Спиральной линией. Чтобы получить об этом более широкое представление, см. дискуссию в конце Главы 8 (Функциональные линии) и в Главе 10.

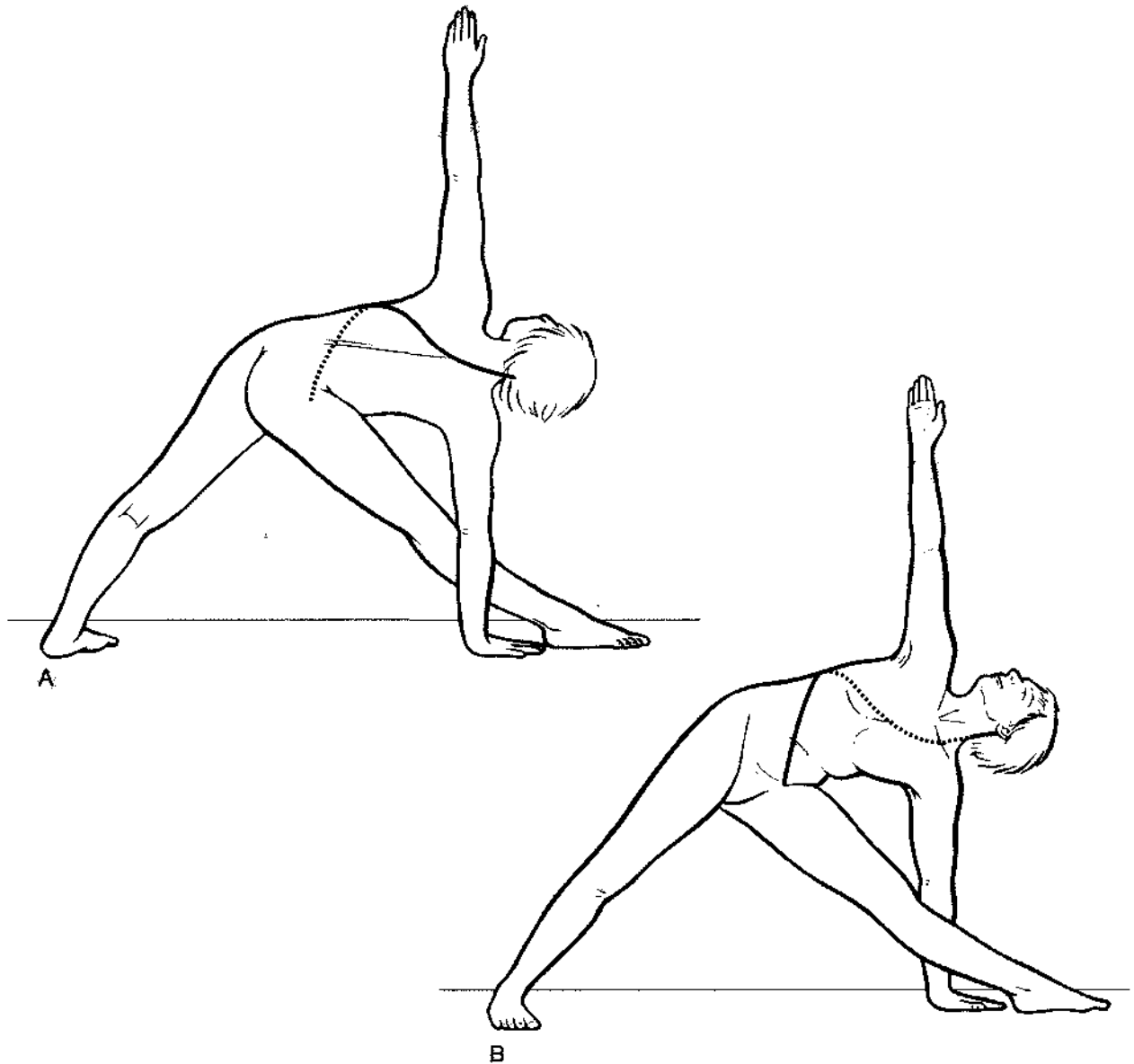


Рис. 6.17 – Такие позиции с перекрутом позвоночника как поза треугольника специально предназначены для того, чтобы растягивать верхний участок Спиральной линии.



Общие соображения для терапии движения: взаимозависимость

Вполне понятно, что растянуть и задействовать СЛ можно вращательными и перекручивающими движениями. Популярный сейчас «рогалик» (подъем верхней части тела с перекрутом), при котором локоть стремится к противоположному колену, задействует всю верхнюю часть

СЛ. «Перекруты» йоги растягивают всю верхнюю часть СЛ, а в частности позиция «треугольник» специально предназначена для того, чтобы в ней участвовала вся линия (Рис. 6.17). Существует ясное отношение взаимозависимости между обеими сторонами линии; Растянуть верхнюю левую СЛ при работе правой верхней СЛ можно, сев (чтоб зафиксировать таз) и перекрутив вся верхнюю часть тела, словно бы смотря через правое плечо.



Пальпация Спиральной линии

Хотя СЛ начинается на заднелатеральной стороне черепа, ее первая настоящая станция находится на затылочном бугре, а первый ее путь проходит по ременным мышцам головы и шеи, с которыми мы впервые столкнулись как с компонентами Латеральной линии (Рис. 6.3А). Ее легко почувствовать сразу под затылочным бугром, если под углом надавить с одной стороны кнутри по направлению к остистым отросткам шейного позвонка под поверхностной трапециевидной мышцей, и она сама окажется в ваших пальцах, когда вы, несмотря на сопротивление, повернете голову в ту же сторону.

Следующий путь этой линии, ромбовидные мышцы, легче увидеть и почувствовать на ком-нибудь другом, поскольку они располагаются как раз в том месте спины, которое так трудно почесать, когда оно ужасно чешется. Попросите кого-нибудь поднять и свести вместе плечи, и у большинства людей вы увидите форму ромбовидных мышц, толкающих кверху лежащую над ними трапециевидную мышцу.

Если вам удастся проникнуть пальцами под позвоночную границу лопатки вашей модели, то вы почувствуете то место, где ромбовидные мышцы переходят на переднюю зубчатую мышцу. Однако большая часть этого большого мышечного пласта скрыта за лопаткой. У людей хрупкого телосложения нижние четыре или пять

слоев (которые здесь и обсуждаются) видны, когда модель сокращает эту мышцу (например, при отжимании) (Рис. 6.6).

Связь передней части зубчатой мышцы с наружной кривой мышцей через белую линию внутри внутренней кривой мышцы с противоположной стороны хорошо изучена, и ее легко увидеть, как на Рис. 6.7, и пальпировать. Так мы подходим к соединению внутренней кривой мышцы с передним подвздошным гребнем и ASIS.

Чтобы продвинуться далее вниз, расположите пальцы под краем переднего подвздошного гребня, а затем отведите и медиально поверните тазобедренный сустав (Рис. 6.10). Ваши пальцы подтолкнет кверху напрягатель широкой фасции (TFL). Отсюда можно почувствовать подвздошно-большеберцовый тракт (ИТТ), в верхней части бедра довольно неясно, но все более четко, спускаясь ниже к колену. Если отвести тазобедренный сустав и поднять стопу от пола, можно будет почувствовать соединение ИТТ с передней большеберцовой мышцей через коленный сустав.

Следуйте вниз по передней большеберцовой мышце, по передней стороне голени рядом с большеберцовой костью, и вы найдете плотное сухожилие, появляющееся из-под удерживателя на медиальной стороне передней части икроножки (Рис. 6.11). Чтобы пальпировать это сухожилие как можно дальше по направлению к ее станции между первой плюсневой и первой клиновидной костями, сильно согните стопу

в тыльном направлении и отведите стопу кнутри (Рис. 6.12).

Тут же на другой стороне этого прикрепления начинается длинная малоберцовая мышца, фасциально связанная через фасцию суставной капсулы, но очень трудно пальпируемая (скорее, подразумеваемая) из-за залегающих поверх нее миофасции и фасциальной подушечки на нижней поверхности стопы. Сухожилие длинной малоберцовой мышцы проходит под стопой, располагаясь глубже всех прочих тканей, и идет через канал в кубовидной кости (опять-таки, почувствовать ее очень сложно) и становится доступным пальпации сразу под латеральной лодыжкой щиколотки (Рис. 6.14). Здесь пальпируются два сухожилия, но сухожилие короткой малоберцовой мышцы (которое является частью ЛЛ, а не СЛ) располагается выше по отношению

к интересующему наш сухожилию длинной большеберцовой мышцы, которое достигает основания пятой плюсневой кости, к которой и прикрепляется.

Миофасция длинной большеберцовой мышцы поднимается по наружной стороне ноги к головке малоберцовой кости, где четко прощупывается соединение с латеральной подколенной мышцей – двуглавой мышцей бедра. Идите по сухожилию этой подколенной мышцы по наружной задней стороне ноги вверх к седалищному бугру. Отсюда соединение СЛ переходит на крестцово-бугорную связку, фасцию крестца и мышцу, выпрямляющую позвоночник. (Пальпация этих структур обсуждается в связи с Поверхностной задней линией в Главе 3, поэтому мы не станем повторять здесь этот разговор).



Дискуссия 1: верхняя Спиральная линия и повороты торса при осанке

Поскольку в точке ASIS существует, скорее, не прямое, а механическое соединение через таз, а также имеется депо векторов силы, которые влияют на местоположение ASIS, верхний и нижний участки СЛ, зачастую, хотя и не всегда, работают отдельно: в любом случае, обсуждать их лучше всего по отдельности. Обе эти части, конечно же, остаются связанными и могут работать координированно, но также могут выполнять и независимые функции.

Верхний участок СЛ, проходящий от затылка вокруг противоположного латерального плечевого пояса к ASIS, идеально расположен для того, чтобы «способствовать» медиальным поворотам верхней части тела (Рис. 6.18). Мы говорим «способствовать», поскольку клинический опыт подсказывает, что Спиральная линия редко выступает причиной таких поворотов и перекрутов в осанке, но зачастую компенсирует более глубокие перекруты позвоночника, причина которых может лежать где угодно (см. также Главу

9, посвященную Глубинной фронтальной линией). При помощи этого комплекса миофасции СЛ можно совершать перекруты при обычном движении или выполнении отдельных упражнений, или же он может выступать в качестве поверхностного бандажа глубокого сколиоза или иного осевого поворота.

За счет связи между глубокими и поверхностными структурами, число отдельных модификаций и индивидуальных способов применения СЛ при поворотах просто бесконечно. Укороченность этой линии напрямую от ASIS к черепу создает узнаваемый тип осанки, который известен любому врачу (Рис. 6.18).

Когда эта линия создает натяжение на зубчатую мышцу через фасцию брюшины, это вызывает выпячивание плеча и грудной клетки по этой стороне и приводит к тому, что верхняя часть спины и/или нижняя часть шеи тянутся по направлению к плечу, так что голова смещается к плечу, иногда отклоняясь в противоположную

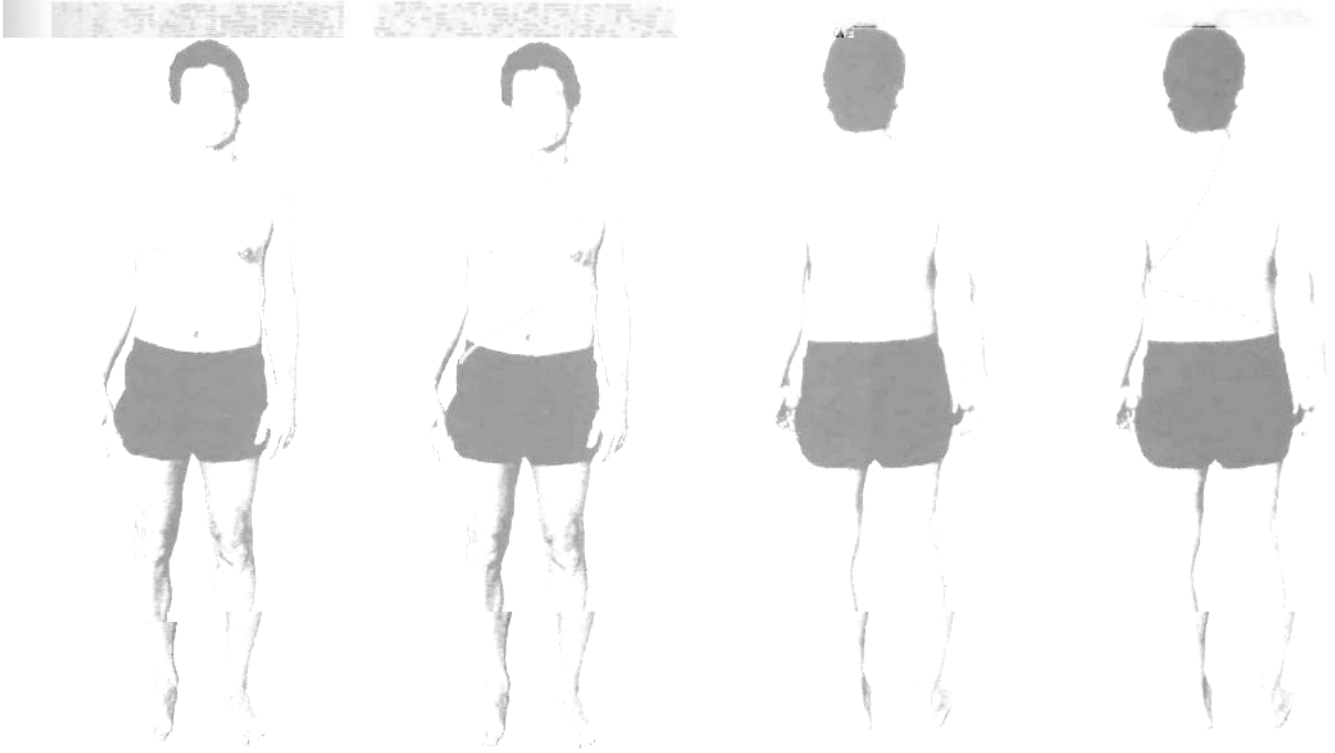


Рис. 6.18 – Часто встречающаяся модель осанки, связанная с укорачиванием одной стороны верхнего участка Спиральной линии. Голова смещается и/или отклоняется в одну сторону, местоположение лопаток различается, а также имеет место и сдвиг или перекрут в грудной клетке (все эти признаки есть на этих фотографиях) – любой из этих признаков должен сообщить врачу о том, что, возможно, Спиральная линия участвует в формировании этих изменений.

сторону. Все это происходит в отсутствие противонаправленных сил, или даже «поверх» этих сил. Отдельная напряженная (по какой-либо причине) мышца или направленное в другую сторону натяжение по какой-либо иной линии (например, укороченная ЛЛ с той же стороны, что и рассматриваемая СЛ) изменят и, возможно, затемнят, но не исправят изменения, вызванные натяжением верхнего участка СЛ.

Зачастую СЛ функционирует в направлении вверх от ASIS. Благодаря весу таза и действующим в нем разнонаправленным силам редко случается, что СЛ оттягивает ASIS сверху, со стороны плеча или ребра.

части этой линии оказываются напряженными: притом, что это напряжение не передается по всей линии. Бывает, что участок от черепа до зубчатой мышцы напрягается без участия живота, или же живот вызывает натяжение через шею, но плечо при этом вперед не выводится.

Для того, чтобы различать изменения этой линии, необходима практика, но такие яркие признаки как сдвиги или отклонения в положении головы, выдвигание одного плеча вперед или различия в направлении грудной клетки и лобка должны моментально сообщить врачу, что в этих изменениях, вероятнее всего, участвует СЛ.



Дискуссия 2: своды стопы и отклонение таза

Общепризнанно, что передняя большеберцовая и длинная малоберцовая мышцы вместе формируют «стремя» под системой сводов стопы. Большеберцовая мышца тянет вверх слабую часть медиального продольного свода, сухожилие длинной малоберцовой мышцы поддерживает кубовидную кость, важнейшую опору латерального свода, и все вместе они помогают предотвратить падение проксимальной части поперечного свода (Рис. 6.12).

Более того, между ними двумя существует и отношение взаимосвязи: расслабленная (или «зажатая в удлинненном положении») большеберцовая мышца в сочетании с сокращенной или «зажатой в укороченном положении» малоберцовой мышцей приводит к формированию отведенной кнаружи (пронированной) стопы, а также создает предпосылки к падению медиального свода (см. Рис. 6.13). Обратные же явления, как правило, приводят к образованию отведенной кнутри стопы с довольно высоким сводом, при которой вес смещается по стопе латерально.

Руководствуясь нашим новым взглядом на СЛ, мы можем расширить это представление и включить в него всю ногу целиком: большеберцовая мышца соединяется с прямой мышцей бедра (ПФЛ), с портняжной мышцей (альтернативный путь ПФЛ), а также с ПТТ и TFL (СЛ). В эти соединения поднимаются к наиболее передней части тазовой кости: ASIS или AHS. Через длинную головку двуглавой мышцы бедра малоберцовая мышца соединяется с седалищным бугром, или же, другими словами, с наиболее задней частью тазовой кости.

Таким образом, стремя или «петля», образованная большеберцовой и малоберцовой мышцами, распространяется по ноге до таза и оказывается связанной с положением таза (Рис. 6.19): отклонение таза кпереди сближает стопу и ASIS, отнимая, таким образом, верхнюю поддержку у большеберцовой мышцы, что создает предпосылки (хотя и не всегда обязательные) падению медиального свода. И наоборот, отклонение таза

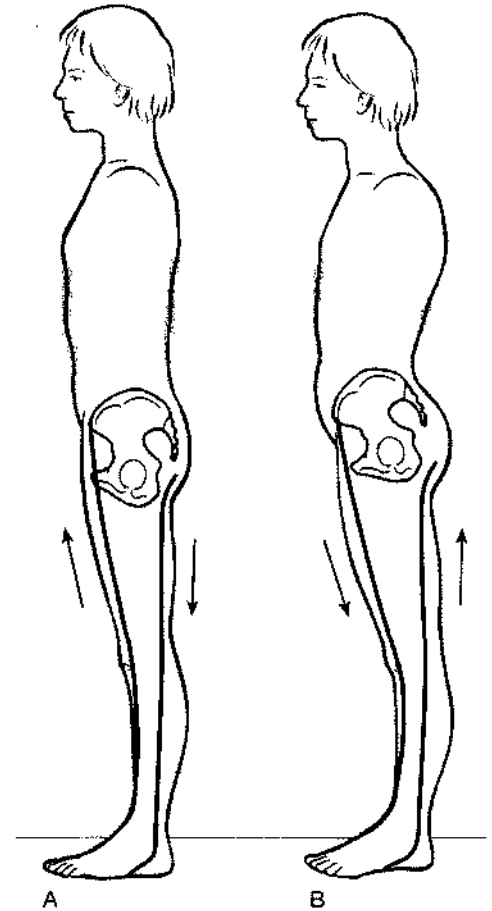


Рис. 6.19 – Петлю под стопой можно рассматривать в широком контексте Спиральной линии и связать с углом отклонения таза.

кзади, как правило, создает натяжение на большеберцовой мышце и ослабление малоберцовой мышцы, что создает предпосылки формирования отведенной кнутри стопы.

Обратите внимание и на следующий вывод: очень напряженная СЛ задней части ноги может оказаться сильнее фронтальной СЛ и привести одновременно и к отклонению таза кзади, и к отведенной кнаружи стопе. Когда мы видим такие изменения, мы понимаем, что, должно быть, задняя часть нижнего участка СЛ значительно укоротилась в каком-то месте этих путей. При противоположных изменениях отведенная кнутри стопа и отклонение таза кпереди указывает на укороченность в передней части нижнего участка СЛ, хотя подобные явления наиболее часто связываются с укороченной Глубинной фронтальной линией (см. Главу 9).



Дискуссия 3: нижний участок Спиральной линии и траектория движения колена

СЛ влияет на сохранение траектории колена (способность колена двигаться прямо вперед и назад при ходьбе, сохраняя в той или иной степени тот же вектор направления, что и таз и щиколотка).

Для того, чтобы оценить сохранение траектории колена, можно наблюдать за идущим прямо на вас или от вас пациентом и отмечать перемещение коленей. Или вы можете попросить пациента встать перед вами, поставив стопы параллельно друг другу. Попросите его сдвинуть колени вперед, удерживая стопы на полу, а верхнюю часть тела держать прямо, так, чтобы ягодицы не смещались ни назад, ни вперед, иначе это вызовет отклонение грудной клетки назад. Наблюдайте за траекторией коленей

(Рис. 6.20). Если одно или оба колена направлены кнутри, одно к другому, при движении вперед, то, возможно, нижний участок СЛ напряжен с этой стороны.

Когда мы обращаем внимание на то, как СЛ идет от ASIS на передней стороне таза к наружной стороне колена, а затем вниз к внутренней стороне щиколотки, то мы безошибочно замечаем, как напряжение может влиять на направление колена, создавая натяжение на внешней стороне колена по направлению к линии, идущей прямо от ASIS к медиальной щиколотке (Рис. 6.21). Расслабление этой линии сверху или снизу перед локальной работой над мягкими тканями или перед назначением корректирующих упражнений для восстановления правильной траектории движения колена значительно повысит успешность лечения.

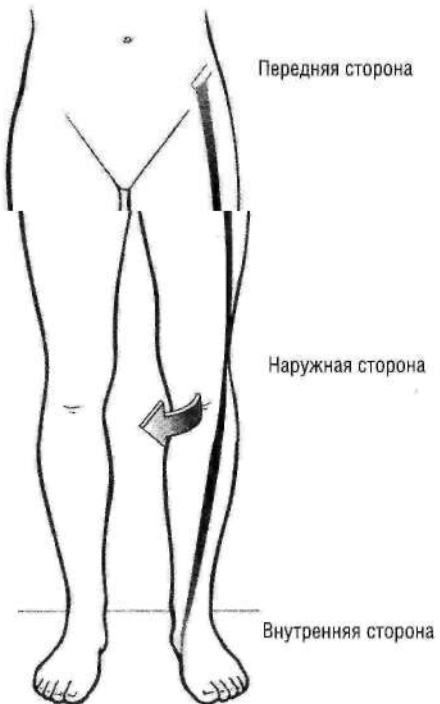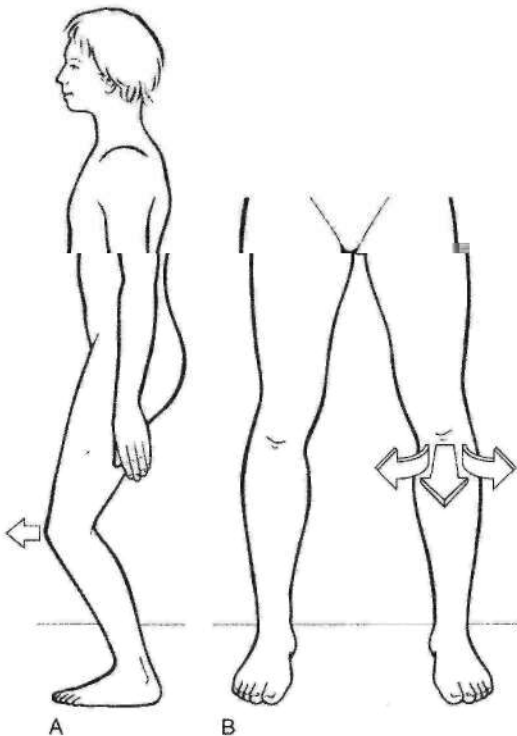


Рис. 6.20 – Оценивая траекторию движения колена, попросите пациента вывести колени прямо вперед, подтянув таз и не поднимая пятки от пола. Понаблюдайте за тем, перемещается ли «фара» колена кнутри или кнаружи при движении вперед-назад.

Рис. 6.21 – Поскольку Спиральная линия проходит от передней стороны таза к наружной стороне колена, а оттуда идет к внутренней стороне щиколотки, напряжение по этой линии может вызывать медиальный поворот в области колена...

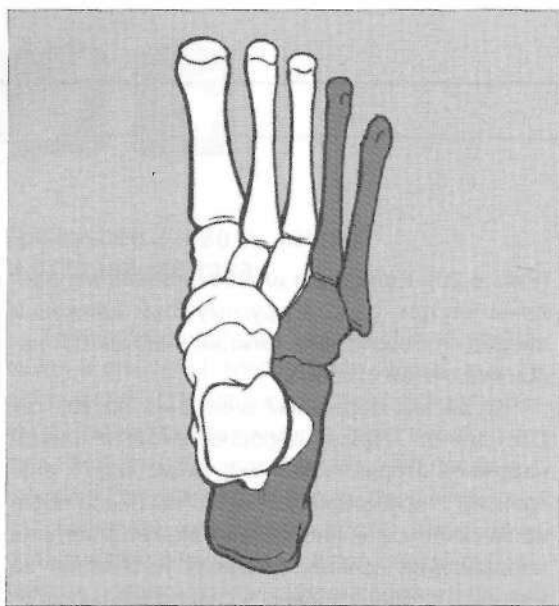


Рис. 6.22 – Стопу можно довольно четко разделить на кости медиального свода и кости латерального свода. Некоторые танцоры называют их соответственно «пальцевой» стопой и «пяточной» стопой.

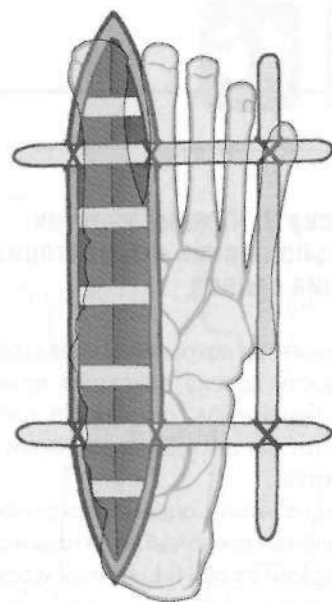


Рис. 6.23 – С точки зрения функционирования, кости медиального свода можно рассматривать как основную опору «каноз» стопы, в то время как кости внешнего свода играют роль уравнивающей и стабилизирующей «укосины», не несущей весовой нагрузки.



Дискуссия 4: «пяточная» стопа и крестцово-подвздошный сустав

Давно было отмечено, что кости стопы довольно четко разделяются по продольной оси на кости, составляющие медиальный свод, и кости, составляющие латеральный свод (Рис. 6.22).

Позаимствовав балетную терминологию, их можно назвать «пяточной» стопой и «пальцевой» стопой. «Пальцевая» стопа явно предназначена в первую очередь для того, чтобы нести вес: если вы встанете и перенесете вес тела на пальцы ноги, то почувствуете давление в головках трех первых плюсневых костей и до таранной кости. Когда мы смотрим на то, как таранная кость выстраивается в одну линию с основной несущей костью голени, большеберцовой костью, наша уверенность лишь возрастает. Попробуйте качнуться вперед, удерживая вес на двух наружных пальцах; и если у вас нет привычки это делать, вам будет довольно сложно, если не вовсе невозможно, удерживать какое бы то ни было равновесие.

Пятка, конечно, принимает на себя вес, когда мы стоим и ходим, но два наружных пальца и связанные с ними кости (четвертая и пятая

плюсневые и кубовидная кости) в большей степени приспособлены для удержания равновесия стопы, как своего рода укосины на каноз (Рис. 6.23).

Рассматривая верхнее окружение «пяточной» стопы, мы обнаруживаем малоберцовую кость, расположенную уникальным образом под мыщелком большеберцовой кости (Рис. 6.24). Ее расположение неудачно с точки зрения удержания веса, зато очень удачно для сопротивления, скорее, верхнему, чем нижнему, натяжению. И хотя восемь мышц, идущих от стопы, тянут малоберцовую кость книзу, одна очень крупная мышца, двуглавая мышца бедра, тянет ее напрямую вверх и кнутри.

Если мы проследим все это соединение, то сможем объединить «пяточную» стопу – другими словами, латеральный свод – с крестцово-бугорным суставом через малоберцовые мышцы и крестцово-бугорную связку (Рис. 6.25). Судя по моему опыту, успешность управления и манипуляции СЛ, производимых нашими коллегами хиропрактами и остеопатами, может быть значительно повышена созданием баланса мягких тканей «пяточной» стопы, малоберцовых мышц, головки малоберцовой кости и латеральной подколенной мышцы.

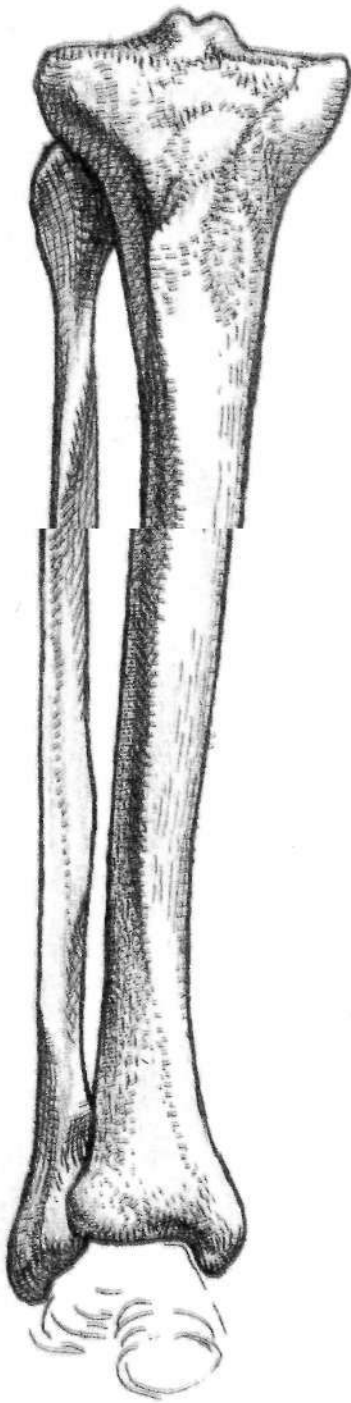


Рис. 6.24 – Над костями латерального свода стопы находится малоберцовая кость, расположение которой точно не позволяет ей переносить весовую нагрузку вниз. Как раз напротив, ее позиция под мыщелком большеберцовой кости подразумевает, что она предназначена для того, чтобы сопротивляться верхнему натяжению. (Воспроизводится с любезного разрешения их Grundy 1982.)

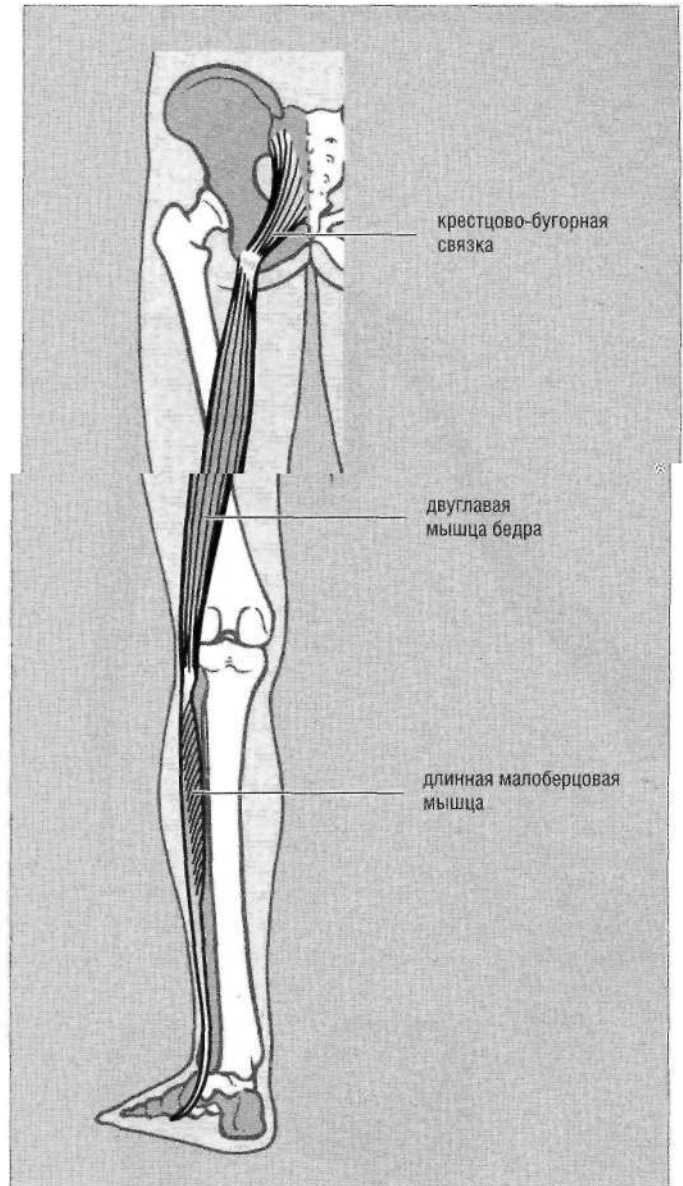


Рис. 6.25 – Нижняя задняя часть Спиральной линии соединяет латеральный свод крестца и крестцово-подвздошный сустав. Латеральный свод и расположение большеберцовой кости следует принимать во внимание при работе с хронической крестцово-подвздошной дисфункцией.

7. Линии руки

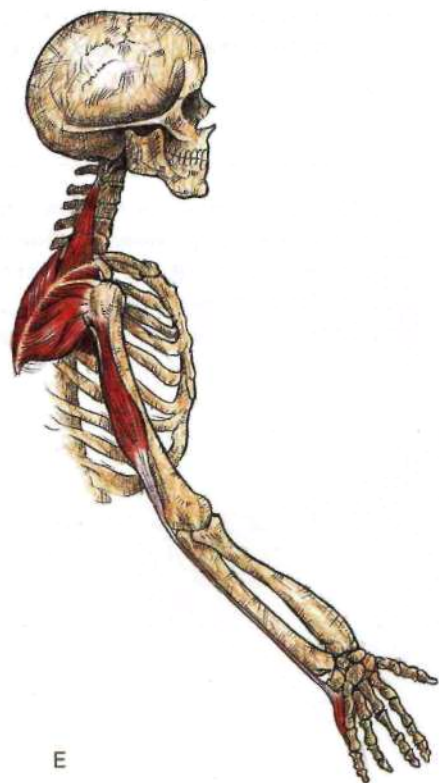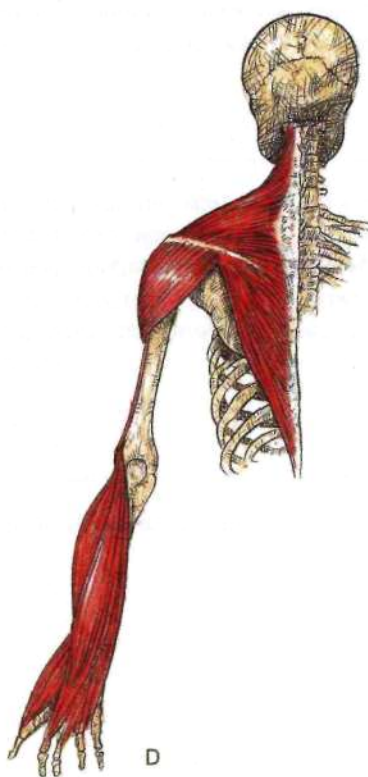
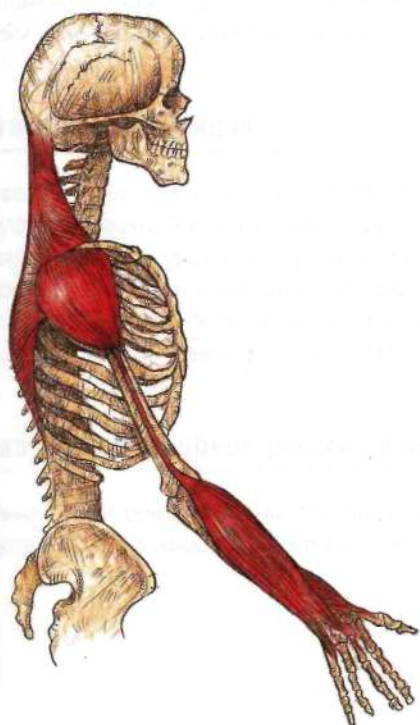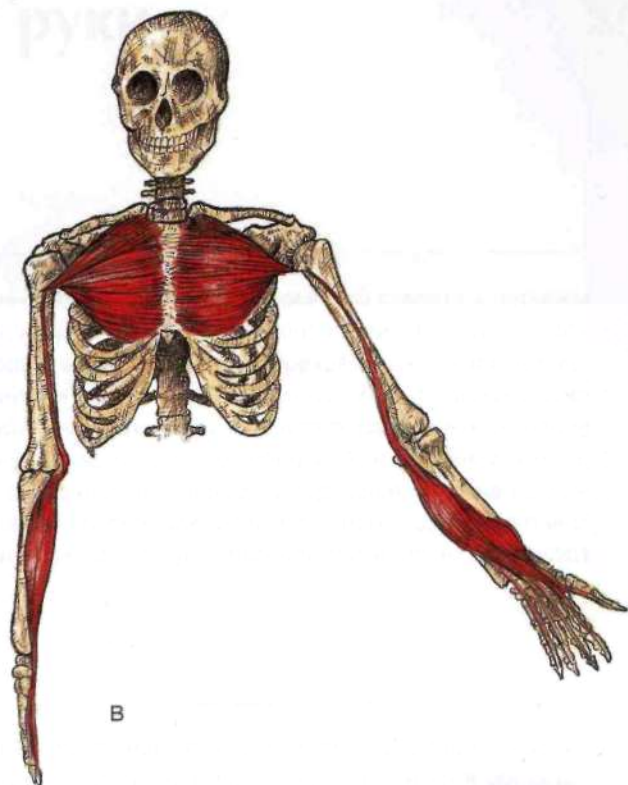
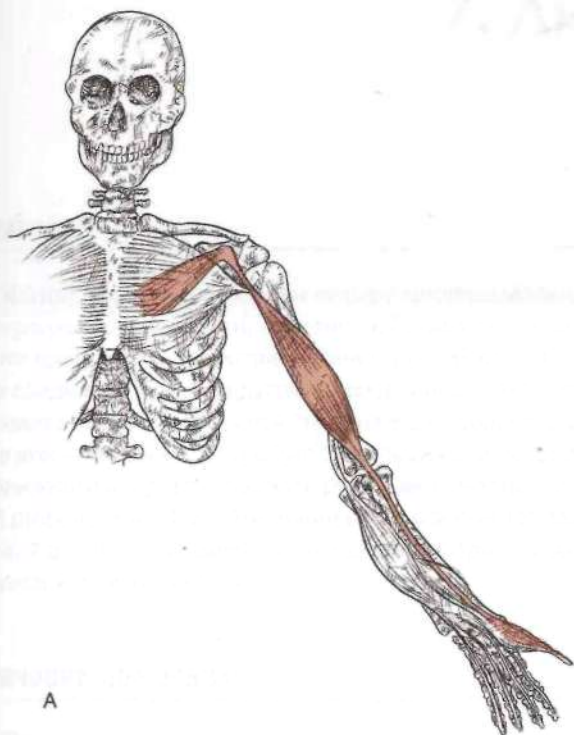


Рис. 7.1 – Линии руки

1. *Clemente C. Anatomy, a regional atlas of the human body. 3rd edn. Philadelphia: Lea and Febiger; 1987: Fig. 506.*

7. Линии руки

Описание

В этой главе мы выделяем четыре миофасциальных меридиана, которые отходят от осевого скелета к четырем «сторонам» руки и кисти, а именно к большому пальцу, мизинцу, ладони и тыльной стороне кисти. Несмотря на эту почти идеальную симметрию, Линии руки (Рис. 7.1) обладают большим количеством перекрестных миофасциальных соединений друг с другом по сравнению с аналогичными линиями ног. Это происходит потому, что плечи и руки человека специализируются на движении (сравните с более стабильными ногами). А для этих различных степеней двигательной свободы требуется больше разнообразных линий управления и стабилизации. Тем не менее, можно вполне логично рассматривать руки, как имеющие глубинную и поверхностную линии на передней, а также на задней стороне (Рис. 7.2). Эти линии руки называются так по месту своего расположения в месте перехода через плечо (Рис. 7.3). (В следующей главе мы рассмотрим продолжения этих линий, которые противоплатерально соединяют плечевой и тазовый пояс.)

Значение для осанки

Поскольку в уникальной осанке человека руки свисают с верхней части нашего скелета, они не являются частью структурного «столба» как такового. Поэтому мы и включили носящие дополнительный характер ноги в обсуждение основных прямых и спиральных линий, но оставили руки для отдельного рассмотрения. При всем своем весе и связях с нашими многочисленными действиями Линии руки имеют значение и для осанки: позиция локтя влияет на среднюю часть спины, а позиция плеча оказывает значительное воздействие на ребра, шею и многие другие участки тела. В этой главе подробно рассматриваются линии натяжения, вызванного руками в состоянии покоя по отношению к осевому скелету, а также напряженные линии натяжения, начинающие играть свою роль, когда мы применяем руки в работе или спорте, или когда мы висим на руках, как, например, на турнике или на ветке дерева.

Двигательная функция

Бесконечные каждодневные дела изучения предметов, манипуляций с ними, реакции на окружающую среду требуют совместной работы наших рук, кистей и глаз, направленной по этим линиям. Линии рук действуют приблизительно на 10 уровнях и суставах руки, чтобы приблизить предмет к себе, оттолкнуть его, втянуть, вытолкнуть или стабилизировать наше собственное тело или просто часть мира вокруг нас, которую мы хотим рассмотреть и изменить. Эти линии безраздельно связаны с другими линиями, в частности с Латеральной, Спиральной и Функциональными линиями (Главы 5, 6 и 8 соответственно).

Линии руки: подробное рассмотрение

Линии руки представлены линиями, идущими от осевого скелета к кисти руки. Порядок, в котором они здесь представлены, не имеет особого значения.

Таблица 7.1. Линии руки: миофасциальные «пути» и костные «станции» (Рис. 7.2)

КОСТНЫЕ СТАНЦИИ	МИОФАСЦИАЛЬНЫЕ РЕЛЬСЫ
<i>А. Глубинная фронтальная линия руки</i>	
Третье, четвертое и пятое ребро	1.
	2. Малая грудная мышца, ключично-грудная фасция
Клювовидный отросток	3.
	4. Двуглавая мышца плеча
Бугристость лучевой кости	5.
	6. Periosteum лучевой кости, передняя граница
Шиловидный отросток лучевой кости	7.
	Лучевые коллатеральные связки
Ладьевидная кость, кость-трапеция	
	8. Мышцы тенара
Наружная поверхность большого пальца	9.
<i>В. Поверхностная фронтальная линия руки</i>	
Медиальная треть ключицы, реберные хрящи, грудино-поясничная фасция, подвздошный гребень	1.
	2. Большая грудная мышца, широчайшая мышца спины
Медиальная плечевая линия	3.
	4. Медиальная межмышечная перегородка
Медиальный плечевой надмыщелок	5.
	6. Группа сгибателей
	7. Карпальный тоннель запястья
Ладонная поверхность пальцев	8.

Таблица 7.1. (продолжение)

КОСТНЫЕ СТАНЦИИ	МИОФАСЦИАЛЬНЫЕ РЕЛЬСЫ
<i>С. Глубинная задняя линия руки</i>	
Остистый отросток нижних шейных и верхних грудных позвонков, поперечные отростки 1 – 4 шейных позвонков	1.
	2. Ромбовидные мышцы и мышца, поднимающая лопатку
Медиальная граница лопатки	3.
	4. Мышцы-вращатели плечевого сустава
Головка плечевой кости	5.
	6. Трехглавая мышца плеча
Локтевой отросток	7.
	8. Периост локтевой кости
Шиловидный отросток локтевой кости	9.
	Локтевые коллатеральные связки
Трехгранная кость, крючковидная кость	10.
	Мышцы гипотенара
Наружная поверхность мизинца	11.
<i>Д. Поверхностная задняя линия руки</i>	
Затылочный бугор, выйная связка, грудные остистые отростки	1, 2, 3.
	4. Трапецевидная мышца
Ость лопатки, акромион, латеральная треть ключицы	5.
	6. Дельтовидная мышца
Дельтовидная бугристость плечевой кости	7.
	8. Латеральная межмышечная перегородка
Латеральный надмыщелок плечевой кости	9.
	10. Группа разгибателей
Тыльная поверхность пальцев	11.

7 Линии руки

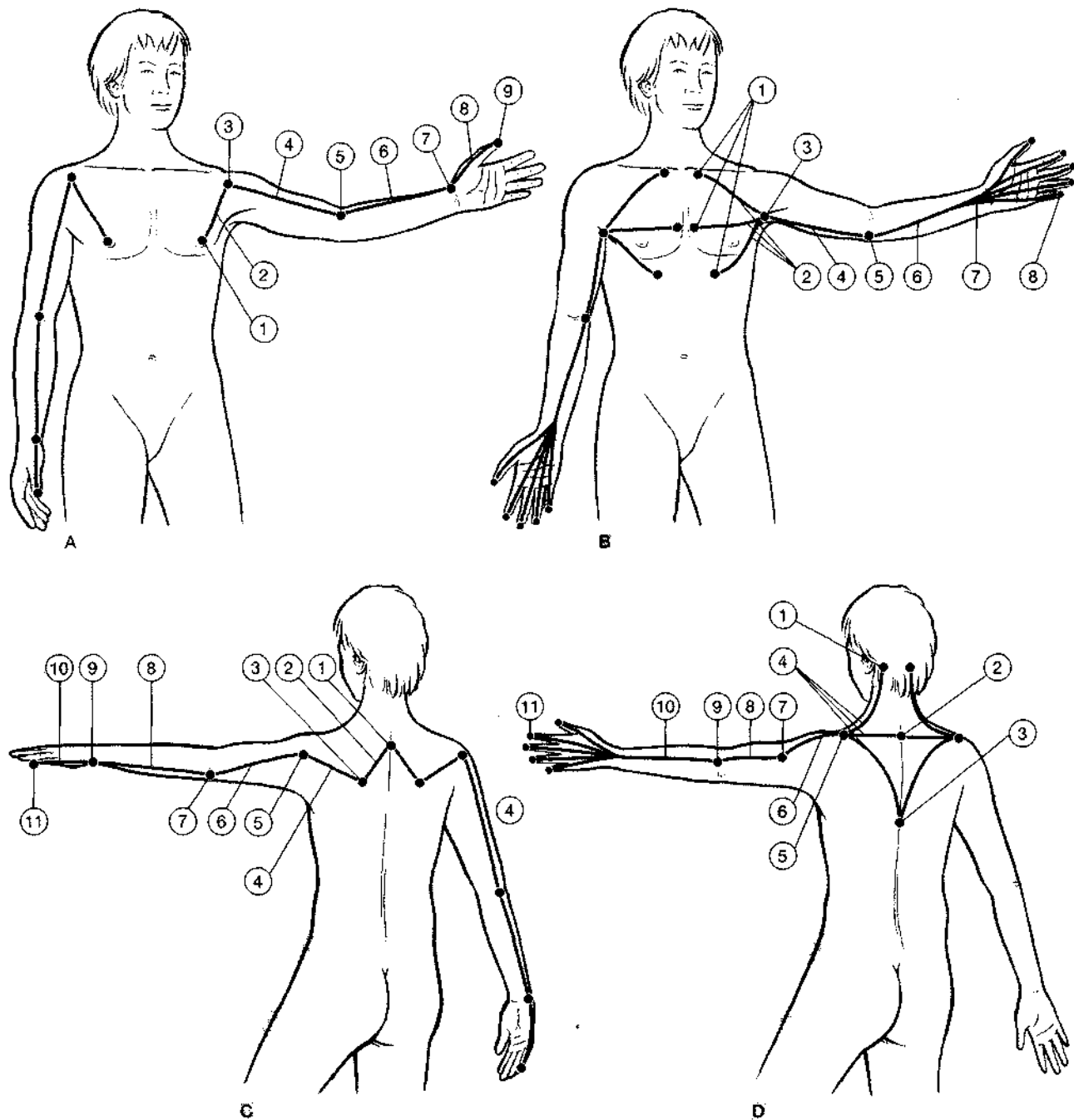


Рис. 7.2 – Пути и станции Линий руки

Глубинная фронтальная линия руки

С мышечной точки зрения Глубинная фронтальная линия руки (ГФЛР) начинается на передней стороне третьего, четвертого и пятого ребер с малой грудной мышцы (Рис. 7.4). На самом деле, эта мышца заключена в ключично-грудную фасцию, которая проходит под большой грудной

мышцей от ключицы до подмышки и включает в себя малую грудную и подключичную мышцы, а также имеет соединения с нервно-сосудистым сплетением и лимфатическими тканями в этой области (Рис. 7.5). Однако из всего этого комплекса малая грудная мышца является главной структурной опорой руки.

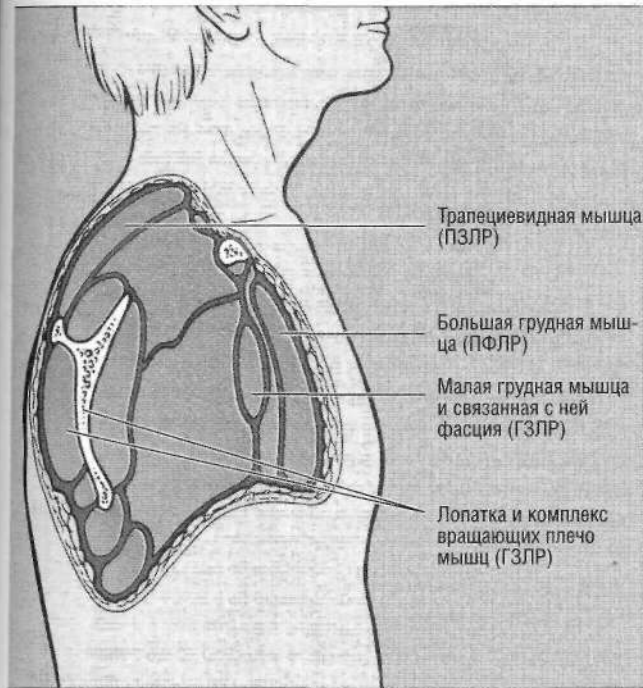


Рис. 7.3 – Линии руки называются по их относительному расположению на уровне плеча

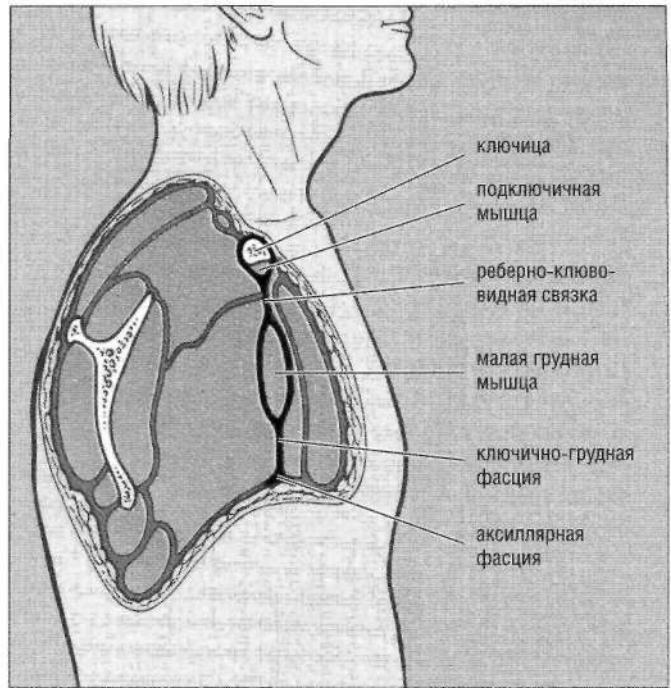


Рис. 7.5 – Начальные участки Глубинной фронтальной линии руки включают в себя не только малую грудную мышцу, но также и прочие структуры, расположенные в той же фасциальной плоскости от ключицы и вниз к нижнему краю подмышки.

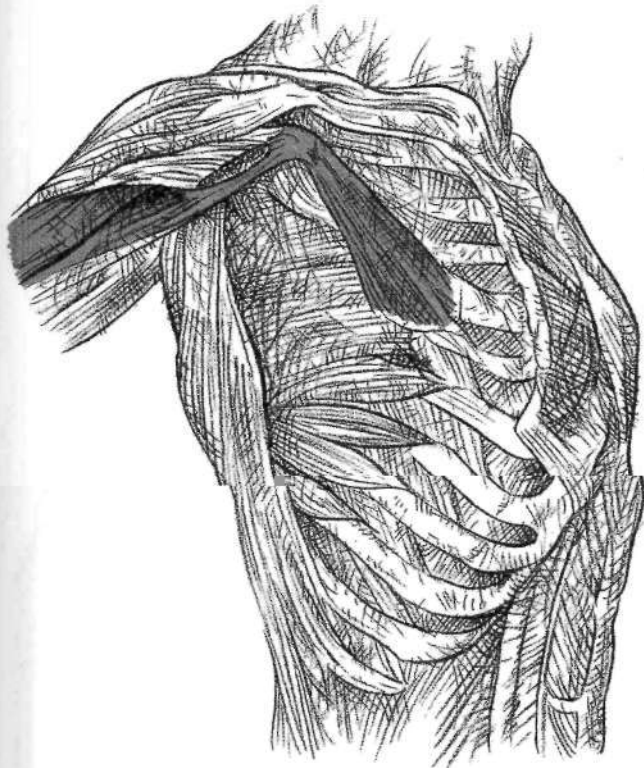


Рис. 7.4 – Малая грудная мышца имеет четкое фасциальное соединение с короткой головкой двуглавой мышцы и клювовидно-плечевой мышцей на клювовидном отростке, но они способны представлять путь анатомического поезда лишь когда руки располагаются горизонтально или выше горизонтальной линии.

Дистальной станцией малой грудной мышцы является клювовидный отросток, один из участков лопатки, направленный вперед под ключицу, словно большой палец или «вороний клюв» (именно поэтому он так и назван). Отсюда к руке проходят две другие мышцы: короткая головка двуглавой мышцы плеча и клювовидно-плечевая мышца (Рис. 7.4). По нашим правилам обе они, кажется, выходят из игры, поскольку они резко меняют направление, заданное малой грудной мышцей. Когда мы рассматриваем нормальную осанку (при этом человек стоит, а руки опущены по бокам), такое возражение действительно правомочно. Однако же, когда руки горизонтально вытянуты в стороны или кверху (как в теннисе при ударе справа), а особенно, если мы висим на руках (например, на турнике или, как обезьяна, на ветке), эти миофасциальные компоненты объединяются в целостную линию (Рис. 7.6).

Когда руки расположены по бокам, их вес тянет книзу, а альтернативный путь ГФЛР продолжает идти вверх от клювовидного отростка на клювовидно-ключичной связке к латеральной ключице (Рис. 7.7). Отсюда мы идем далее по ведущему краю трапециевидной мышцы, таким образом, подвешивая переднюю сторону руки, по существу, к затылку. Это наталкивает нас на мысль о том, что стратегия лечения осанки, для которой характерно выдвигание головы вперед относительно вертикальной линии или сверхвыпрямления верхних шейных позвонков, должна включать в себя высвобождение ГФЛР.

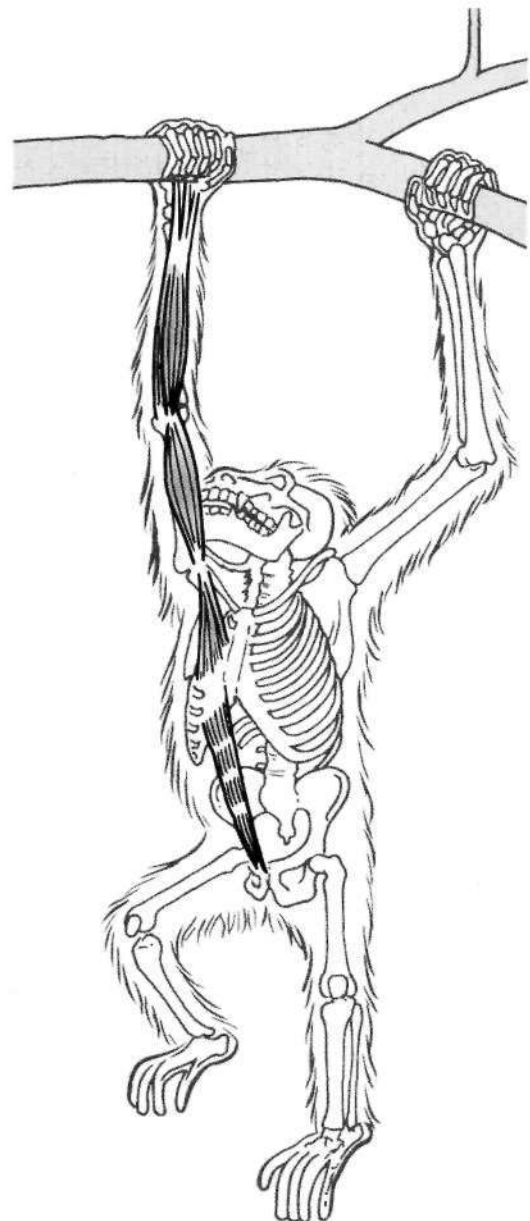

Рис. 7.6 – Когда мы висим на руках, фасциальные соединения проходят по ГФЛР к ребрам и даже далее, соединяя таз с рукой.

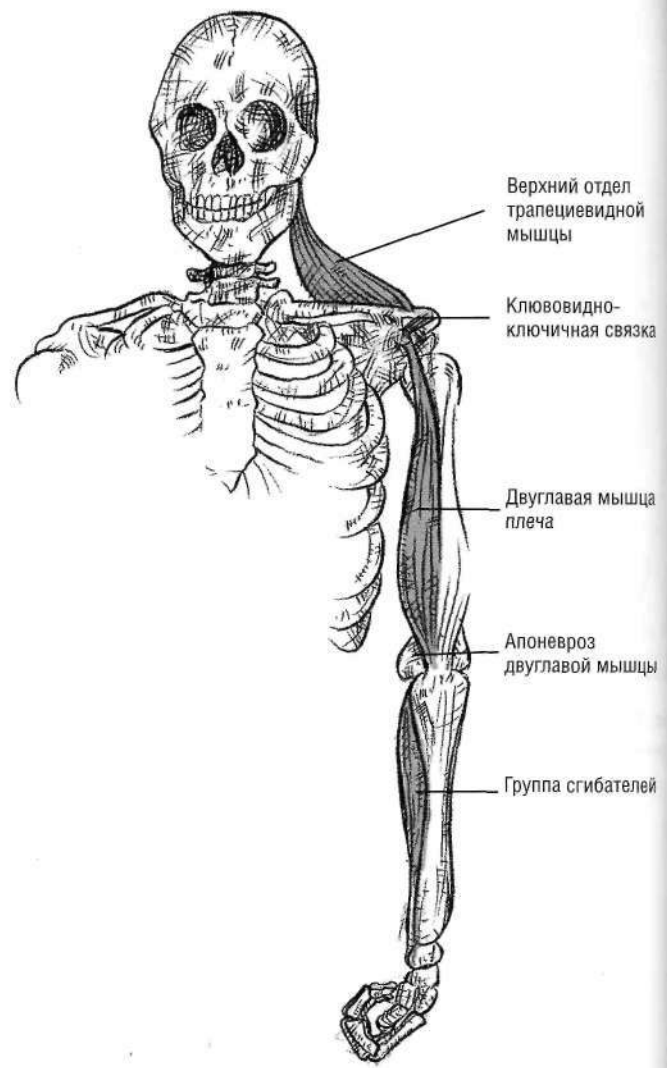


Рис. 7.7 – Когда рука висит вдоль тела, миофасциальное единство поднимается от короткой головки двуглавой мышцы по клювовидно-ключичной связке к трапециевидной мышце и завершается на затылке.



Малая грудная мышца

Малую грудную мышцу и клювовидно-ключичную фасцию сложно обнаружить и растянуть отдельно от залегающей над ними большой грудной мышцы. Как мы увидим далее, укороченность этой миофасции может отрицательно сказываться на дыхании, положении головы

и шеи, а также, конечно же, на работе плеча и руки. Когда вы висите на ветке или даже выгибаете руку, вы, вероятно, чувствуете растяжение этих тканей, но врачу сложно наблюдать наружные проявления этого процесса. Здесь мы представляем надежную методику мануальной работы с этой жизненно важной и зачастую зажатой структурой, расположенной на проксимальном конце ГФЛР.

Попросите пациента лечь на спину и поднять вверх согнутую в локте руку так, чтобы тыльная сторона кисти располагалась на столе рядом с ухом. Положите пальцы на ребра в области подмышки между сухожилиями грудной и широчайшей мышц. Медленно проскользните под большую грудную мышцу в направлении грудино-ключичного сустава, не переставая при этом касаться передней части грудной клетки подушечками пальцев. Важно выполнять это движение вдоль ребер, а не внутрь них или в сторону от них. Вы продвинетесь довольно далеко под грудную мышцу, поэтому на практике вам предстоит понять, сколько кожи нужно захватить – поскольку растяжка кожи в наши планы не входит.

Мысленно проведите линию от клювовидного отростка вниз и немного медиально к третьему, четвертому и пятому ребру – чтобы выйти на эту линию, вам придется довольно далеко продвинуться под большой грудной мышцей, прежде чем проявятся первые надежды на обнаружение малой грудной мышцы. Ощущается она по-разному – от нескольких тонких мышечных пластинок, прилегающих к стенке ребер, до полноценной, свободной, легко пальпируемой мышцы. В большинстве случаев вы не причините большого вреда (но сможете значительно улучшить мобильность плеча), если пройдете под ведущим краем малой грудной мышцы, приподнимая ее от грудной клетки и растягивая ее по направлению к ее прикреплению на клювовидном отростке. Пациент может помочь вам, выполнив медленный длительный вдох или подняв руку по направлению к макушке.

Поскольку малая грудная мышца залегает в клювовидно-ключичной фасции, полезно также растяжка тканей, расположенных под большой грудной мышцей, даже если вам не удастся нащупать отдельные пластинки малой грудной мышцы. Когда вы почувствуете мышцу, помните, что первая пластинка на вашем пути прикрепляется к пятому ребру. Когда она будет освобождена или «расплавлена», вы встретите следующую, которая прикрепляется к четвертому ребру. У пациентов с очень открытой структурой тела вы можете обнаружить и ту пластинку, которая прикрепляется к третьему ребру (а у некоторых можно найти также и добавочную пластинку, прикрепляющуюся ко второму ребру).

Эта область, как правило, редко задействуется в рамках нашей культуры, поэтому старайтесь не превышать порога чувствительности вашего пациента, а при необходимости повторите процедуру. При работе с женщинами имейте в виду, что лимфатическая ткань соединяет грудь с подмышечной областью по краю грудной мышцы. Аккуратно «проплывая» пальцами под большой грудной мышцей вдоль ребер, вы сможете избежать любых проблем, связанных с растяжением этой ткани.

Что касается движения, сцепив пальцы за нижней частью спины и потянувшись ими вниз к ногам так, чтобы лопатки запрокинули назад грудную клетку, вы сможете растянуть эти ткани, но старайтесь при этом не выгибать нижнюю часть спины, - в противном случае изменится угол наклона грудной клетки, и растяжки не произойдет.



Экспресс двуглавой мышцы

Короткая головка двуглавой мышцы идет вниз от клювовидного отростка к бугристости лучевой кости, оказывая, таким образом, влияние на три сустава: плечевой сустав, плечелоктевой сустав и плечелучевой сустав (Рис. 7.8). Следовательно, она может супинировать предплечье, сгибать локоть и по диагонали сгибать верхний отдел руки (любое из этих движений или все

вместе, в зависимости от физических условий ситуации и сокращения окружающих, содействующих или противодействующих мышц).

Под этим экспресс поездом двуглавой мышцы располагается ряд электричек, способствующих распределению этих многочисленных задач. Под двуглавой мышцей от клювовидного отростка к плечу проходит

клювовидно-плечевая мышца, которая, таким образом, приводит плечевую кость. От плечевой кости, рядом с прикреплением клювовидно-плечевой мышцы, отходит плечевая мышца, идущая вниз к локтевой кости и явно выполняющая локтевой сгиб. И,

наконец, от локтевой кости к лучевой проходит супинатор, супинирующий предплечье. Все это является ярким примером того, как управляющий экспресс формируется над рядом электричек, выполняющих разные функции. Все эти мышцы входят в ГФЛР.

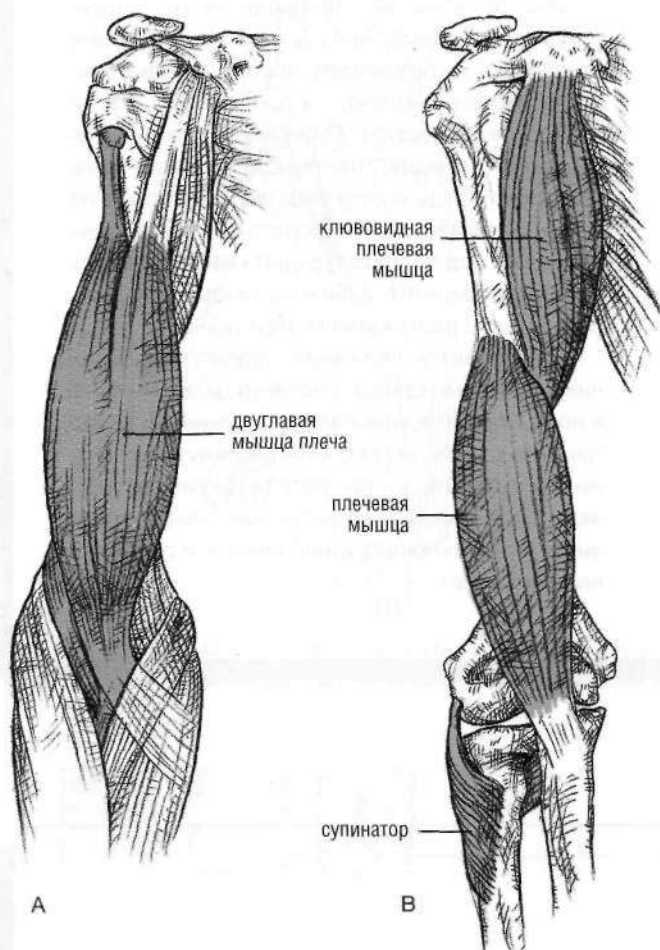


Рис. 7.8 – Двуглавая мышца плеча представляет собой экспресс (А), проходящий через три сустава. Глубже под двуглавой мышцей располагаются три электрички (В), каждая из которых дублирует действие двуглавой мышцы на каждом отдельном суставе. (Сравните с четвертой подколенной мышцей, Рис. 6.16).

И короткая головка двуглавой мышцы и лежащие под ней электрички других мышц прикрепляются к лучевой кости. От обоих этих прикреплений на лучевой кости мы переходим по периосту лучевой кости к ее шиловидному отростку, расположенному на дистальном конце внутренней стороны запястья, где мы проходим вдоль лучевой коллатеральной связки, через мышцы запястья, находящиеся со стороны большого пальца, ладьевидной кости и кости-трапеции к самому большому пальцу (Рис. 7.9). И хотя эти ткани и сопровождают сухожилия короткого разгибателя большого пальца и длинной мышцы, отводящей большой палец, эти мышцы отходят от локтевой кости и являются частями Глубинной задней линии руки – вот первый пример перекрестной связи между этими линиями. Мышцы же тенара проще всего рассматривать как участвующие в ГФЛР.



«Линия большого пальца»

Те, кто практикует шиацу или любую другую методику, в которой применяется надавливание большими пальцами, должны помнить о ГФЛР, которая, естественно, завершается на большом пальце. Для поддержания хорошей механики и здоровья организма в длительной перспективе необходимо сохранять свободу и длину ГФЛР, а руки должны находиться в скругленном положении, пока на большой палец оказывается давление. Врачи, которые жалуются на боли, вызванные такими надавливаниями, практически всегда страдают от проблем ГФЛР, как правило, в областях соединения плеча с клювовидным отростком или клювовидного отростка с ребрами. (См. вставку на С. 164, посвященную малой грудной мышце.)

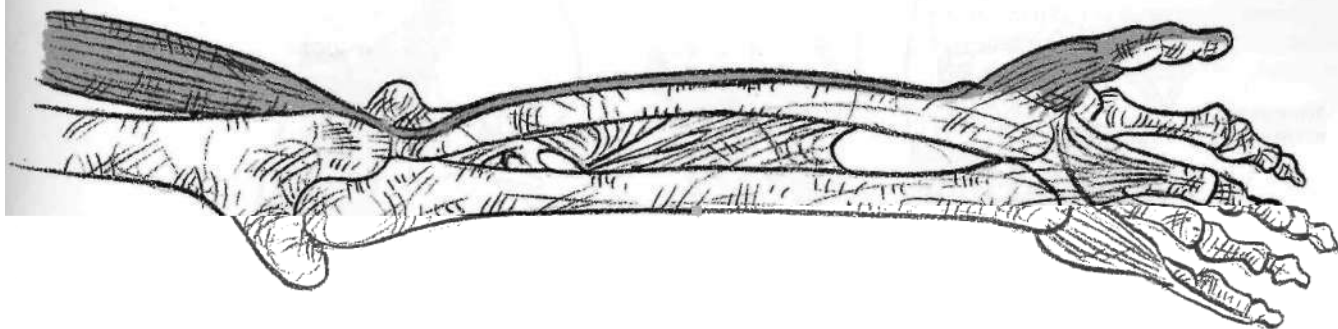


Рис. 7.9 – ГФЛР спускается по периосту лучевой кости, пересекает внутреннюю поверхность запястья и соединяется с большим пальцем и входящими в его структуру мышцами тенара.

Поверхностная фронтальная линия руки

Поверхностная фронтальная линия руки (ПФЛР) располагается поверх ГФЛР в области плеча, где она начинается широкой полосой прикреплений нескольких мышц, участвующих в этой линии. Спереди эту линию начинает большая грудная мышца, обладающая рядом прикреплений, простирающихся от ключицы до средних ребер (Рис. 7.10). Широчайшая мышца спины (которая изначально, эмбриологически, является «широчайшей мышцей живота», находится спереди и, таким образом, вполне закономерно становится частью ПФЛР) поднимается от остистых отростков нижних грудных позвонков, поясничной фасции, подвздошного гребня и ребер. В ПФЛР по большей части участвует передний край широчайшей мышцы. Она подхватывает большую круглую мышцу на латеральной границе лопатки, и все трое

перекручиваются и скрепляются в полосы сухожилия, которые прикрепляются рядом друг с другом к нижней поверхности передней части плечевой кости (Рис. 7.11).

Эти полосы объединяются и скручиваются в начало медиальной межмышечной перегородки, фасциальной стенки между группами сгибателей и разгибателей в верхней части руки; и эта перегородка приводит нас к следующей костной станции – медиальному надмыщелку плечевой кости (Рис. 7.12).

От этой точки путь обычного сухожилия сгибателя лежит вниз, к соединению с многослойными продольными мышцами нижней стороны руки (Рис. 7.13). Они проходят черезкарпальныйканалзапястья,подудерживателемсгибателя, проходят над ладонно-пястными связками запястья, ветвятся и уходят в влагалища сухожилий пальцев, где в дальнейшем крепятся к фалангам пальцев (Рис. 7.14).

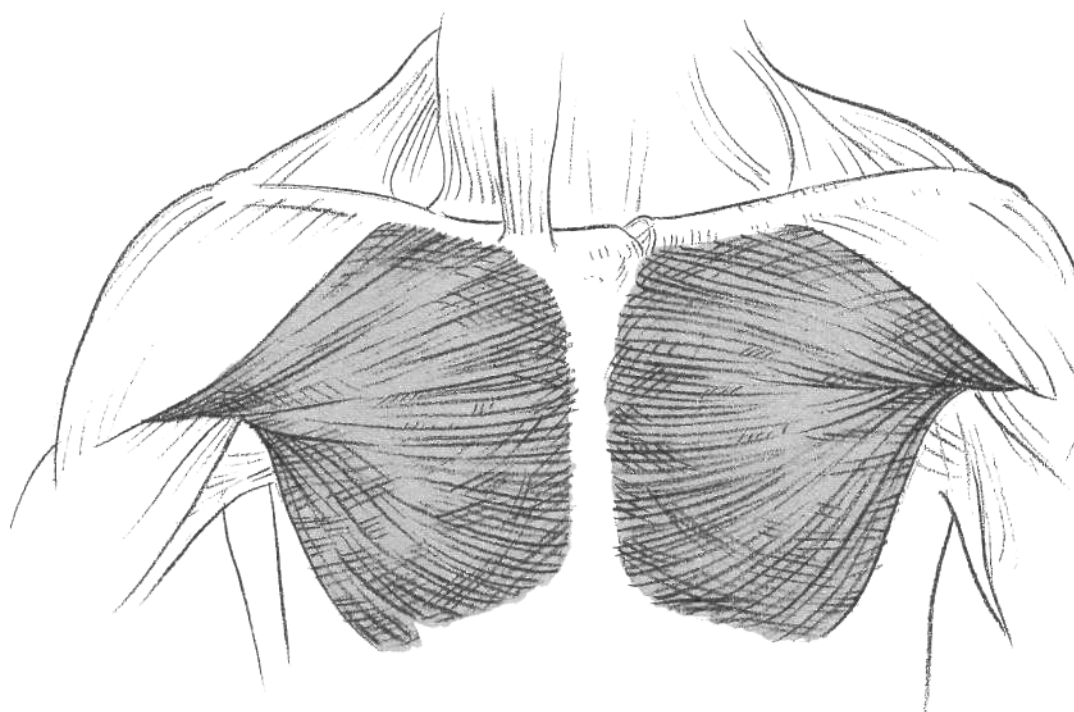


Рис. 7.10 – Большая грудная мышца является главным игроком самого начала Поверхностной фронтальной линии руки.

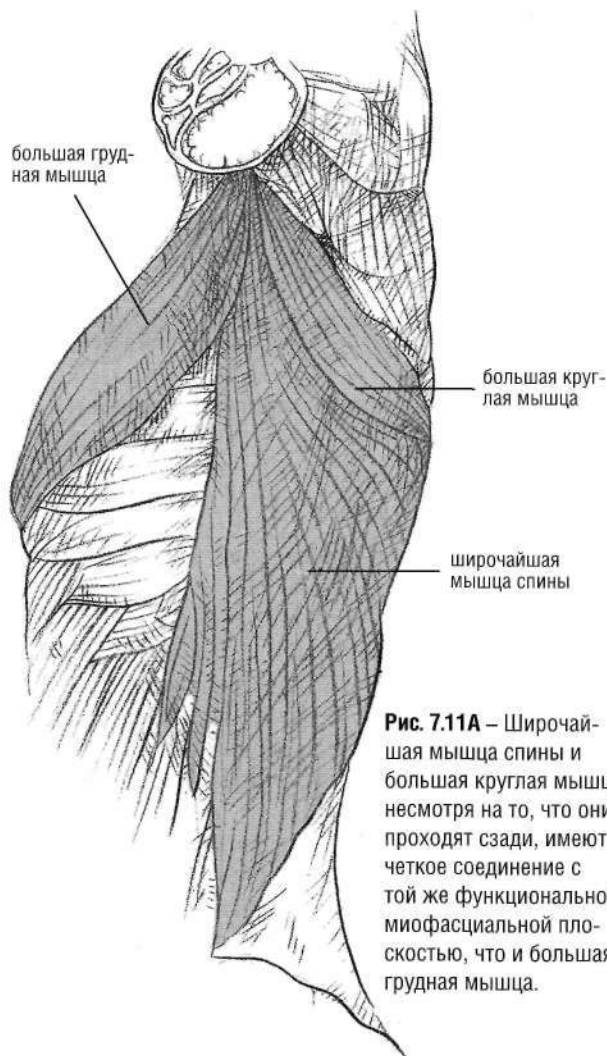

Рис. 7.11А – Широчайшая мышца спины и большая круглая мышца, несмотря на то, что они проходят сзади, имеют четкое соединение с той же функциональной миофасциальной плоскостью, что и большая грудная мышца.

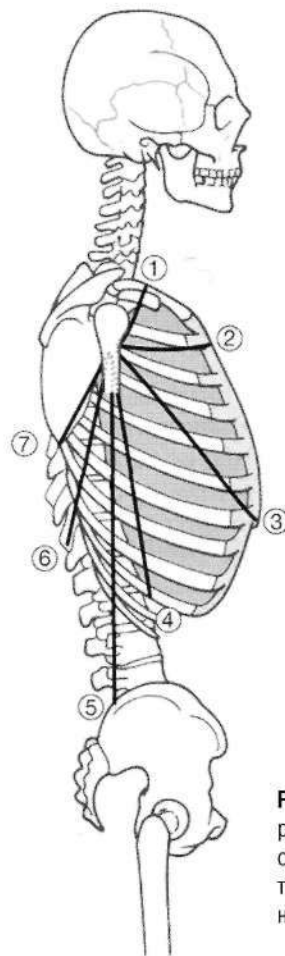


Рис. 7.11В – Начала ПФЛР широко распределены по всему туловищу от ключицы (1) вокруг ребер до таза (5) и грудного отдела позвоночника (7).



Растяжки для Поверхностной и Глубинной фронтальных линий руки

Для того, чтобы почувствовать разницу между Поверхностной и Глубинной фронтальными линиями, лягте на спину у края кушетки или жесткой кровати и уроните руку с края кровати ладонью вверх, отведя плечо. Это растяжка для ПФЛР, которую вы почувствуете в большой грудной мышце или другом участке линии. Для того, чтобы превратить ее в растяжку для ГФЛР, поверните большой палец вверх, а затем сдвиньте его вдоль остальных пальцев, оттягивая его от плеча, как будто вы тянетесь большим пальцем за клочком бумаги. Вы почувствуете, как растягивается весь путь вверх по ГФЛР вплоть до малой грудной мышцы.

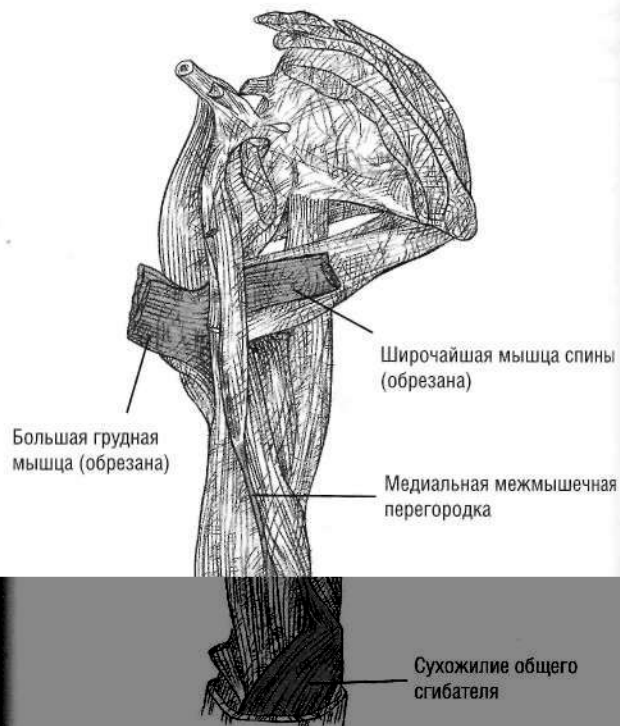

Рис. 7.12 – ПФЛР соединяет медиальную плечевую кость с медиальной межмышечной перегородкой, а ее, в свою очередь, с медиальным надмыщелком плечевой кости, расположенным на внутренней стороне локтя.

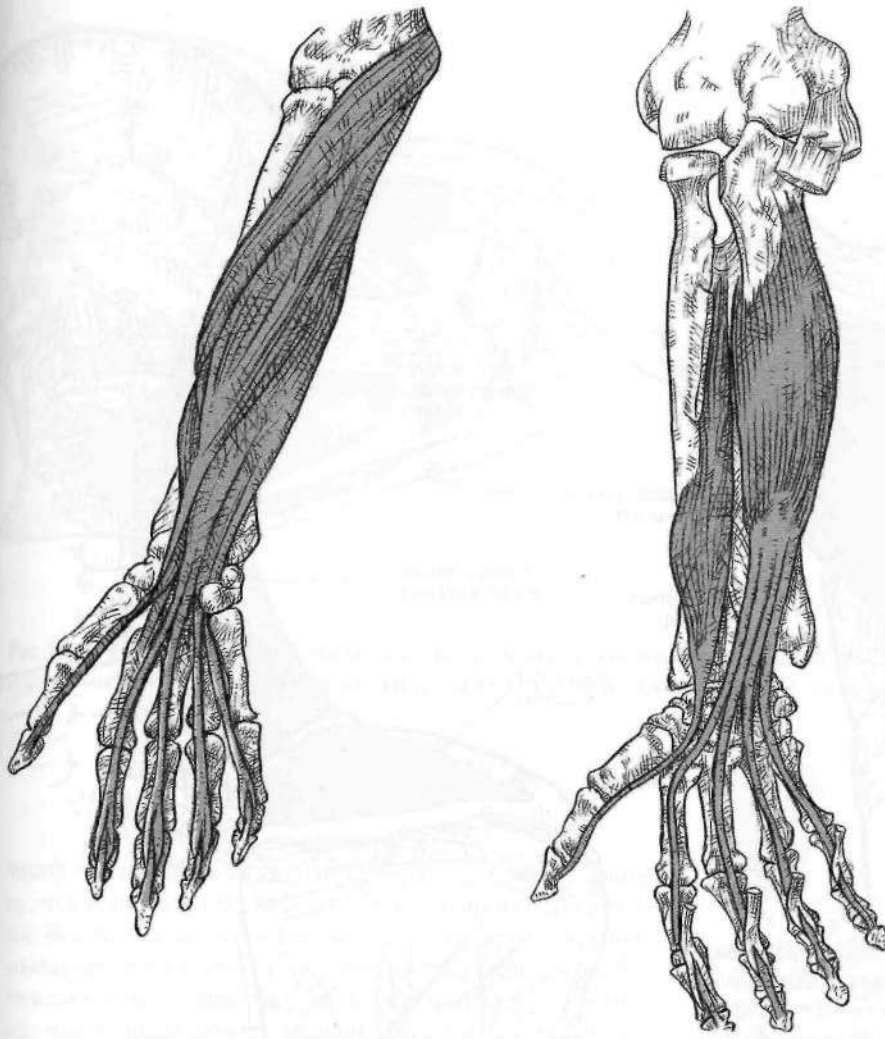


Рис. 7.13 – Большая часть сгибателей кисти и запястья отходят от медиального надмыщелка, но даже те из них, которые прикрепляются в других местах, являются частью ПФЛР.

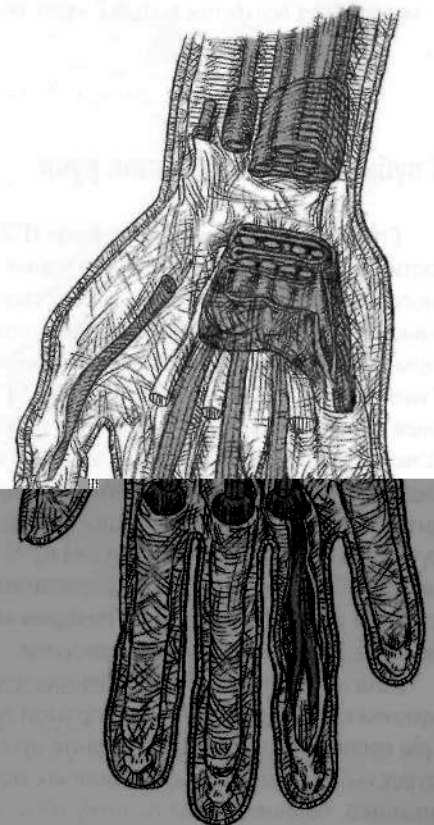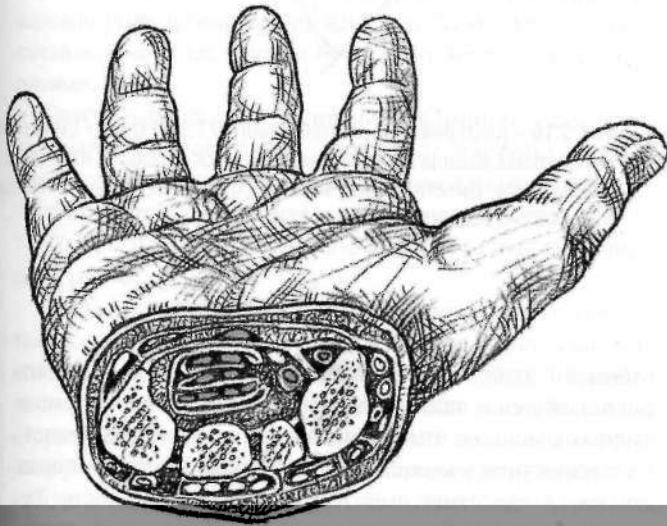


Рис. 7.14 – ПФЛР проходит через карпальный канал запястья и выходит на ладонную поверхность кисти и пальцев.

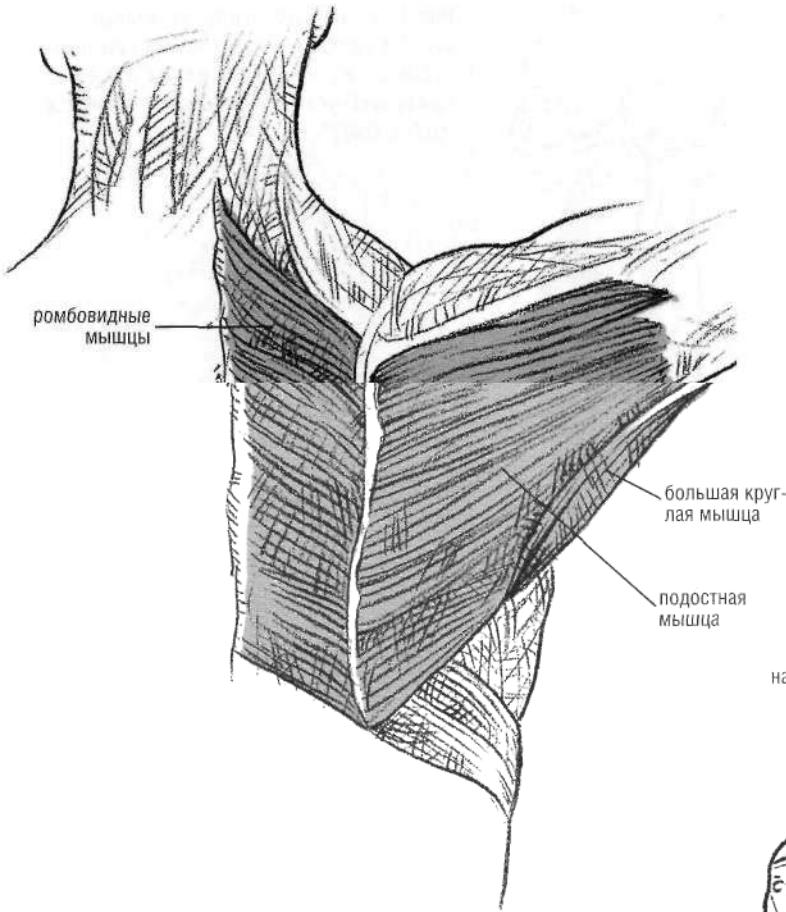


Рис. 7.15 – Глубинная задняя линия руки начинается ромбовидными мышцами, поверхностные слои фасции которых проходят к подостной мышце. Здесь мы видим такой же переход, как и в случае соединения ромбовидных мышц с передней зубчатой мышцей под лопаткой в рамках Спиральной линии.

Глубинная задняя линия руки

Глубинная задняя линия руки (ГЗЛР) начинается у остистых отростков верхних грудных и седьмого шейного позвонков, идет вниз и кнаружи по ромбовидным мышцам к позвоночной границе лопатки. Таким образом, ромбовидные мышцы участвуют и в Спиральной линии (Глава 6) и в ГЗЛР (Рис. 7.15). Здесь фасциальные пути расходятся на стрелке у позвоночной границы: Спиральная линия остается в глубине под лопаткой в виде передней зубчатой мышцы, а наша ГЗЛР проходит, вместе с подостной мышцей, через заднюю сторону лопатки, захватывая на своем пути и малую круглую мышцу. Эти две мышцы прикрепляются к следующей станции на задней стороне плечевой кости, на большом бугорке, рядом с суставной капсулой.

Еще одна ветка ГЗЛР начинается на латеральной нижней поверхности затылка прямой латеральной мышцей головы и идет вниз от задних бугорков поперечных отростков первых четырех шейных позвонков вместе с мышцей, поднимающей лопатку (Рис. 7.16). Дистальной

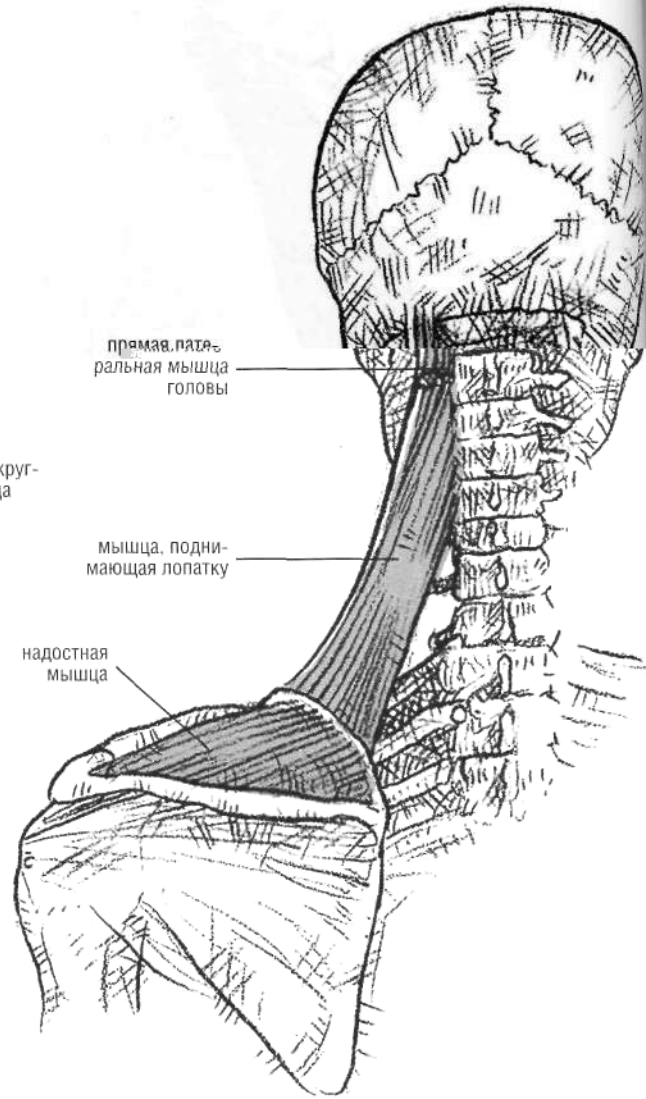


Рис. 7.16 – Альтернативным ответвлением ГЗЛР может стать прямая латеральная мышца головы, спускающаяся к мышце, поднимающей лопатку. Вместе эти две мышцы соединяют головку и шейку надостной мышцы через апекс лопатки.

станцией этой линии является верхний угол лопатки, расположенных сразу над местом соединения ромбовидных мышц, но эти фасциальные волокна соединяются с надостной мышцей, которая проходит вдоль верха лопатки в надостной ямке к головке плечевой кости. Таким образом, ГЗЛР включает в себя, по меньшей мере, три мышцы, вращающие плечевой сустав.

Конечно, и четвертая из этой группы мышц, а именно подлопаточная мышца, покрывающая переднюю поверхность лопатки и идущая к передней стороне головки плечевой кости, является звеном этой линии, хотя в рамках правил анатомических поездов признать это прямым соединением довольно непросто (Рис. 7.17). Для того, чтобы соединиться с подлопаточной мышцей вектору натяжения от фасции ромбовидной мышцы пришлось бы пройти

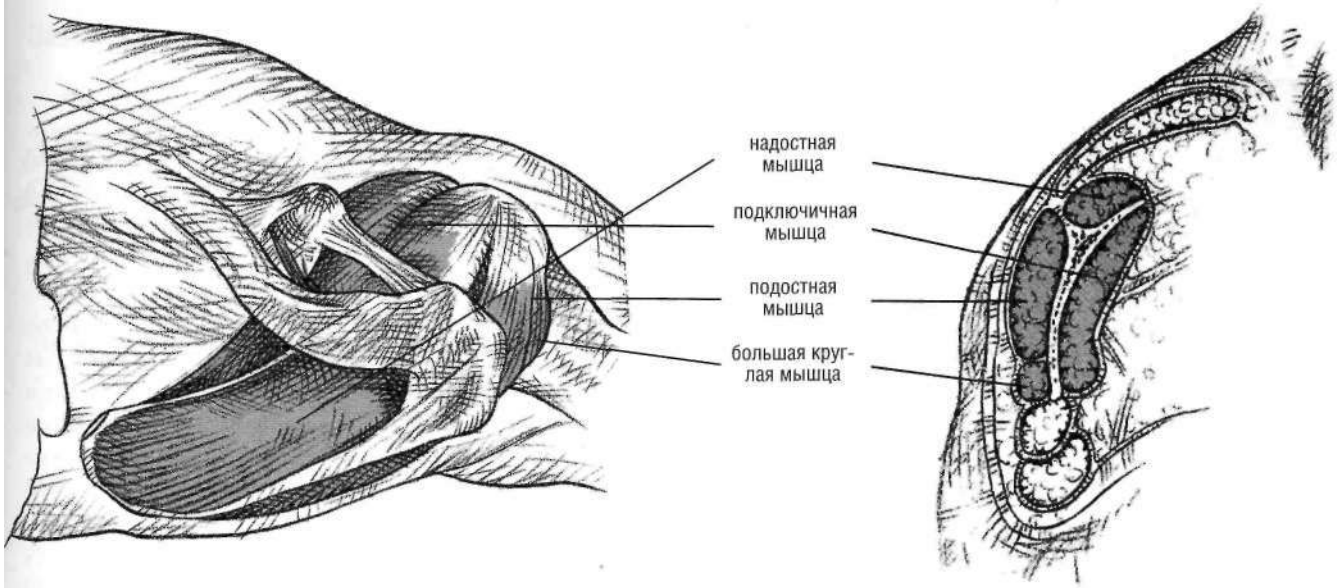


Рис. 7.17 – Вторым путем ГЗЛР является комплекс мышц, обеспечивающих вращение плеча, которыми с двух сторон окружена лопатка. Этот путь, посредством механического соединения, включает в себя и подлопаточную мышцу.

через лежащую на его пути переднюю зубчатую мышцу, что недопустимо в соответствии с нашими правилами. Возможно, мы могли бы сказать, что вся эта группа мышц присоединяется механически посредством лопаточной кости. Каковы не были бы наши доводы, очевидно, что подлопаточная мышца играет исключительно важную роль в сохранении баланса ГЗЛР, и ее следует считать, вне зависимости от правил, частью всей этой линии.

Эти четыре мышцы, входящие в комплекс, обеспечивающий вращение плеча, управляют круглой головкой плечевой кости примерно так же, как мышцы глазного яблока контролируют траекторию движения глаза (Рис. 7.18). Вот что пишет Фрэнк Уилсон, автор чудесной книги «Рука»¹:

«Мозг управляет рукой и пальцами с той же точностью, с которой он руководит и глазами. В глазнице и в области плеча, глаз и плечевая кость свободно вращаются (или раскачиваются) вперед-назад и из стороны в сторону, а также вокруг своей продольной оси. И в обоих случаях расположение и прикрепление этих мышц настолько выверено, что позволяет осуществлять все эти движения.»

От тела плечевой кости рядом с головкой, к которой присоединяется вращающая плечо мышца, и от нижней стороны сустава, рядом с прикреплением малой круглой мышцы, проходят три головки трехглавой мышцы плеча, представляющей следующий путь этой линии (Рис. 7.19). Когда рука висит вдоль тела, так же как и в составе Глубинной фронтальной линии руки, переход от вращающей плечо мышцы к трехглавой мышце плеча вызывает резкую смену направления,

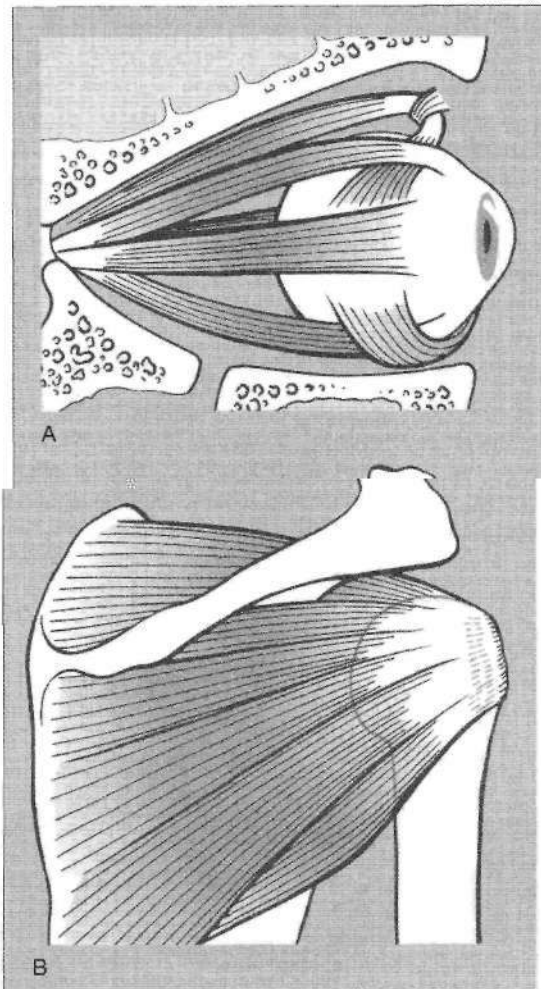


Рис. 7.18 – Можно провести интересную параллель между мышцами, контролирующими движения глаза, и мышцами, управляющими движениями круглой головки плечевой кости.

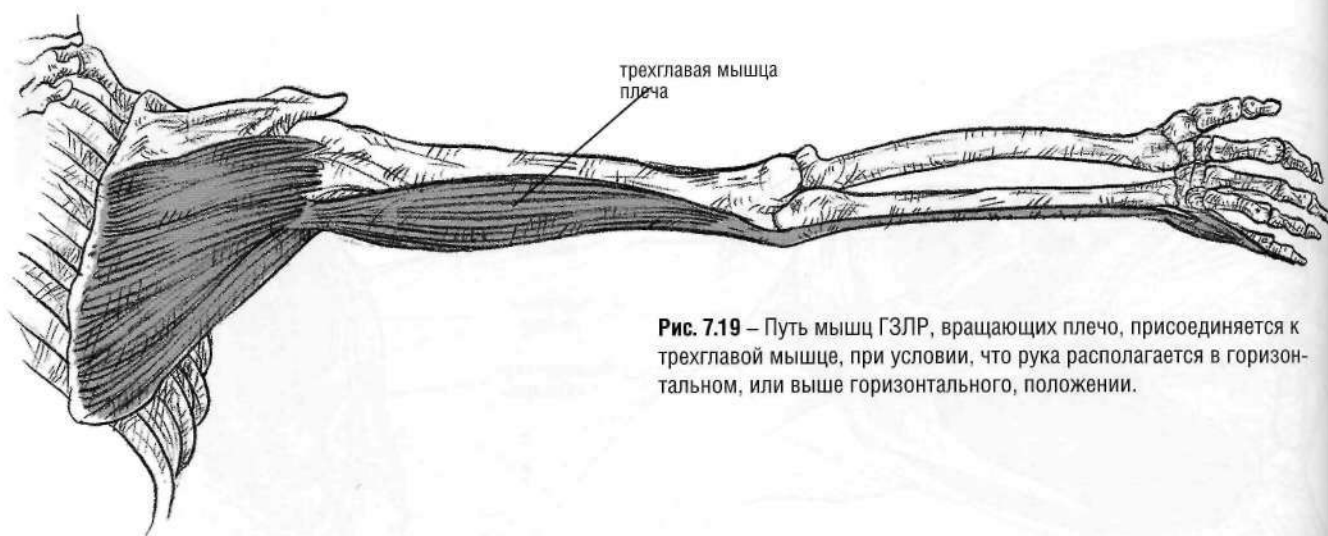


Рис. 7.19 – Путь мышц ГЗЛР, вращающих плечо, присоединяется к трехглавой мышце, при условии, что рука располагается в горизонтальном, или выше горизонтального, положении.

но когда плечо отведено, как в теннисе при ударе слева, эти группы оказываются соединенными как фасциально, так и механически. Трехглавая мышца ведет нас вниз (включая в себя по пути и локтевую мышцу) к кончику локтя, локтевому отростку локтевой кости. Для того, чтобы отсюда продолжать двигаться прямо, мы могли бы поискать мышечное соединение и застопорились бы, потому что искать нужно соединение фасциальное – периост локтевой кости проходит книзу по все длине наружной стороны предплечья.

Когда мы подходим к шиловидному отростку локтевой кости, то можем перейти дальше по связкоподобной капсуле запястья, а именно по локтевой коллатеральной связке, на наружную поверхность трехгранной и крючковидной костей запястья, а также и на периост и связки, проходящие по кисти со стороны мизинца (Рис. 7.20). Можно также в эту линию включить и мышцы гипотенара.



Кувырок в дзюдо

Кувырок в айкидо или дзюдо проходит по ГЗЛР. Он начинается с того, что кисть со стороны мизинца касается татами, и движение переходит на тело локтевой кости, трехглавую мышцу и заднюю сторону плеча. (Затем полный кувырок продолжается по Задней функциональной линии – см. Главы 8 и 10.) Важно, чтобы эта линия была прочной и сильной, и достаточно круглой – чтобы кувырок получился. Потеря прочности на любом участке линии может привести к травме.

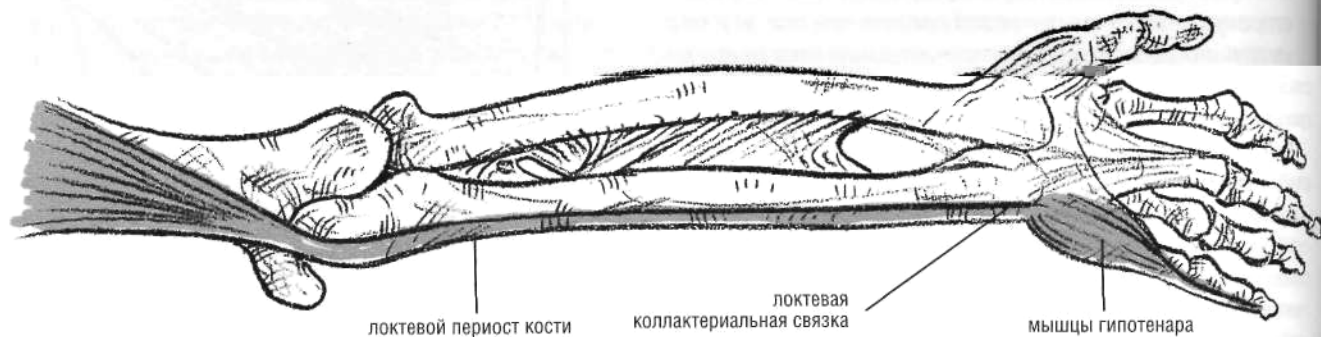

Рис. 7.20 – ГЗЛР проходит от прикрепления трехглавой мышцы к локтевому отростку локтевой кости по периосту локтевой кости и через внешний край запястья к мышцам гипотенара и мизинцу.

Поверхностная задняя линия руки

Поверхностная задняя линия руки (ПЗЛР) начинается с широкой полосы осевых прикреплений трапециевидной мышцы от затылочного бугра до остистого отростка T12. Эти пути сливаются на пути к ости лопатки, акромиону лопатки и латеральной трети ключицы (Рис. 7.21).

На самом деле отдельные соединения в этой области представляют некоторый интерес: отдельные волокна трапециевидной мышцы соединяются с задними волокнами дельтовидной мышцы; шейные волокна трапециевидной мышцы соединяются со средней дельтовидной мышцей; а затылочные волокна трапециевидной мышцы соединяются с передней дельтовидной мышцей. Это демонстрирует нам, что ПЗЛР простирается по передней стороне плеча – это часто вызывает путаницу, напряженность и неправильное применение зоны передней дельтовидной мышцы и лежащих под ней тканей, если равновесие плеча нарушено.

Все эти трапецие-дельтовидные линии сливаются на дельтовидном бугорке, где фасциальное соединение проходит под плечевой мышцей и объединяется с волокнами латеральной межмышечной перегородки (Рис. 7.22).

Эта перегородка, отделяющая сгибатели от разгибателей («переднюю» сторону кисти от «задней»), спускается к своему нижнему прикреплению на латеральном надмыщелке плечевой кости. От этой станции путь идет дальше по общему сухожилию разгибателя и подхватывает множество продольных мышц, расположенных дорсально по отношению к луче-локте межкостной мембране, которая проходит под тыльным удерживателем мышц запястья и пальцев (Рис. 7.23).

Общие выводы

Таким образом, все четыре линии руки располагаются по ее сторонам. В области плеча линии располагаются в поверхностном и глубоком слоях по обеим сторонам грудной клетки, и именно на основе этого им и присваиваются их имена (Рис. 7.24).

В верхнем отделе руки все четыре линии окружают плечевую кость, при этом две поверхностные линии представлены скорее фасциальными структурами, а две глубинные – в большей степени мышечными тканями (Рис. 7.25).

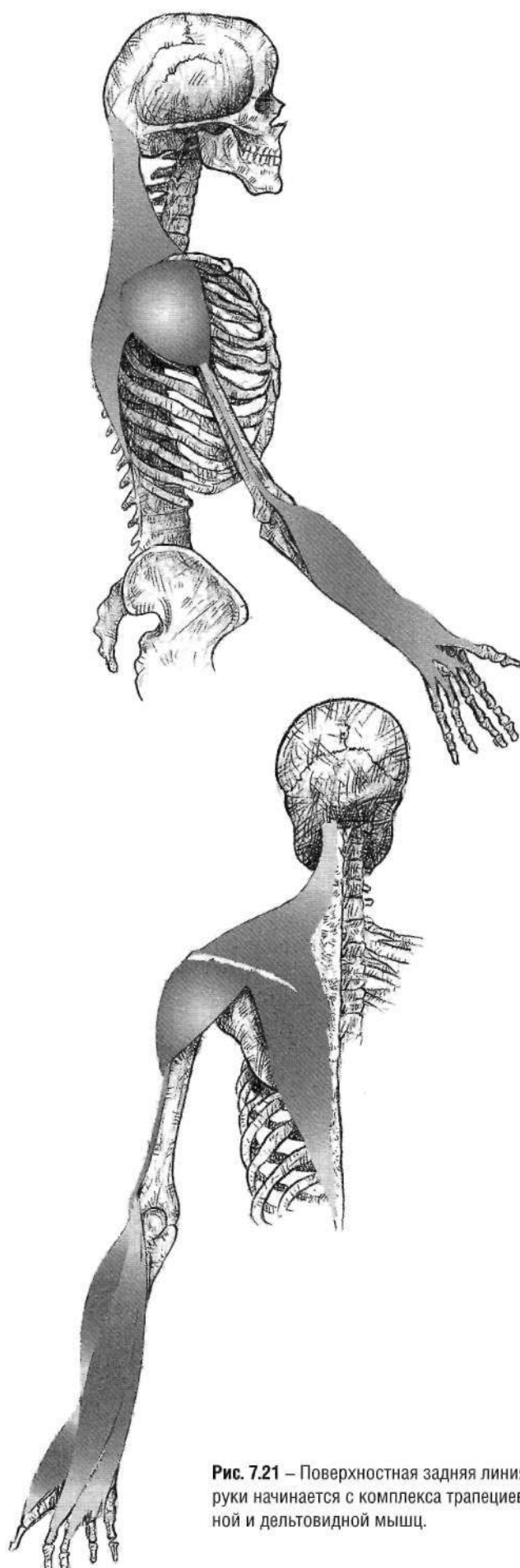


Рис. 7.21 – Поверхностная задняя линия руки начинается с комплекса трапециевидной и дельтовидной мышц.

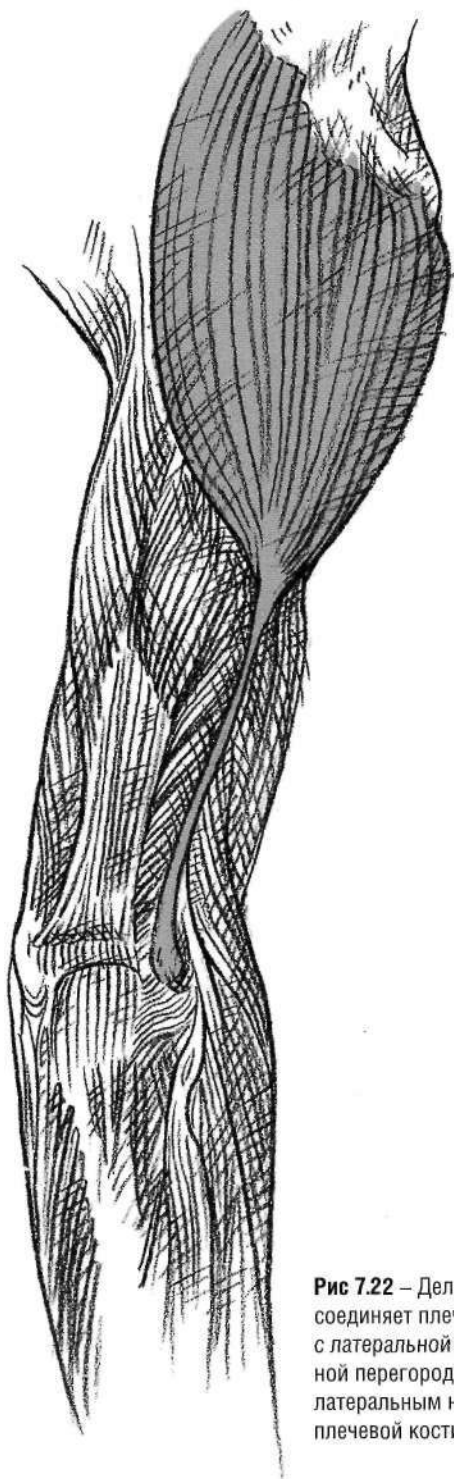


Рис 7.22 – Дельтовидная мышца соединяет плечевую мышцу с латеральной межмышечной перегородкой и ниже – с латеральным надмыщелком плечевой кости.

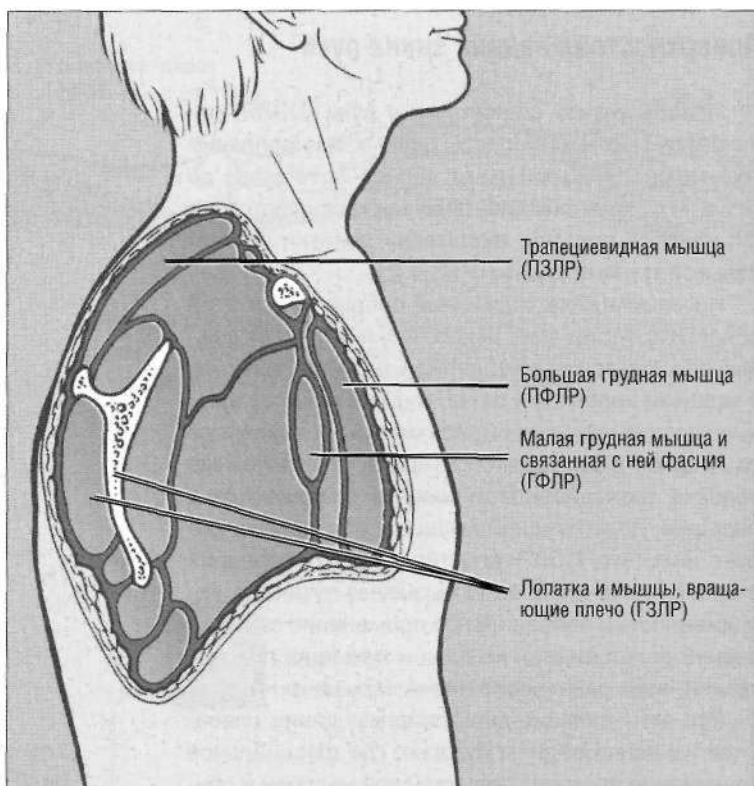


Рис. 7.24 – В области плеча линии руки распределяются от передней стороны к задней по четким фасциальным пластам.

В нижнем отделе руки и кисти расположение линий остается прежним, но соотношение тканей меняется: в составе обеих поверхностных линий много мышц, а глубинные линии состоят практически из одной фасции (Рис. 7.26). А в кисти мышцы поверхностных линий превращаются в сухожилия, хотя, в нашем понимании, в линию можно включить и ряд мышц собственно кисти. Две глубинные линии включают в себя мышцы тенара и гипотенара, которые, как показано, покрывают удерживатель сгибателей.

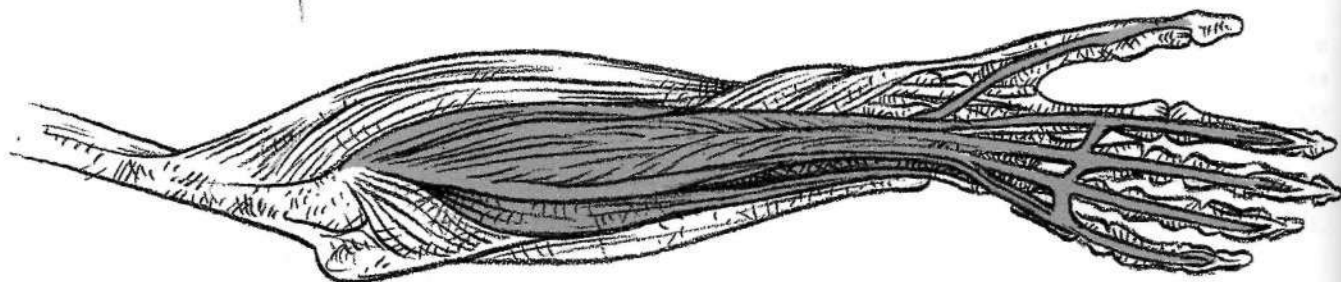


Рис. 7.23 – От латерального надмыщелка сухожилие общего сгибателя вместе с прочими, более глубоко расположенными разгибателями, выводит ПЗЛР на тыльную сторону кисти.

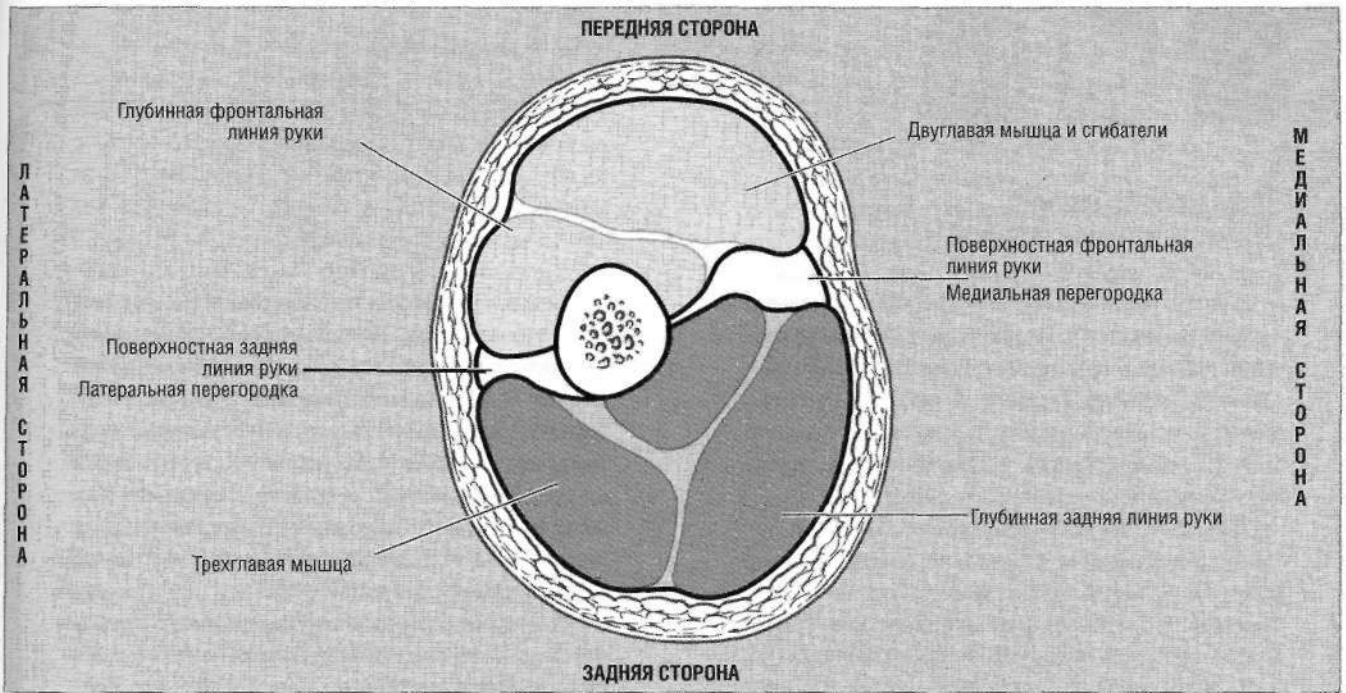


Рис. 7.25 – В верхнем отделе руки две глубинные линии представлены мышцами, а поверхностные линии – исключительно фасцией.

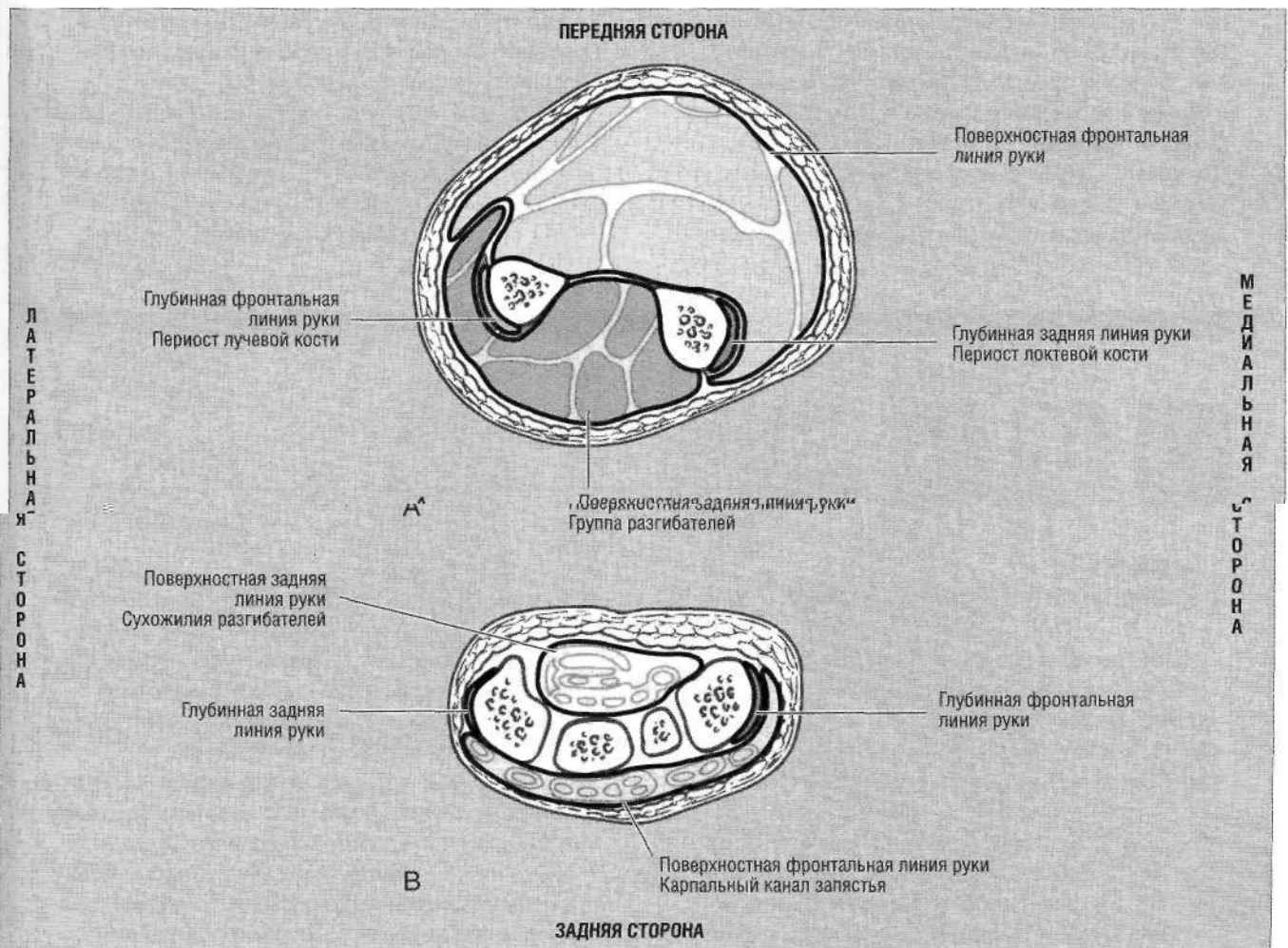


Рис. 7.26 – В нижнем отделе руки две поверхностные линии сформированы мышцами, а две глубинные – исключительно фасцией.



Общие соображения для мануальной терапии

Существует огромное множество мануальных приемов и упражнений для работы с миофасциальными тканями плеча и руки. Чтобы занимать слишком много места, мы ограничимся лишь несколькими примерами того, как можно задействовать, растянуть и укрепить эти линии в целом.

Вот простой способ оценить состояние четырех линий руки у вашего пациента или модели. Встаньте лицом к пациенту и возьмите за запястья, а его попросите отклониться назад от щиколоток в «петлю» собственных рук, в то время как вы поддерживаете его вес. Если вы будете удерживать запястья и руки пациента в положении латерального поворота, то пациент в целом почувствует растяжение (или ограничение движения) в ПЗЛР от трапецевидной мышцы вплоть до разгибателей. Если вы будете удерживать его запястья и руки в положении умеренно сильного медиального поворота, то он ощутит общее растяжение в ГЗЛР по ромбовидным мышцам и мышцам, ротирующим плечо, и далее до конца линии. Для проверки фронтальных линий руки

встаньте позади своего пациента и возьмите в руки его запястья. Попросите его наклониться вперед от щиколоток, а сами поддерживайте вес его тела. Если вы повернете его руки латерально, он, в первую очередь, почувствует растяжение в ПФЛР, в большой грудной мышце и группе сгибателей; а если вы повернете его руки медиально, то, скорее всего, он ощутит натяжение в большей степени в малой грудной мышце и всей остальной ГФЛР.

В описании этого упражнения много «вероятно» и «в целом» именно потому, что в руке пересекается множество мышц (см. ниже Дискуссию 2, посвященную перекрестным мышцам). Если ваш пациент не ощущает растяжения в интересующих нас здесь зонах, то стоит отметить те области, где он все-таки чувствует растяжение, поскольку работа над достижением длины как раз в этих областях – опять-таки, как правило, поскольку фиксация привычных для работы положений тела может в очень значительной мере усиливать напряжение в руках – приблизит тело вашего пациента к «нормальным» описанным выше структурам.



Дискуссия 1: позиция лопатки и баланс осанки

Мобильность лопатки (по сравнению с фиксированным положением тазовой кости) является исключительно важной для всех тех задач, которые могут выполнять наши руки и кисти. Движения ключицы ограничены, а ее функция состоит, в основном, в том, чтобы спереди удерживать руку в стороне от ребер. Плечевая кость, за счет круглой головки, может двигаться во все стороны. И именно лопатка должна сдвигать суставную впадину и примирять плечевую кость с ключицей, а также управлять изменяющей свое

положение рукой, сохраняя при этом определенную стабильность на осевом скелете. Определить правильное, нейтральное положение лопатки, в котором она способна перемещаться, реагируя на все наши желания, - вот стоящая цель для мануального терапевта.

Понимание того, как сбалансированы группы мышц, окружающие депо лопатки, поможет добиться успеха, особенно если мы сосредоточимся на «Х»-образном рисунке лопатки. Если мы посмотрим на лопатку сзади, то увидим, что на нее практически со всех сторон действуют векторы сил натяжения (Рис. 7.27).

Из них выделяются четыре вектора, обеспечивающие стабильность лопатки и определяющие ее положение, и именно они образуют этот «X». Одна перекладина этого «X» образуется ромбовидно-зубчатой мышцей, которую мы впервые встретили в Спиральной линии (Глава 6). И хотя ромбовидные мышцы и зубчатая мышца в СЛ действуют совместно, в том, что касается положения лопатки в рамках линий руки, они работают с двух сторон (Рис. 7.28). Зубчатая мышца тянет лопатку книзу и латерально, а ромбовидные мышцы – кверху и медиально. Хронически укороченная («зажатая в укороченном положении») зубчатая мышца тянет лопатку к задней поверхности грудной клетки, что вызывает напряжение ромбовидных мышц (они оказываются «зажаты в растянутом положении»). Эти изменения зачастую сопровождают кифоз грудного отдела позвоночника. Когда же ромбовидные мышцы фиксируются в укороченном положении, что

часто встречается на фоне спрямленного грудного изгиба (плоская спина), зубчатая мышца зажимается в растянутом положении, а лопатка сближается с остистыми отростками.

Вторая перекладина этого «X» состоит из нижнего отдела трапециевидной мышцы, которая тянет ось лопатки медиально и книзу, и малой грудной мышцы, которая тянет клювовидный отросток книзу и кнутри, то есть, в итоге, тянет лопатку кверху и латерально (Рис. 7.29). Это противостояние, как правило, приводит к тому, что малая грудная мышца укорачивается, а нижняя трапециевидная – растягивается, что приводит к отклонению лопатки вперед на ребра. Обратите внимание на то, что это отклонение лопатки вперед может часто скрываться за отклонением назад грудной клетки, но причина остается прежней, и в обоих случаях необходимо работать над удлинением малой грудной мышцы (Рис. 7.30).

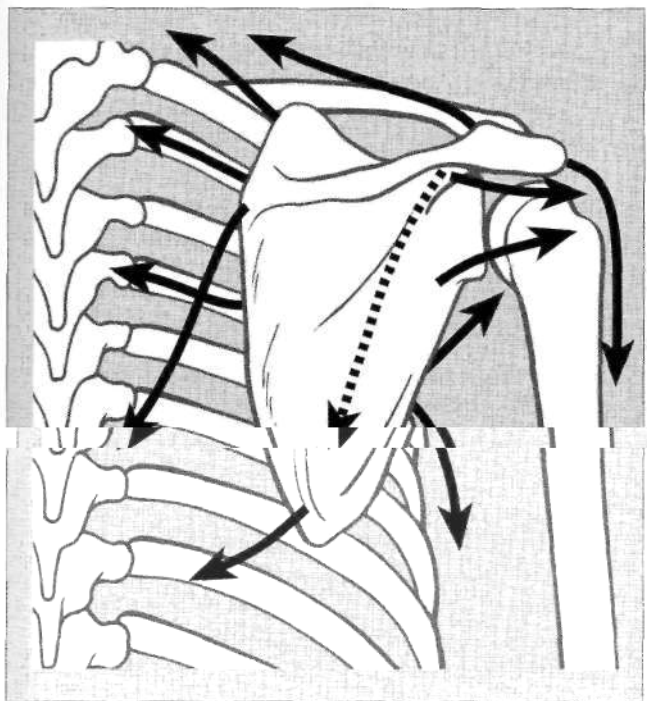


Рис. 7.27 – Лопатка представляет собой депо разнонаправленных векторов натяжения.

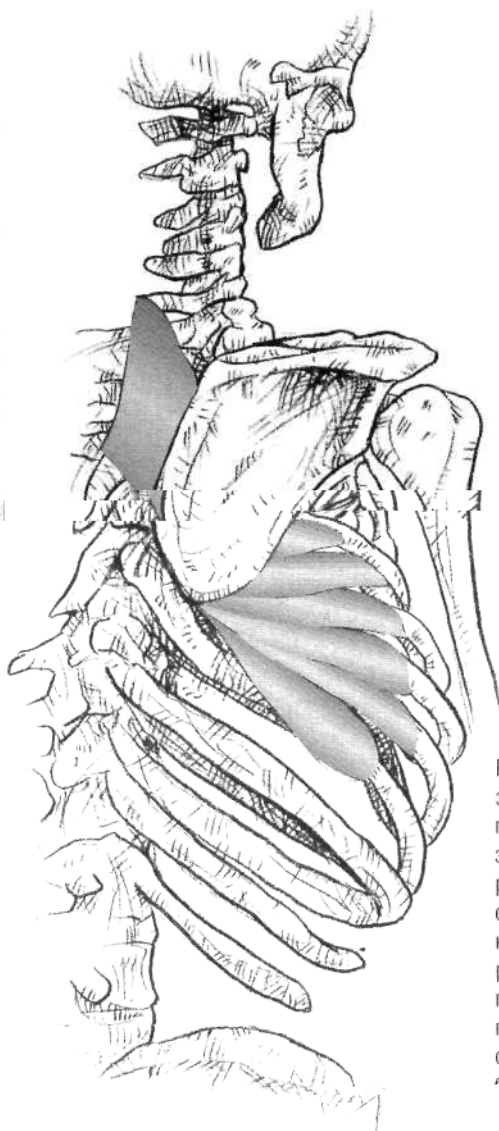


Рис. 7.28 – Взаимозависимое расположение передней зубчатой мышцы и ромбовидных мышц определяет их исключительно важную роль в определении положения лопатки при осанке вдоль одной перекладины «X».

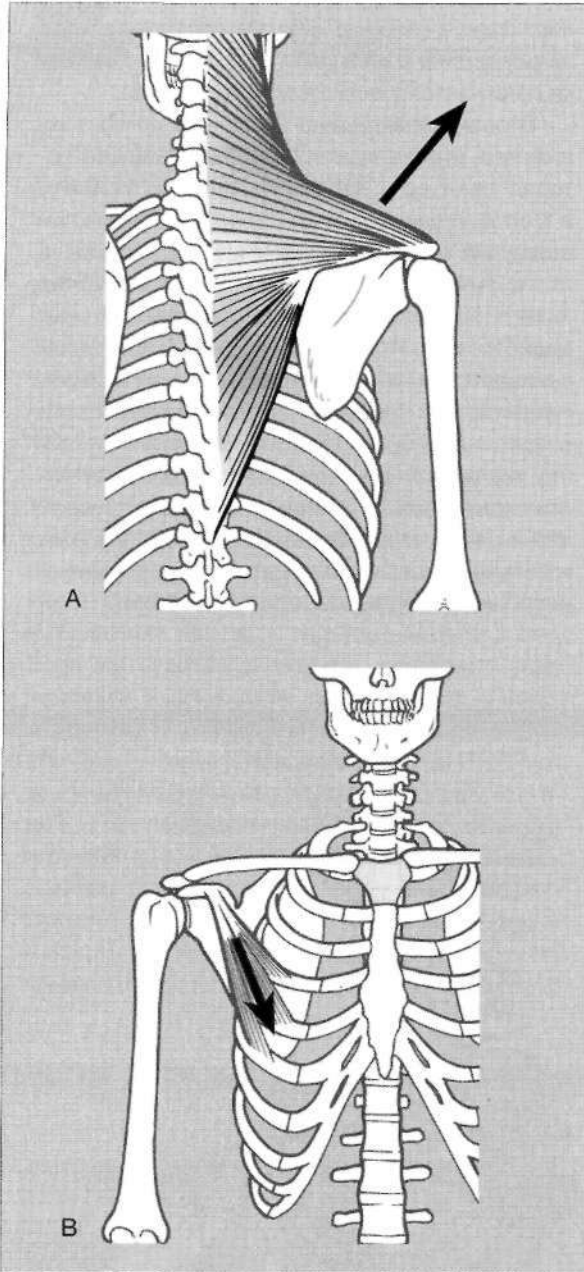


Рис. 7.29 – Другая перекладина этой буквы «Х» состоит из механического соединения через лопатку между нижним отделом трапециевидной мышцы сзади и малой грудной мышцей спереди.



Дискуссия 2: перекрестки

Хотя по логике своей, а также и в нашей практике, описанные нами линии очень точны, для обеспечения всего спектра вращательного

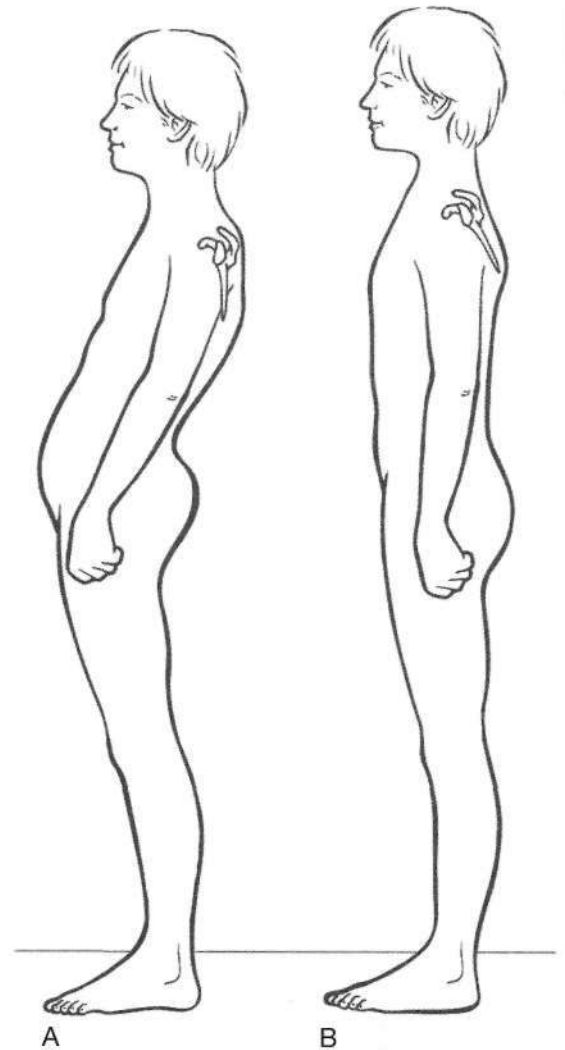


Рис. 7.30 – Относительное отклонение лопатки измеряется по грудной клетке. Если грудная клетка отклонена назад (это в осанке встречается часто), может казаться, что лопатка вертикальна, но на самом деле она отклонена вперед, к чему причастна укороченная малая грудная мышца. На Рис. **А** и **В** изображено относительное отклонение лопатки вперед по грудной клетке; в обоих случаях необходимо удлинить малую грудную мышцу.

потенциала плеча, предплечья и кисти необходимо допустить некоторое перекрестное взаимодействие между линиями руки, которое, хоть и нарушает их четкость, дает дополнительные двигательные возможности, а также стабилизирует движение.

Мы приводили один пример: будучи в движении, ГЗЛР анатомически соединяется с грудью через малую грудную мышцу, но в состоянии покоя сила передается через клювовидно-ключичную и акромиальную связки, а затем к трапециевидной мышце (см. Рис. 7.6 и 7.7). Эти соединения связывают Глубинную фронтальную и Поверхностную заднюю линии руки.

Двуглавая мышца плеча дает нам еще два примера таких пересечений. Когда мы говорили об этой двуглавой мышце, мы вели речь лишь о ее короткой головке, идущей от клювовидного отростка, что удовлетворяло нашим задачам. Однако ее длинная головка проходит через межбугорковую борозду и поднимается на сустав лопатки, таким образом, механически соединяясь с надостной мышцей, участвующей во вращении плеча, или, по нашей терминологии, соединяя ГФЛР и ГЗЛР (Рис. 7.31).

Точно также и на дистальном конце двуглавой мышцы есть два сухожилия. Мы говорили о прикреплении к бугристости лучевой кости, поскольку именно так соединялись пути обсуждаемой линии, но ведь у двуглавой мышцы есть и еще одна «ножка», участвующая в еще одном перекрестке: апоневроз двуглавой мышцы прикрепляется к группе сгибателей, связывая, таким образом, ГФЛР и ПФЛР (Рис. 7.32). Эта структура, вместе с кривой мышцей между локтевой и лучевой костями, позволяет нам нести тяжелый чемодан благодаря практически целиком фасциальному соединению между лопаткой и пальцами, не создавая ненужной нагрузки на хрупкие локтевой и лучелоктевой суставы.

Дистальное прикрепление дельтовидной мышцы располагается рядом с плечевой мышцей. Если мы переключимся на это соединение (вместо того, чтобы воспользоваться уже заданным в рамках ПЗЛР соединением дельтовидной мышцы с латеральной межмышечной перегородкой), то обнаружим связь между ПЗЛР и ГФЛР (Рис. 7.33).

От латеральной межмышечной перегородки начинается плечелучевая мышца, идущая к лучевой кости, которая, таким образом, соединяет ПЗЛР и ГФЛР (Рис. 7.34). Можно было бы сказать, что и круглый пронатор аналогичным образом связывает ПФЛР и ГФЛР.

И, наконец, длинные мышцы большого пальца, отводящая мышца, длинный и короткий разгибатель, выстраиваются от периоста локтевой кости к верхней поверхности большого пальца кисти, соединяя, таким образом, ГЗЛР и ПЗЛР.

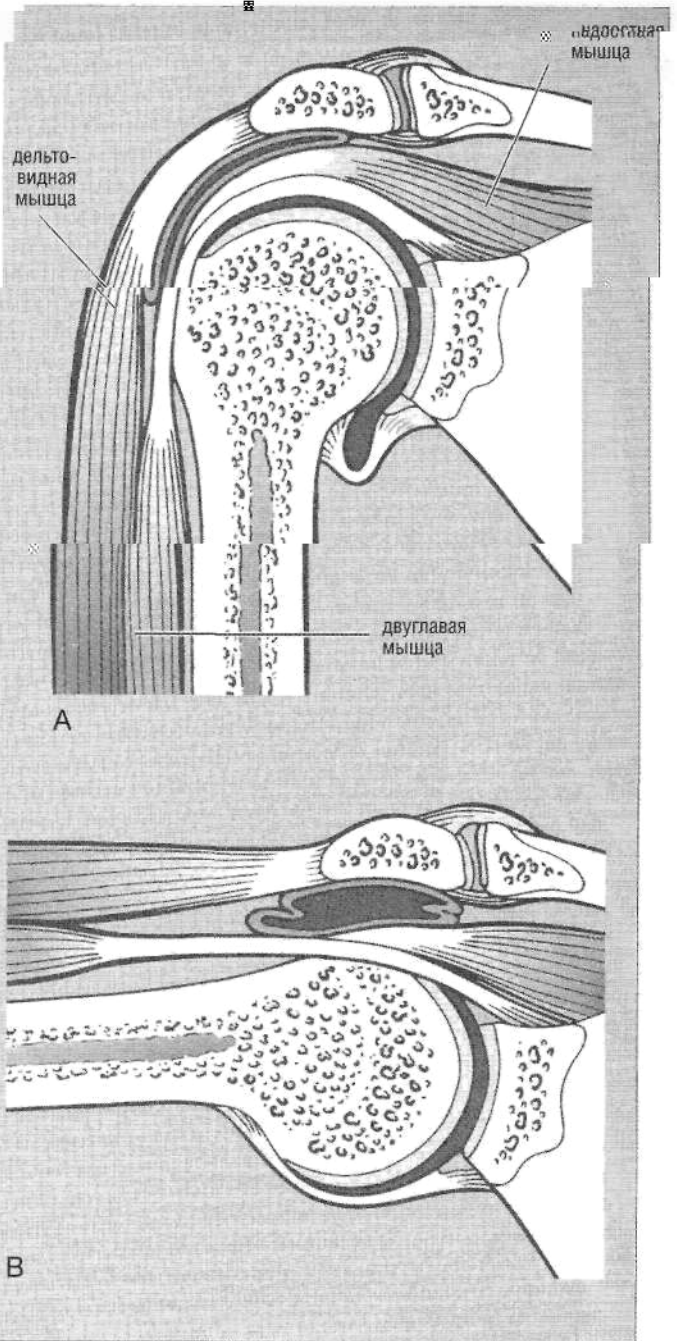


Рис. 7.31 – Между надостной мышцей и длинной головкой двуглавой мышцы существует механическое соединение, когда рука отведена. Так образуется пересечение ГЗЛР и ГФЛР.

Прочие соединения между линиями руки образуются каждую минуту, чтобы приспособиться к разнообразным движениям и нагрузкам комплекса плеча и руки. Однако, все это не умаляет базового значения подробно описанных нами соединений четырех формальных меридианов руки.

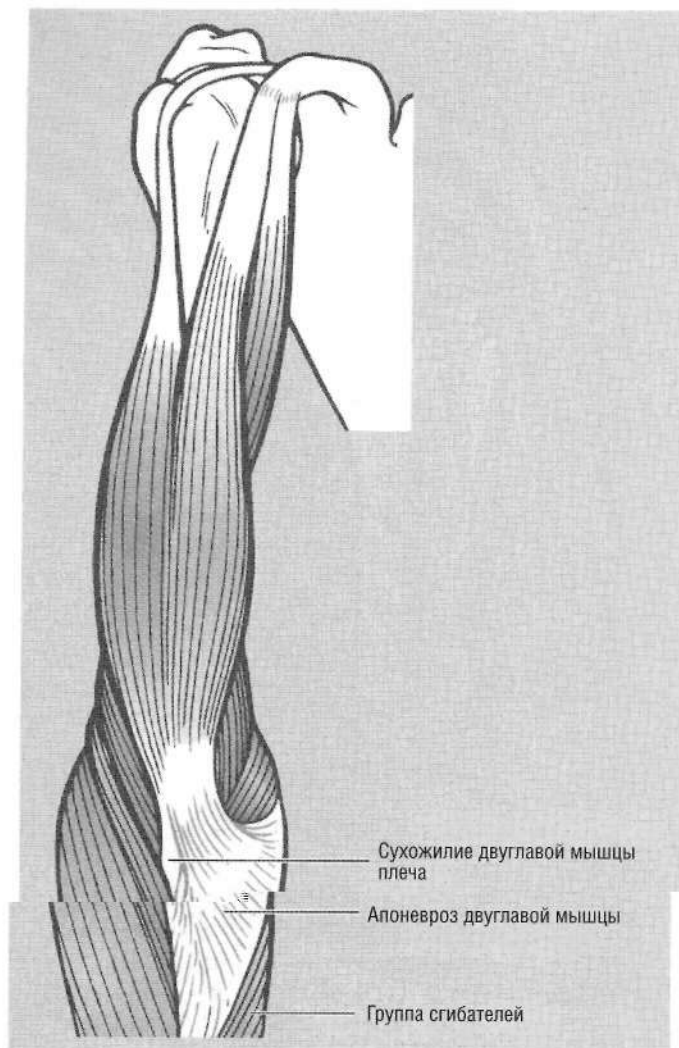


Рис. 7.32 – Второе сухожилие двуглавой мышцы плеча, которое соединяется с фасцией сгибателей предплечья, формирует связь между ГФЛР и ПФЛР.

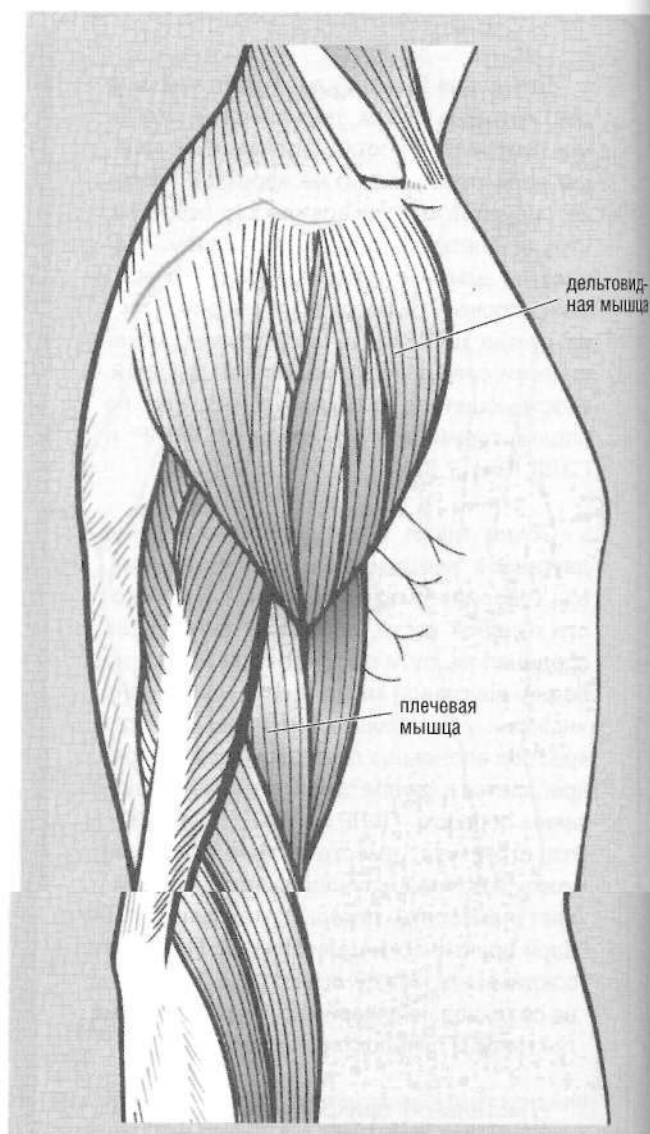


Рис. 7.33 – Фасция дельтовидной мышцы продолжает часть плечевой мышцы, формируя соединение между ПЗЛР и ГФЛР.



Дискуссия 3: сравнение линии руки и ноги

Внимательный читатель отметит, что существует некоторое сходство между четырьмя линиями руки и четырьмя линиями, проходящими по ноге. (Клинически оправданный эквивалент Спиральной линии в руке обнаружен не был). И хотя рука и нога в эволюционном плане так долго развивались по отдельности, что сравнивать их довольно трудно, мы все-таки совершим это полезное упражнение.

Сравнивая сначала кисть и стопу, мы видим, что Поверхностная фронтальная линия в ноге, включающая в себя разгибатели щиколотки и пальцев стопы, соответствует Поверхностной задней линии руки, в составе которой мы встречаем сгибатели пальцев кисти и запястья. Поверхностная задняя линия ноги, сгибающая щиколотку и пальцы стопы, соответствует, на этом уровне, Поверхностной фронтальной линии руки.

Глубинная фронтальная линия руки и Глубинная фронтальная линия ноги (ее мы еще рассмотрим в Главе 9) довольно во многом похожи,

а вот Латеральная линия (соединяется с малоберцовой костью малоберцовыми мышцами) и Глубинная задняя линия руки (соединяется с локтевой костью – эквивалентом большеберцовой кости) не так легко сравниваются друг с другом.

Сравнивая верхний отдел ноги с верхним отделом руки, мы отмечаем, что на этом уровне Поверхностная фронтальная линия ноги (четырёхглавая мышца) совпадает с Глубинной задней линией руки (трехглавая мышца). Поверхностная задняя линия (двуглавая мышца бедра)

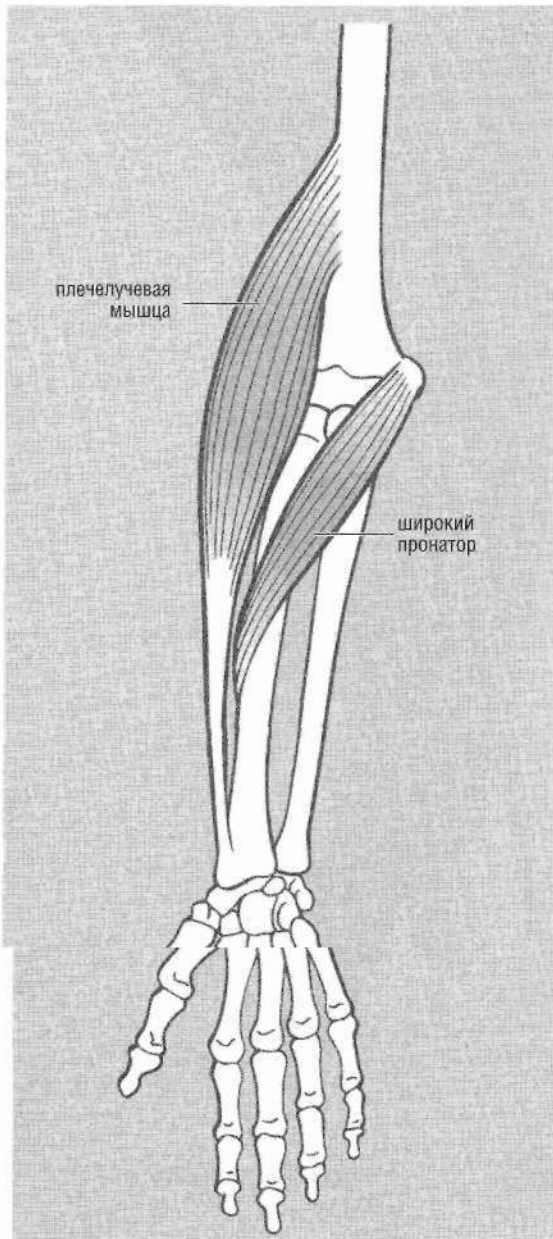
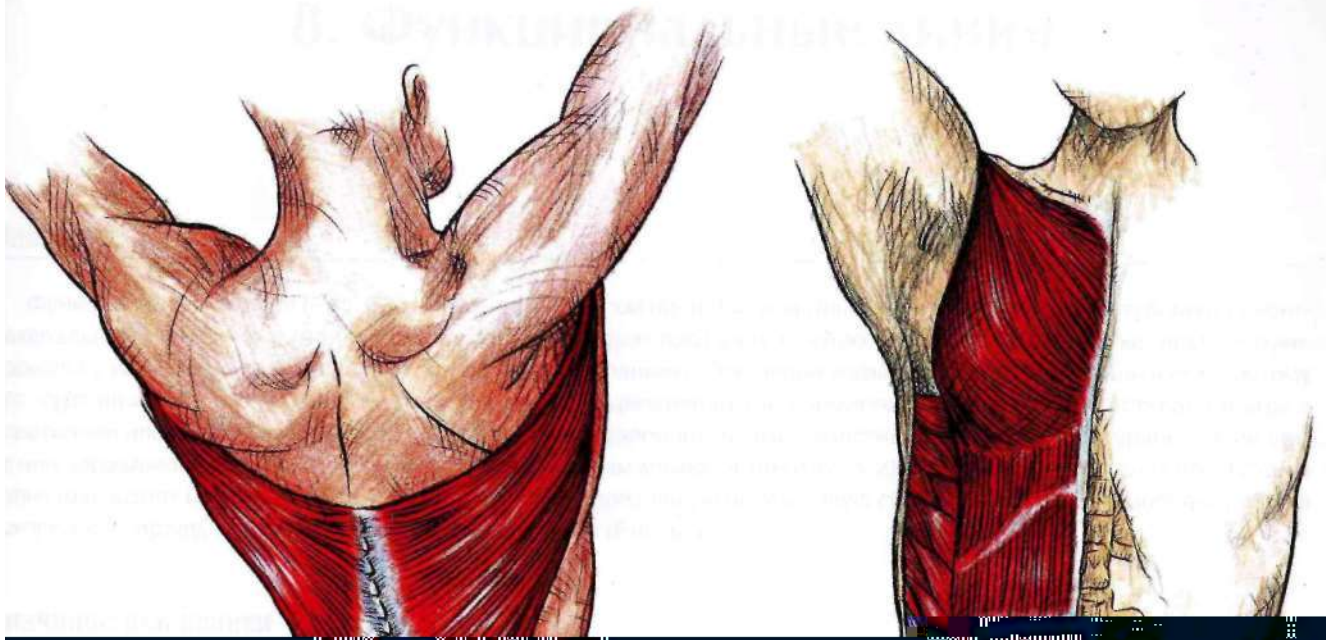


Рис. 7.34 – Плечелучевая мышца и круглый пронатор соединяются с периостом лучевой кости, создавая пересечение ПЗЛР и ПФЛР с ГЗЛР.

уравнивается с Глубинной фронтальной линией руки (двуглавая мышца плеча). Латеральная линия ноги (подвздошно-большеберцовый тракт) походит на Поверхностную заднюю линию руки (латеральная межмышечная перегородка), а Глубинная фронтальная линия (приводящие мышцы и связанные с ними перегородки) довольно четко сопоставляются с Поверхностной фронтальной линией руки (медиальная межмышечная перегородка).

При сравнении на уровне плеча и таза наше сопоставление еще в большей степени затрудняется, но Латеральная линия (отводящие мышцы) остается сходной с Поверхностной задней линией руки (дельтовидная мышца). Глубинная задняя линия руки (вращающий плечо комплекс) сопоставляется с глубокими латеральными вращателями ноги (они не включены ни в одну из линий ноги). Глубинная фронтальная линия руки (двуглавая мышца – малая грудная мышца) в некотором роде напоминает Поверхностную заднюю линию ноги (двуглавая мышца бедра – крестцово-бугорная связка), хотя также имеет элементы сходства с Глубинной фронтальной линией («приводящие мышцы» клювовидно-плечевой мышцы). Поверхностная фронтальная линия руки (большая грудная мышца и широчайшая мышца спины) сравнима с Глубинной фронтальной линией притом, что и обозначенные мышцы руки и поясничные мышцы ноги связывают осевой скелет с проксимальной костью конечности, хотя это сходство и начинает исчезать при более детальном рассмотрении.

Подводя итог вышесказанному, мы можем добавить, что сам длинный и извилистый путь эволюции, а также и буквальные изгибы и перегибы, через которые проходят и рука, и нога в период зародышевого развития, внесли свой вклад в то, что сейчас нам сложно провести четкое сопоставление линий руки и ноги. Несмотря на это, Латеральная линия соответствует Поверхностной задней линии руки выше локтя и Глубинной задней линии руки ниже локтя. Глубинная фронтальная линия одновременно сопоставима с Глубинной и Поверхностной фронтальными линиями руки выше локтя, и с Глубинной фронтальной линией руки ниже него. Поверхностная фронтальная линия соответствует выше локтя Глубинной задней линии руки, а ниже него – Поверхностной задней линии руки. А Поверхностная задняя линия сходна с Глубинной фронтальной линией руки выше локтя, а ниже локтя сопоставляется с Поверхностной фронтальной линией руки.²



1. *Wilson FR. The hand. New York: Vintage Books/Pantheon Books; 1998.*

2. *Myers T. Hanging around the shoulder. Massage Magazine. This article gives a more detailed comparison of the bones, muscles, and joints in the arms and legs.*

8. Функциональные линии

Описание

Функциональные линии (Рис. 8.1) представляют собой продолжения Линий руки по поверхности туловища к контралатеральному тазу и ноге (или вверх от ноги к тазу через противоположную сторону грудной клетки, плечо и руки, поскольку наши меридианы проходят в обоих направлениях). Эти линии называются «функциональными», потому что, судя по моему опыту, реже, чем другие линии, задействуются в формировании осанки. Они вступают в игру в спортивной или иной деятельности, при которой один дополнительный комплекс стабилизируется, уравнивается или управляется контр-латеральным дополнительным компонентом (Рис. 8.2). Примерами могут служить метание копья или захват мяча в бейсболе, когда спортсмен через левую ногу и левую сторону таза придает дополнительное ускорение снаряду, который он бросает правой рукой (Рис. 8.3).

Значение для осанки

Как уже было упомянуто, эти линии в меньшей степени участвуют в формировании осанки, чем любые другие линии, которые мы рассматривали в этой книге. Они, по большей части, располагаются на поверхности и включают в себя мышцы, столь занятые в каждодневной деятельности, что их потенциал поддержания осанки минимален. Если же они искажают осанку в целом, их действие состоит в том, чтобы сближать плечо с противоположным плечом либо по задней, либо по передней стороне тела. И хотя такое встречается довольно часто, источник проблемы обычно лежит на Спиральной линии или в глубоких слоях тканей. Как только эти глубокие миофасциальные структуры сбалансированы, Функциональные линии становятся на место и в будущем сами по себе больше не представляют проблем.

Однако эти линии оказывают сильное стабилизирующее воздействие на положения тела, не являющиеся частью осанки. Многие позиции в йоге или позиции, при которых важно стабилизировать плечевой пояс по отношению к туловищу (как, например, когда вы что-то делаете руками над уровнем головы), задействуют эти линии для передачи напряжения вниз или в обеспечении стабильности вверх по линии, чтобы зафиксировать опору верхней конечности. Реже эти линии используются аналогичным образом для обеспечения стабильности или для балансирования нижней конечности, как при ударе ногой в футболе.

Двигательная функция

Эти линии дают нам возможность с большей силой и точностью совершать движения конечностями, соединяя их через все тело с противоположной конечностью другого пояса. Таким образом, вес рук может помочь придать дополнительную инерцию удару ногой, а движение таза балансирует теннисный удар слева. И хотя при рассмотрении этих линий на ум в качестве примеров идут в первую очередь движения спортсменов, важным примером из нашей обыденной жизни является контр-латеральное балансирование плеча и таза в каждом шаге при ходьбе.

На поверхности тела Функциональные линии имеют спиралевидную форму и действуют всегда по спирали. Их можно считать дополнительными приложениями к Спиральной линии или, как сказано выше, продолжениями линий руки на торсе. В ходе нашей деятельности линии натяжения постоянно изменяются, и точность линий, подробно описанных ниже, представляет собой обобщение центрального момента колебания этих сил.

Таблица 8.1 – Функциональные линии: миофасциальные «рельсы» и костные «станции» (Рис. 8.2)

КОСТНЫЕ СТАНЦИИ	МИОФАСЦИАЛЬНЫЕ РЕЛЬСЫ
<i>Задняя функциональная линия</i>	
Тело плечевой кости	1.
	2. Широчайшая мышца спины
	3. Пояснично-спинная фасция
	4. Крестцовая фасция
Крестец	5.
	6. Большая ягодичная мышца
Тело бедренной кости	7.
	8. Латеральная широкая мышца
Надколенник	9.
	10. Сухожилие надколенника
Бугристость большеберцовой кости	11.
<i>Фронтальная функциональная линия</i>	
Тело плечевой кости	1.
	2. Нижний край большой грудной мышцы
Хрящ пятого и шестого ребра	3.
	4. Латеральный пласт прямой мышцы живота
Лобковый бугорок и симфиз	5.
	6. Длинная приводящая мышца
Шероховатая линия бедренной кости	7.

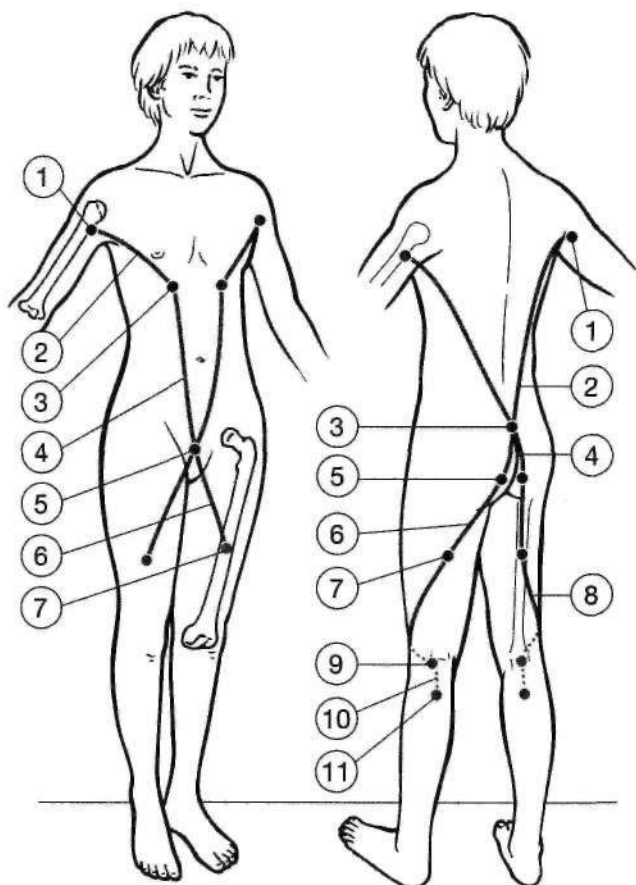


Рис. 8.2 – Пути и станции Функциональных линий

крестцово-бугорные) волокна большой ягодичной мышцы на противоположной стороне.

Нижние волокна большой ягодичной мышцы проходят под задним краем подвздошно-большеберцового тракта (ИТТ) и, таким образом, под Латеральной линией, и прикрепляются к заднелатеральному краю бедренной кости, примерно на уровне первой трети тела бедренной кости. Если мы продолжим двигаться в этом же направлении, то обнаружим, что фасциальные волокна соединяются с ягодичной и латеральной широкой мышцами, последняя из которых, в свою очередь, переносит нас вниз, через сухожилие четырехглавой мышцы, к надколеннику, связанному, посредством сухожилия надколенника, с бугристостью большеберцовой кости. Здесь мы прерываем наш анализ этой линии, хотя, по достижении бугристости большеберцовой кости, мы могли бы продлить линию и ниже, к медиальному своду, через переднюю большеберцовую мышцу и передний отдел голени и фасцию (как это описано в Главе 4, посвященной ПФЛ).

Фронтальная функциональная линия

Фронтальная функциональная линия (ФФЛ) начинается (с теми же оговорками касательно связи Поверхностной и Фронтальной линией руки) на дистальном прикреплении большой грудной мышцы к плечевой кости вдоль самых нижних волокон этой мышцы и к их началу у пятого и шестого ребер (Рис. 8.1В). Эти волокна образуют фасциальное единство с брюшным апоневрозом, связывающим наружную косую и прямую мышцы живота, а сама линия проходит строго вдоль внешнего края прямой мышцы или внутреннего края фасции косой мышцы к лобку.

Проходя через лобковую кость и фиброзный хрящ лобкового симфиза по механическому соединению, мы выходим с другой стороны вместе с крупным сухожилием длинной приводящей мышцы, которая спускается кнаружи и кзади и прикрепляется к шероховатой линии на задней стороне бедренной кости.

Мы можем представить, что существует механическая связь между шероховатой линией и короткой головкой двуглавой мышцы, а значит и с латеральным отделом голени и малоберцовыми мышцами (Спиральная линия, Глава 6, С. 149). Однако тогда нам пришлось бы перейти через лежащую на нашем пути плоскость большой приводящей мышцы, что запрещено правилами Анатомических поездов. Поэтому мы завершим ФФЛ на конце длинной приводящей мышцы, на шероховатой линии (Рис. 8.4).

Функциональные линии: подробное рассмотрение

Задняя функциональная линия

Задняя функциональная линия (ЗФЛ) начинается (для целей нашего анализа, а на практике она соединяется с Поверхностной фронтальной или Глубинной задней линиями руки, в зависимости от характер действия) на дистальном прикреплении широчайшей мышцы спины (см. Рис. 8.1А). Она спускается чуть ниже, чем приблизительная середина тела этой мышцы, сливаясь с пленками крестцово-поясничной фасции.

ЗФЛ пересекает среднюю линию приблизительно на уровне крестцово-поясничного сочленения, проходя через крестцовую фасцию и на нижние (крестцовые и



Дискуссия: перемещение сил

Для того, чтобы описать эти линии, нам потребовалось прибегнуть к некоторым обобщениям не только из-за индивидуальных различий, но также и потому, что движение по этим линиям зачастую захватывает мышечные и фасциальные пласты. Другими словами, отводя руку с копьем назад перед броском, мы лишь в одно мгновение проходим по ЗФЛ, когда вектор силы проходит от латерального наружного края широчайшей мышцы вокруг к ее верхнему внутреннему краю. Уже через секунду сам бросок приводит в действие силы по ФЛ – в грудных мышцах, косых мышцах живота и внутренних мышцах бедра (см. Рис. 8.3).

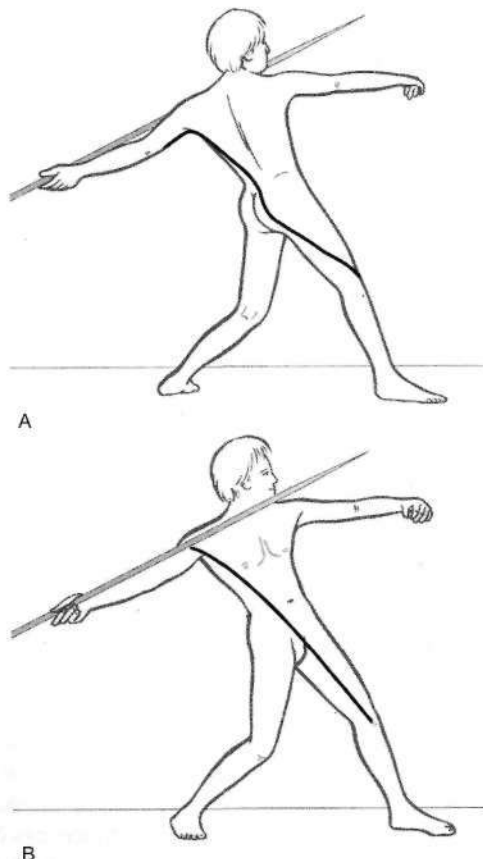


Рис. 8.3 – Функциональные линии дают дополнительный импульс инерции торса и мускулатуры, усиливая конечности, и стабилизируются контр-латеральным поясом.

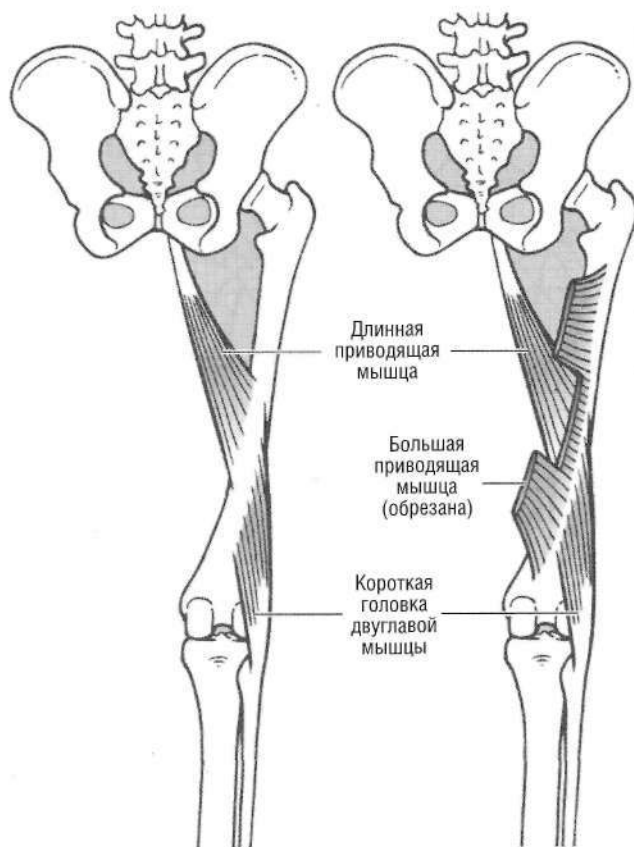


Рис. 8.4 – Хотя Задняя функциональная линия, с механической точки зрения, может от длинной приводящей мышцы продолжаться короткой головкой двуглавой мышцы, с фасциальной точки зрения, этому препятствует плоскость большой приводящей мышцы.

Давайте проиллюстрируем разносторонность этих линий на примере удара в теннисе. Поддача создает резкое натяжение напрямую по всей ФЛ и задействует, в основном, большую грудную мышцу, но также, по всей вероятности, и малую грудную мышцу вместе с мышцами живота и длинной приводящей мышцей (Рис. 8.5).

Через несколько секунд произойдет ответный прямой удар справа, при котором рука вытягивается практически горизонтально относительно плеча. В таком случае единство поднимется по Поверхностной фронтальной линии руки от ладони, проходя от одной грудной мышцы через грудь к грудной мышце и Поверхностной фронтальной линии руки на противоположной стороне (Рис. 8.6). При таком ударе это соединение чувствуется через всю грудную клетку, или же его можно наблюдать при движении противоположной руки вперед, чтобы помочь придать мячу инерцию.

Несколько секунд спустя, для выполнения удара слева, возможно, потребуется перейти

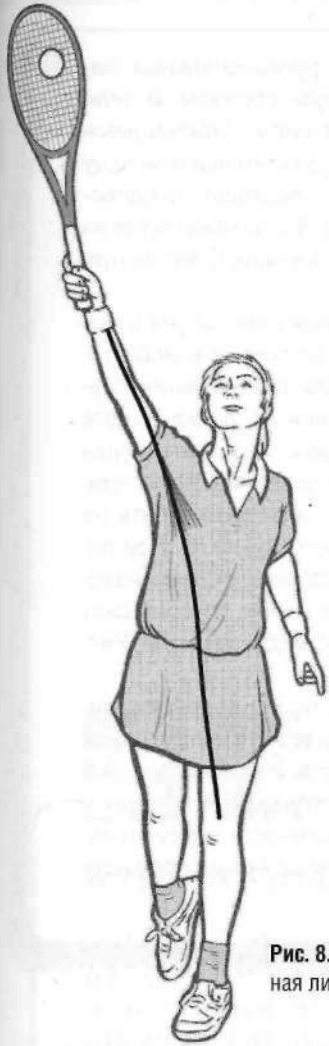


Рис. 8.5 – Фронтальная функциональная линия при подаче в теннисе.

через одну широчайшую мышцу к другой вдоль их верхнего края (Рис. 8.7). Удар справа с боковым наклоном выполняется через все тело, в сущности, по Спиральной линии, к противоположной передней ости таза. Высокий удар слева заставляет ведущий, латеральный край широчайшей мышцы действовать в качестве мощной приводящей мышцы плеча, прикрепляющейся к ребрам и подвздошному гребню с той же стороны. При этом сокращении (как при натяжении по широте/ширине) или растяжении (как когда висите на кольцах) он же соединится с Латеральной линией на той же стороне. Оставшаяся часть удара пройдет по диагонали вниз и поперек (как мы описали для ЗФЛ) или вниз по противоположной Латеральной линии через широчайшую мышцу к верхним волокнам ягодичной мышцы при выполнении победного удара через корт от сетки.

Приведем также пример прыгуна с шестом, толкающегося шестом как рычагом, - здесь мы видим, что векторы силы мерцают по всему треугольному полю грудной или широчайшей мышцы, каждую секунду присоединяясь к разнообразным путям и станциям и закрепляясь на них. Прибавим сюда и комплекс дельтовидной и трапециевидной мышц из состава Поверхностной задней линии руки, и мы увидим полный круг стабилизации вокруг плечевого сустава, любая часть которого, как и весь он целиком, может быть задействована во время прыжка (Рис. 8.8).

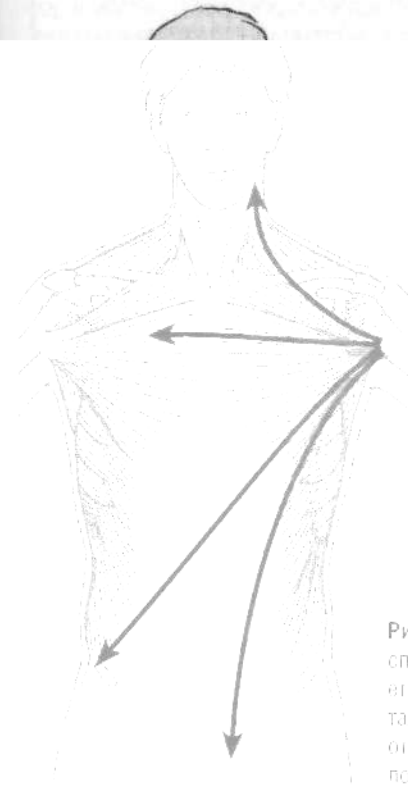


Рис. 8.6 – Прямой удар справа в теннисе соединяет Поверхностную фронтальную линию руки с ее отражением на противоположной стороне

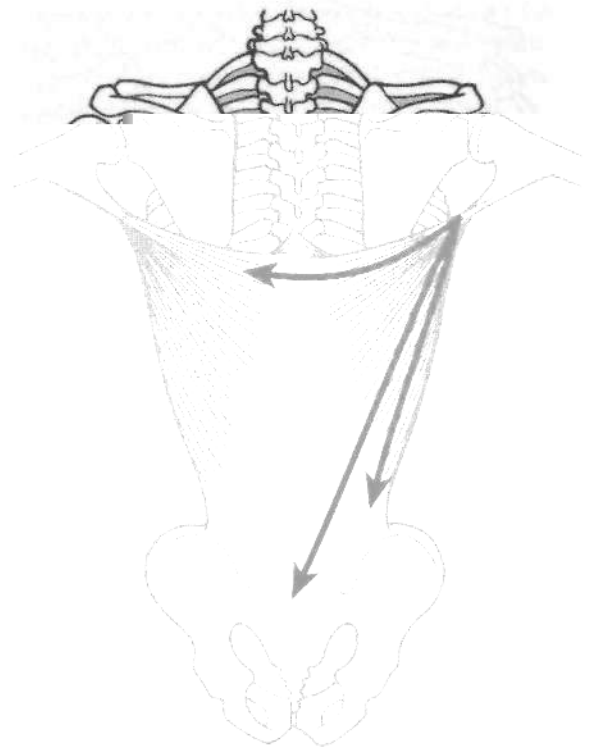


Рис. 8.7 – Удар слева, судя по всему, аналогичным образом соединяет Поверхностную заднюю линию руки с ее отражением на противоположной стороне.

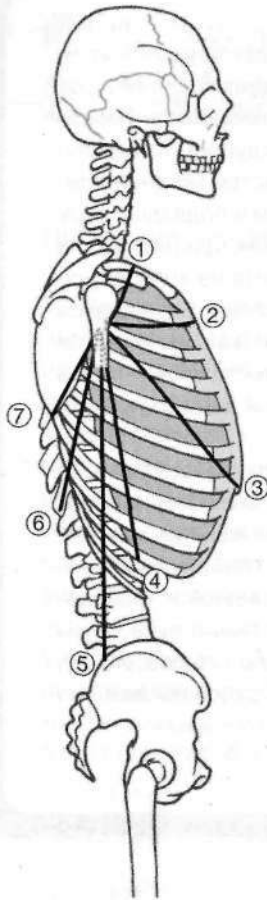


Рис. 8.8 – Функциональные линии формируют практически полный круг поддержки руки на осевом скелете или, как в случае прыгуна с шестом, все тело может стабилизироваться или перемещаться от устойчивой опоры на руку.

Нижний конец этих функциональных линий работает аналогичным образом. В теле бегуна с препятствиями силы, стремящиеся сверху к локтевой кости, захватывают мышцу живота, а идущие снизу – проходят по приводящим мышцам.¹ На Рис. 8.9 показан один из возможных путей, связывающих Спиральную линию с ФЛ.

В зависимости от положения бегуна относительно препятствия и от того, в какой степени он отводит ногу для преодоления препятствий, линия натяжения от лобка к ноге может при каждом прыжке проходить через гребенчатую мышцу или через любую из приводящих мышц, скорее, чем захватывать их все одновременно. В таком случае по этой линии работает и противоположное плечо, находящееся в переднем положении, которое дает дополнительный импульс ведущей ноге (Рис. 8.10).

Благодаря всему этому, мы надеемся, читатель понимает, что Функциональные линии представляют собой идеализированную модель, в то время как ежесекундные движения нашего тела в действительности стремительно путешествуют по мириадам разнообразных соединений.

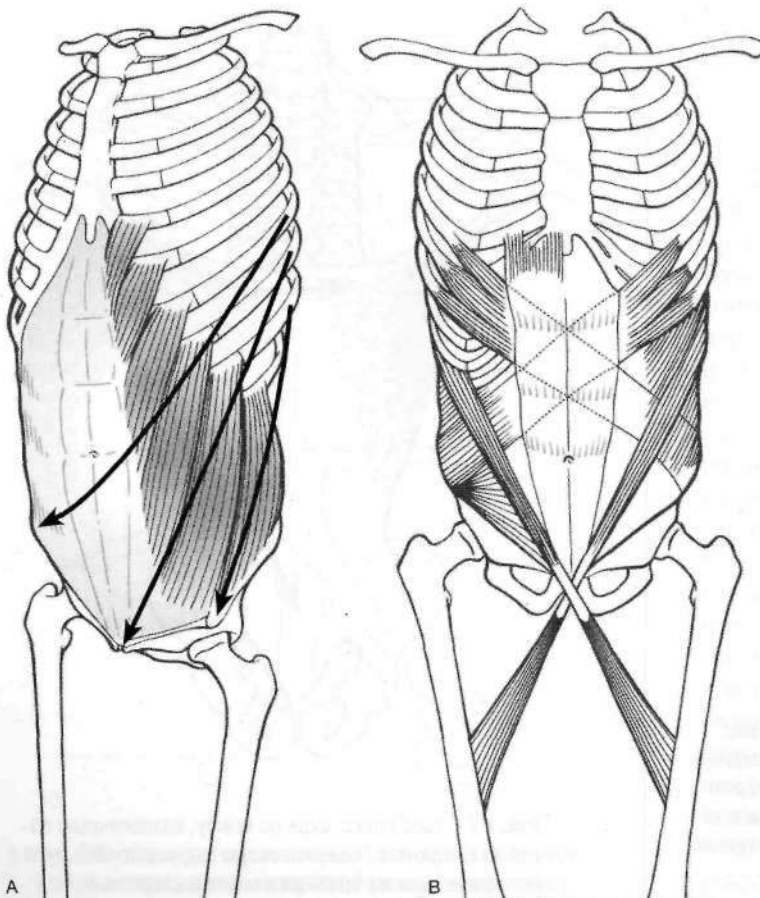


Рис. 8.9 – В качестве примера перехода сил рассмотрим пласт наружной косой мышцы (А), все верхние волокна которой начинаются на ребрах, но имеют различные нижние прикрепления. Латеральные волокна идут к ипсилатеральной тазовой кости (Латеральная линия), средние волокна отходят к лобковой кости (и выходят на приводящие мышцы с противоположной стороны – В)), в то время как верхние волокна переходят через контр-латеральную внутреннюю косую мышцу и прикрепляются к противоположной тазовой кости (Спиральная линия).

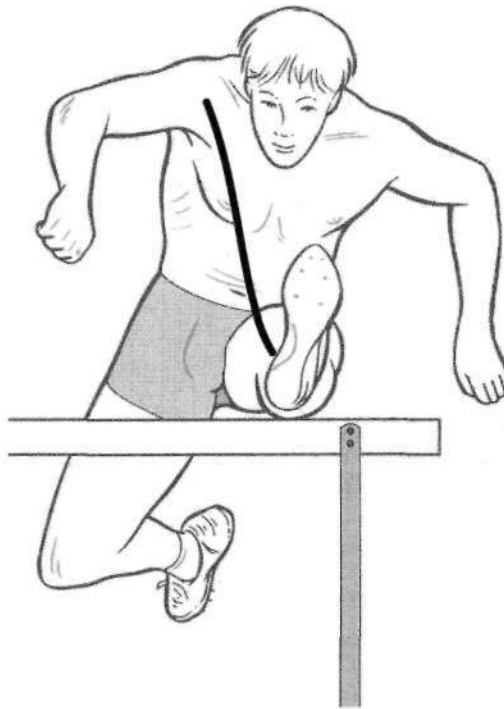


Рис. 8.10 – Линии, проходящие через тело бегуна с препятствиями, пересекают Функциональные линии только в момент самого прыжка, но связь между идущей вперед ногой и противоположным плечом поддерживается в ходе всего движения.



Пальпация Функциональных линий

Пальпировать и Фронтальную и Заднюю функциональные линии мы начинаем практически в одном и том же месте: в подмышке на нижней стороне плечевой кости, где сходятся сухожилия грудной и широчайшей мышц. Сначала, чтобы прощупать БФЛ, мы проследуем по ней от этого прикрепления через нижнюю треть широчайшей мышцы сразу на среднюю линию примерно на уровне крестцово-поясничного сочленения. Попросите пациента надавить локтем книзу при сопротивлении, чтобы почувствовать эту латеральную часть широчайшей мышцы, хотя сама линия проходит несколько кнутри от ее латерального края. Крестцовая фасция многослойна; БФЛ идет по слоям на самой поверхности, которые сами по себе выделить невозможно. За крестцом мы продолжаем линию на нижнем крае большой ягодичной мышцы в месте ее прикрепления к крестцу чуть выше копчика. БФЛ включает в себя и нижние примерно 6-8 сантиметров самой этой мышцы. Проследуйте за этим отделом мышцы за ягодичную складку (которая не является мышечной, а залегает в поверхностном фасциальном слое) вниз к следующей станции, скоплению соединительной ткани в месте прикрепления ягодичной мышцы к задней стороне бедренной кости, примерно на одной трети пути до колена.

Отсюда можно почувствовать латеральную широкую мышцу, составляющую мышечный компонент латеральной стороны бедра, которая уходит под подвздошно-большеберцовый тракт Латеральной линии, соединяясь с четырехглавой мышцей на надколеннике, и через поднадколенниковое сухожилие крепится к бугристости большеберцовой кости, ясно пальпируемой на передней верхней стороне большеберцовой кости.

ФФЛ проще пальпировать на себе. Пройдите по нижнему краю большой грудной мышцы, формирующей переднюю стенку подмышки, вниз и кнутри к месту ее внедрения в ребра. Следующий путь проходит вдоль края прямой мышцы живота, который в большинстве случаев прощупывается при напряжении прямой мышцы. Спуститесь по ней к наружному верхнему краю лобкового бугорка.

Эта линия пересекает лобок (у некоторых пациентов эта пальпация может вызвать несколько неприятные ощущения) и вновь появляется на противоположной стороне в виде сухожилия длинной приводящей мышцы. Это сухожилие легко пальпировать и наблюдать, когда человек сидит по-турецки в купальнике или нижнем белье. Пройдя по этому сухожилию вглубь бедра, вы сможете приблизиться, хотя и не прощупать напрямую, конечную станцию этого пути в месте ее прикрепления к шероховатой линии на задней стороне бедренной кости, примерно на полпути вниз по бедру.

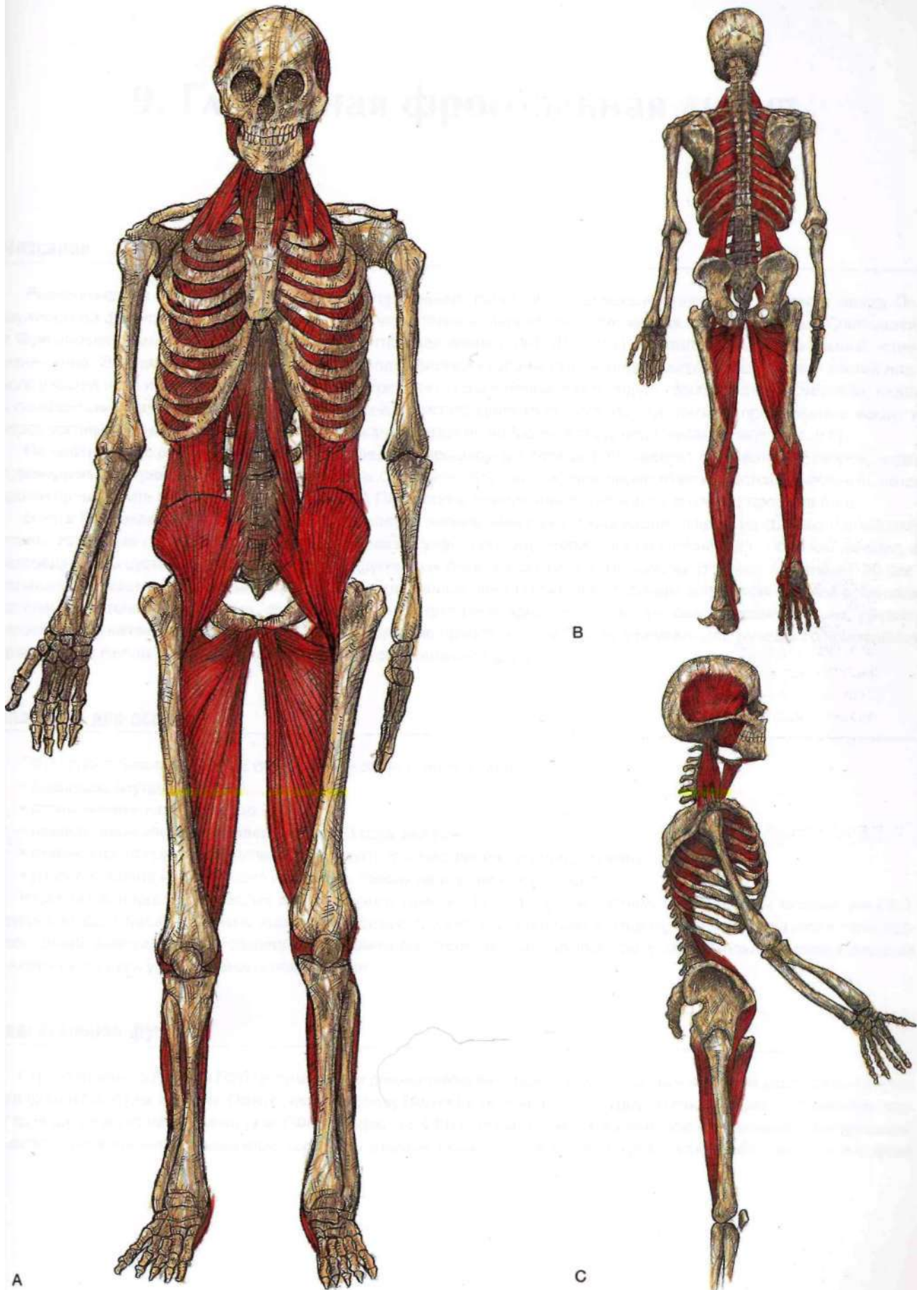


Рис. 9.1 – Глубинная фронтальная линия



Как задействовать эти линии

Идеальные способы того, как привести в движение эти линии, это подготовка к выбросу мяча в бейсболе или броску в крикете: отведение руки назад укорачивает БФЛ и растягивает ФФЛ, а при этом сам бросок вызывает обратное движение по этим линиям, укорачивая ФФЛ и растягивая БФЛ. Мы также могли бы принять во внимание и то, что БФЛ выполняет функцию тормоза, который предотвращает слишком сильное сокращение по ФФЛ и инерцию руки, которые могли бы отвести руку чересчур кзади и вызывать повреждение суставов, задействованных в этом движении.

Позиция перевернутого треугольника в йоге растягивает БФЛ только со стороны кисти, тянущейся к полу (Глава 10). ФФЛ легко растянуть, встав на колени и потянувшись вверх и назад с небольшим поворотом в сторону тянущейся руки.

Гребля на каяке или каноэ задействует стабилизирующий компонент обеих линий. Рука с веслом соединяется по Глубинной задней линии руки, оказывающей натяжение со стороны мизинца на БФЛ, и стабилизируется за счет противоположной ноги. Верхний отдел руки оказывает

давление по Глубинной фронтальной линии руки к большому пальцу и стабилизируется, посредством ФФЛ, за счет противоположного бедра. Если колено не зафиксировано на бортике лодки, можно ощутить, как движение проходит от одной стопы к другой, что практически повторяет движение при ходьбе.

Было бы идеально, если бы движение и напряжение распространялось легко и равномерно по всем этим линиям. Излишнее напряжение или отсутствие движения на любом пути или на любой станции линии привело бы к прогрессирующему «накоплению» в любом другом участке линии, что с течением времени вызвало бы определенные проблемы. В своей практике я, как правило, сопровождаю любителей спорта в их спортивных вылазках, будь то пробежка или подъем на гору, чтобы определить те участки этих и других линий, в которых могут быть «тихие» зажимы, которые вызывают «громкие» проблемы в других частях тела. Иногда пациент, обладающий знанием об этих линиях и заинтересованный в их плавном функционировании, способен во время занятий спортом самостоятельно проводить оценку своего состояния. На самом деле, нарушения работы линий становятся очевидны, когда пациент устает или завершает длительную тренировку.

1 Myers T. Fans of the hip joint. *Massage Magazine* No. 75, January 1998.

9. Глубинная фронтальная линия

Описание

Расположенная между левой и правой Латеральными линиями в корональной плоскости, зажатая между Поверхностной фронтальной и задней линиями в сагиттальной плоскости и окруженная винтообразными Спиральной и Функциональными линиями, Глубинная фронтальная линия (ГФЛ) (Рис. 9.1) составляет миофасциальный «стержень» тела. Эта линия начинается в глубине подошвенной стороны стопы, поднимается сразу позади костей нижнего участка ноги и проходит за коленом к внутренней стороне бедра, затем перед тазобедренным суставом, тазом и поясничным отделом позвоночника. Затем она может продолжаться несколькими путями, проходящими вокруг и через органы грудного отдела туловища, и заканчивается на нейронном и висцеральном черепе (рис. 9.2).

По сравнению с другими линиями, описанными в предыдущих главах, ГФЛ требует определения, скорее, через трехмерное пространство, чем через линейные структуры. Конечно, прочие линии тоже являются объемными, но их проще представить в виде линий натяжения. А ГФЛ вполне определенно занимает некоторое пространство.

В ноге ГФЛ включает в себя глубокие и довольно незаметные поддерживающие мышцы из состава нашей анатомии, хотя сама по себе эта линия имеет фасциальную природу. Через таз она теснейшим образом связана с тазобедренным суставом и соотносит друг с другом дыхательные ритмы и темп ходьбы. В самом туловище ГФЛ располагается, вместе с автономным ганглием, между нашим нейро-моторным опорным аппаратом и более древними органами клеточной поддержки, расположенными в брюшной полости. В шее она обеспечивает подъем, уравновешивающий натяжение ПФЛ и ПЗЛ. Пространственно представление ГФЛ необходимо для успешного применения практически любой методики мануальной или двигательной терапии.

Значение для осанки

ГФЛ играет основную роль в обеспечении опоры нашего тела:

- поднимая внутренний свод
- стабилизируя каждый отдел ног
- поддерживая спереди поясничный отдел позвоночника
- стабилизируя грудь, позволяя ей расширяться и расслабляться при дыхании
- уравновешивая хрупкую шею и тяжелую голову на вершине всего тела.

Недостаток опоры, равновесия и правильного тонуса ГФЛ (как при частотном укорачивании миофасции ГФЛ, которое не дает тазобедренному суставу полностью разогнуться) приводит к общему укорачиванию всего тела, создает предпосылки к падению тазового и позвоночного стержня и закладывает базу отрицательных компенсаторных изменений во всех уже описанных нами линиях.

Двигательная функция

Строго говоря, во власти ГФЛ не существует движений помимо приведения таза, но и нет таких движений, которые не подпали бы под ее влияние. Практически повсюду ГФЛ окружена или покрыта другой миофасцией, которая дублирует функции, выполняемые мышцами ГФЛ. Миофасция ГФЛ включает в себя медленно сокращающиеся, обладающие высокой выносливостью мышечные волокна, - отражает важность ГФЛ для поддержания стабильности и внесения

Таблица 9.1. Миофасциальные «пути» и костные «станции» (Рис. 9.2)

КОСТНЫЕ СТАНЦИИ	МИОФАСЦИАЛЬНЫЕ РЕЛЬСЫ
<i>Самый нижний общий отдел</i>	
Кости предплюсны, подошвенная поверхность пальцев стопы	1.
	2. Задняя большеберцовая мышца, длинные сгибатели пальцев стопы
Верхняя/задняя большеберцовая/малоберцовая кости	3.
	4. Фасция надколенника, капсула коленного сустава
Медиальный надмыщелок бедренной кости	5.
<i>Нижний задний отдел (см. диаграммы на сс. 199 – 201)</i>	
Медиальный надмыщелок бедренной кости	Задняя межмышечная перегородка, большая приводящая мышца
Подвздошная ветвь	Фасция тазового дна, мышца, поднимающая задний проход, фасция внутреннего запирательной м., передняя крестцовая фасция
Тела позвонков	
<i>Нижний передний отдел</i>	
Шероховатая линия бедренной кости	6.
	6. Передняя межмышечная перегородка, короткая и длинная приводящие мышцы
Малый вертел бедренной кости	7.
	8. Поясничная мышца, подвздошная, гребенчатая мышцы, бедренный треугольник
Тела поясничных позвонков и ТР	9.
<i>Верхний задний отдел</i>	
Тела поясничных позвонков	9.
	10. Передняя продольная связка, длинная мышца шеи и головы
Базиллярная часть затылка	11.

Таблица 9.1

КОСТНЫЕ СТАНЦИИ	МИОФАСЦИАЛЬНЫЕ РЕЛЬСЫ
<i>Верхний средний отдел</i>	
Тела поясничных позвонков	9.
	12. Задняя часть диафрагмы, ножки диафрагмы, центральное сухожилие
	13. Перикард
	14. Предпозвонковая фасция, уздечка гортани, лестничные мышцы, фасция медиальной лестничной мышцы, средостение, париетальная плевра
Базиллярная часть затылка, шейные TP	15.
<i>Верхний передний отдел</i>	
Тела поясничных позвонков	9.
	16. Передняя часть диафрагмы, ножки диафрагмы
Задняя поверхность подреберных хрящей	17.
	18. Внутригрудная фасция, эндоторакальная фасция
Задняя часть грудины	19.
	20. Подподъязычные мышцы, предтрахейная фасция
Подъязычная кость	21.
	22. Надподъязычные мышцы
Нижняя челюсть	23.
	Мышцы челюсти
Кости черепной и лицевой части головы	

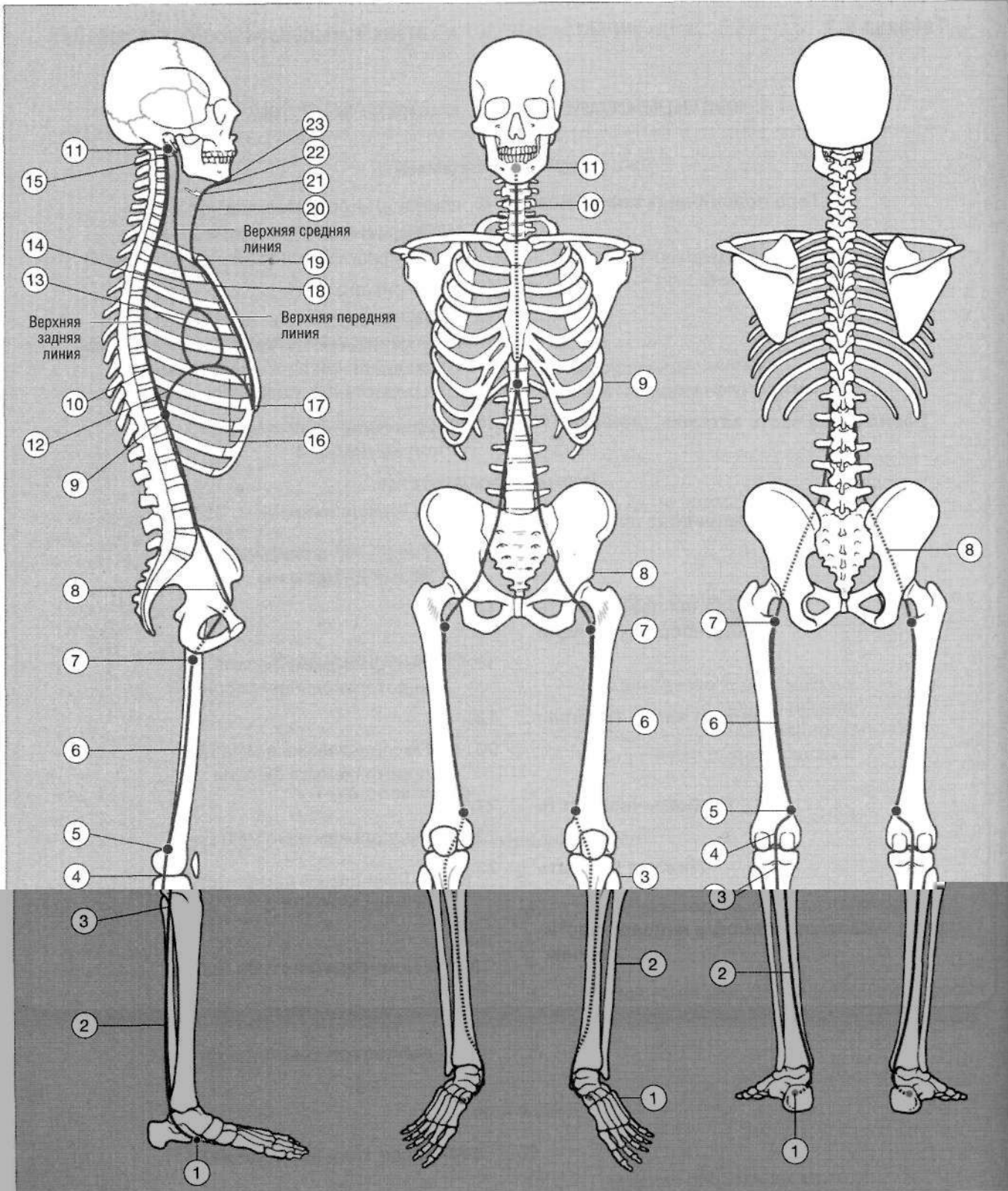


Рис. 9.2 – Пути и станции Глубинной фронтальной линии

мельчайших изменений местоположения несущей структуры, что позволяет поверхностным единствам и линиям работать со скелетом легко и эффективно (это можно сказать и о двояродных сестрах ГФЛ, Глубинных линиях руки, см. Главу 7). Таким образом, нарушение нормальной работы ГФЛ необязательно вызывает моментальную или явную дисфункцию, особенно для глаз неспециалиста или не самого наблюдательного человека. Выполнение этих функций может быть перенесено на внешние миофасциальные линии, что будет выглядеть не очень элегантно и грациозно и создаст повышенную нагрузку на суставы и околосуставные ткани, что может стать базой будущих травм и дегенерации тканей. Таким образом, очень часто оказывается, что предпосылки травм сегодняшнего дня закладываются в ГФЛ за несколько лет до того, как случай довершает работу давних изменений.

Глубинная фронтальная линия: подробное рассмотрение

Памятуя о том, что как работа, так и ее нарушение, по любой из этих линий (но этой линии в особенности) может подниматься и спускаться или расходиться от центра по ее путям, мы снова начнем рассмотрение ГФЛ снизу и будем постепенно подниматься.

ГФЛ начинается глубоко в подошве стопы с дистальных прикреплений трех мышц глубинного заднего отдела ноги: задняя большеберцовая мышца и два длинных сгибателя пальцев стопы, сгибатель большого пальца и длинный сгибатель пальцев (Рис. 9.3). В зависимости от того, как провести разрез, можно увидеть, что задняя большеберцовая мышца имеет многочисленные сухожильные прикрепления практически ко всем костям предплюсны стопы за исключением таранной кости, а также, помимо этого, к основаниям трех плюсневых костей (Рис. 9.4). Это сухожилие напоминает руку с множеством пальцев, которые тянутся под стопой, поддерживая ее своды и удерживая вместе предплюсню стопы.

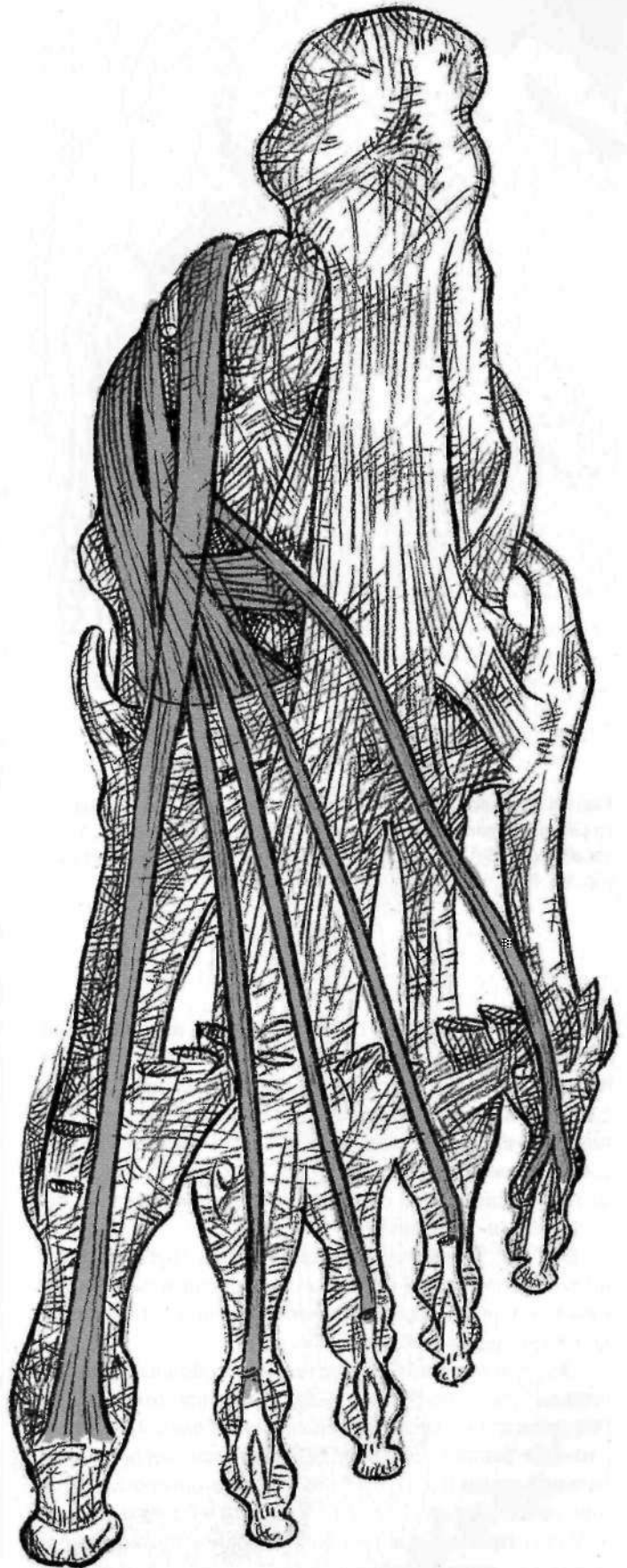


Рис. 9.3 – Нижний конец ГФЛ начинается на сухожилиях длинного сгибателя большого пальца стопы и длинного сгибателя пальцев стопы.

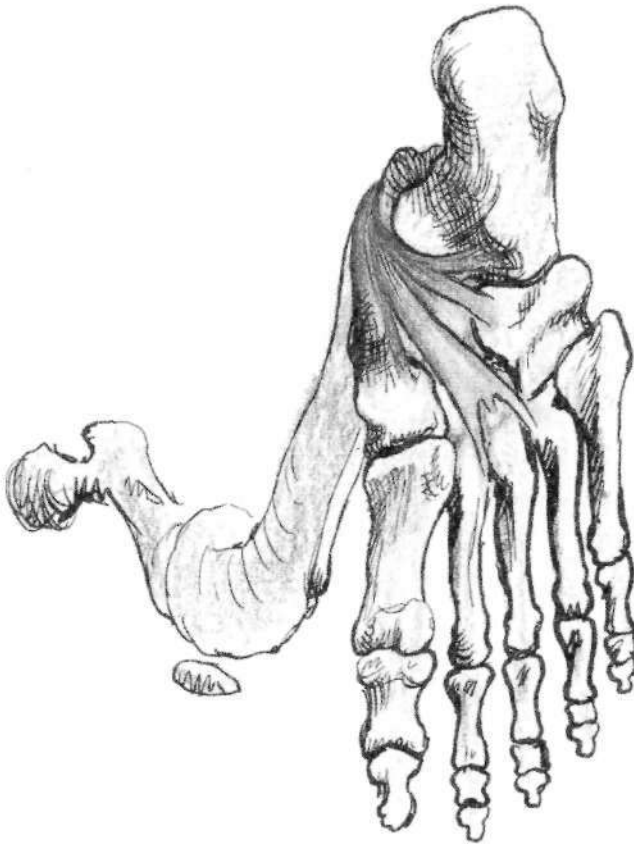

Рис. 9.4 – Глубоко под сгибателями пальцев стопы располагаются сложные прикрепления задней большеберцовой мышцы, а также часть ГФЛ. (Воспроизводится с любезного разрешения из [Grundy 1982¹¹].)

Эти три сухожилия проходят внутрь щиколотки за медиальной лодыжкой (Рис. 9.5). Сухожилие сгибателя большого пальца стопы проходит позади двух других сухожилий, за опорой таранной кости пятки и за самой таранной костью. Этот мышечно-сухожильный комплекс обеспечивает, таким образом, дополнительную поддержку медиального свода при ходьбе, когда стопа отталкивается от земли (Рис. 9.6).

Все три сухожилия объединяются в глубинном заднем отделе нижней части ноги, заполняя пространство между малоберцовой и большеберцовой костями позади межкостной мембраны (Рис. 9.7).

Эта линия занимает последний свободный участок нижней части ноги (Рис. 9.8). Передний отдел занят Поверхностной фронтальной линией (Глава 4), а латеральный малоберцовый отдел является частью Латеральной линии (Глава 5). Сразу же над щиколоткой этот глубинный задний отдел перекрывается поверхностным задним отделом, содержащим камбаловидную и икроножные мышцы Поверхностной задней линии (Глава 3) (Рис. 9.9). Ниже мы обсудим, как достичь этого отдела, чтобы провести мануальную терапию.

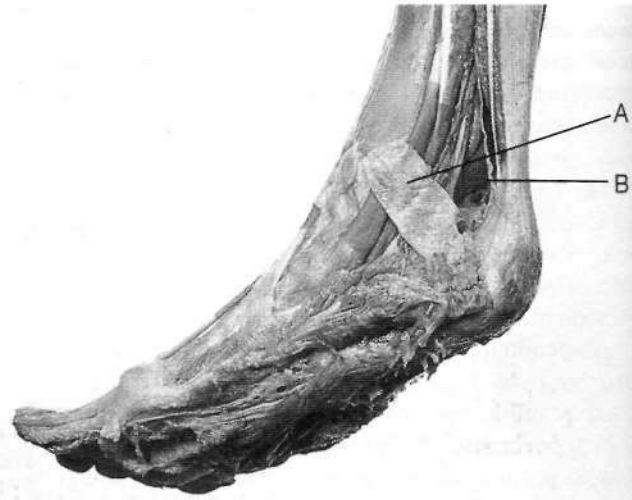


Рис. 9.5 – Препарат демонстрирует Глубинную фронтальную линию в том месте, где она ненадолго появляется у поверхности тела, проходя под удерживателями сухожилий и вокруг медиальной лодыжки (А). Обратите внимание на идущий параллельно ей нервно-сосудистый пучок, а также на глубокое расположение длинного сгибателя большого пальца (В). (Воспроизводится с любезного разрешения из Abrahams et al 1998.)

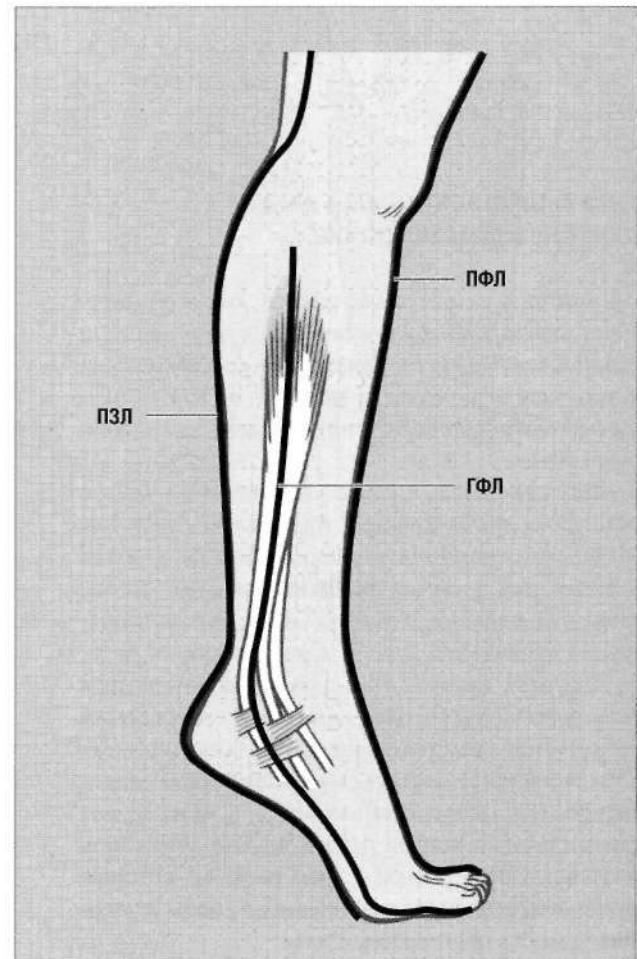


Рис. 9.6 – ГФЛ проходит между путями ПЗЛ и ПФЛ и помогает поддерживать медиальный свод при ходьбе во время отталкивания.

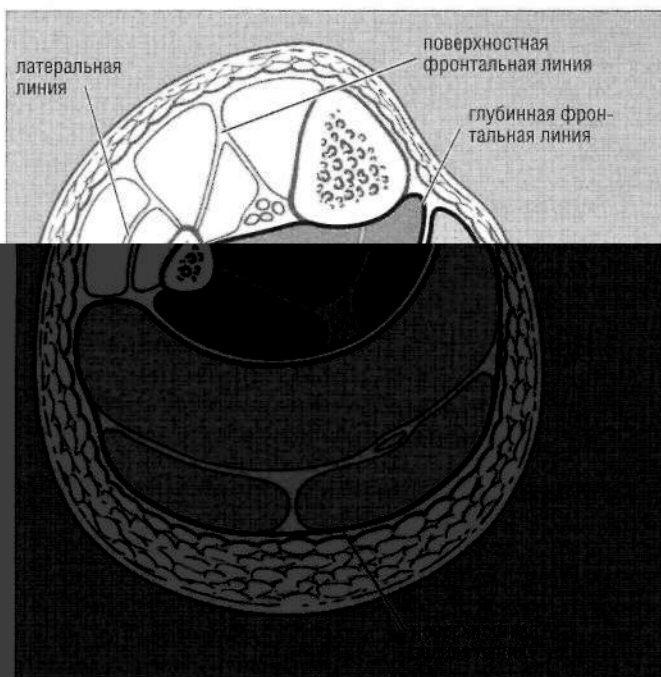
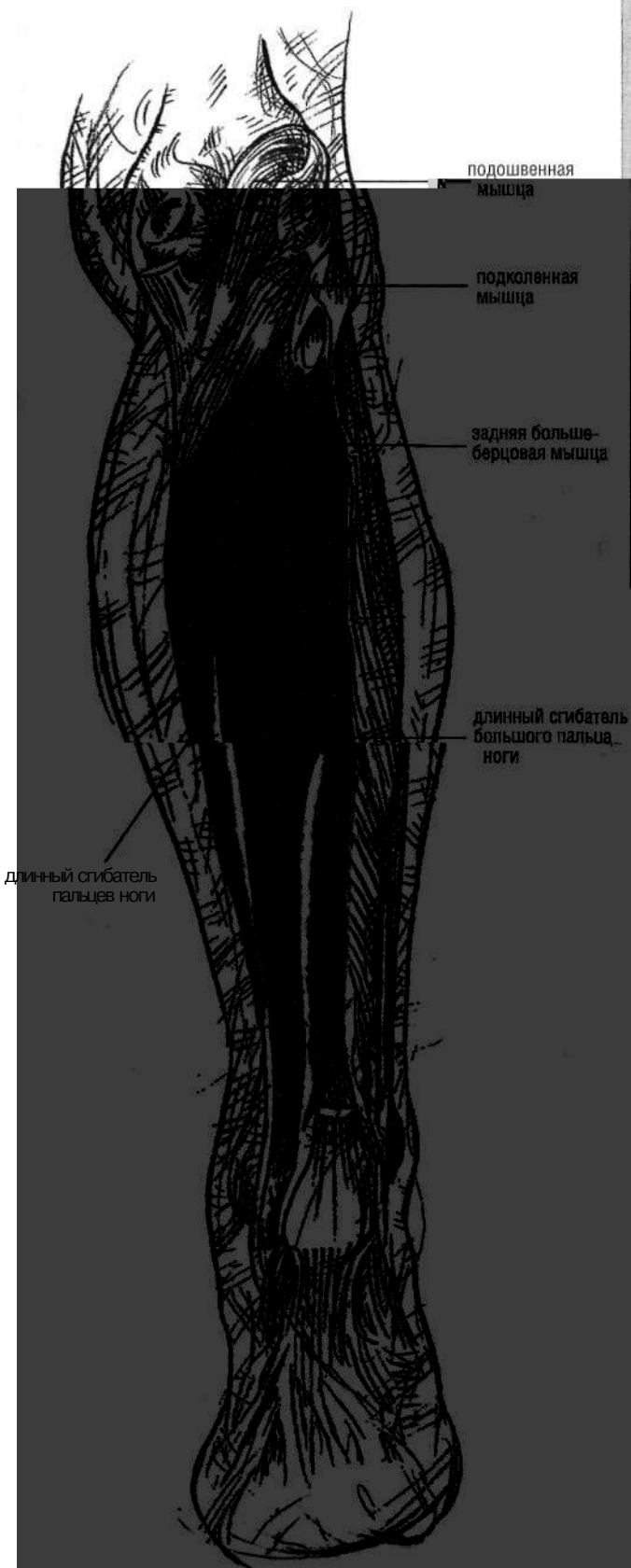


Рис. 9.8 – Глубинный задний участок ноги располагается позади межкостной мембраны между большеберцовой и малоберцовой костями. Отметим, что каждый фасциальный участок нижнего отдела ноги обволакивает одну из линий анатомических плоскостей...



9.7 – Три мышцы ГФЛ составляют глубинный задний участок под камбаловидной мышцей.

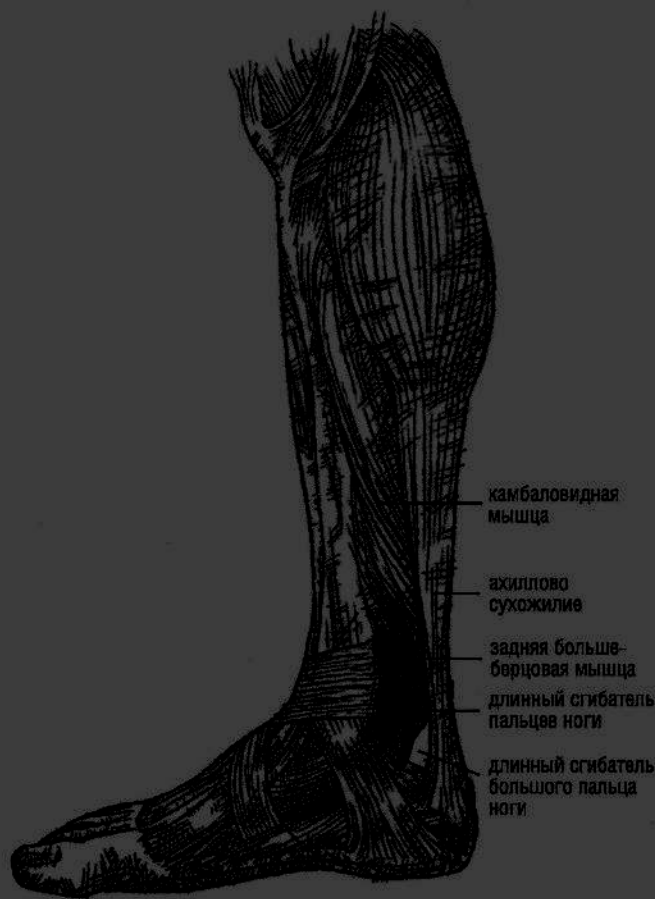

Рис. 9.9 – Нижний отдел ноги медиально. Выделены структуры ГФЛ.



Общие соображения для мануальной терапии

Бессистемные домашние эксперименты с миофасцией Глубинной фронтальной линии могут привести к непредсказуемым результатам. Врачи, знакомые с правилами обработки этих структур способны добиться соединений на

линии и применить свои навыки в комплексе. Если эти структуры ГФЛ вами еще не изучены, мы рекомендуем готовиться к работе по этой методике на практических занятиях, где ваши манипуляции будут корректироваться и совершенствоваться. Памятуя об этом, мы предлагаем вашему вниманию руководство по пальпации ГФЛ, но не методику работы с ней.



Руководство по пальпации 1: глубинный задний отдел

Хотя на подошве стопы почувствовать сухожилия длинного сгибателя пальцев стопы или задней большеберцовой мышцы практически невозможно, здесь очень четко ощущается длинный сгибатель большого пальца стопы. Разогните (поднимите) ваш большой палец стопы, чтобы напрячь сухожилие, и вы сможете пальпировать его вдоль медиального края подошвенной фасции под медиальным сводом (Рис. 9.3).

Отведя стопу кнутри и выполнив подошвенный сгиб, вы, как правило, сможете почувствовать три сухожилия под и за медиальной лодыжкой, идущие примерно как и сухожилия малоберцовых мышц по наружной стороне стопы. Ближе всего к щиколотке располагается задняя большеберцовая мышца, сразу за ней проходит сгибатель пальцев, а за и под ними двумя, ближе к ахиллову сухожилию, идет сгибатель большого пальца, который сложно пальпировать из-за глубины его расположения. Вы сможете помочь себе почувствовать эти сухожилия, уходящие за щиколотку, если подергае пальцами из стороны в сторону (Рис. 9.9).

Мышечная часть этого пути в глубинном заднем отделе, расположенном сразу за межкостной мембраной между большеберцовой и малоберцовой костями, полностью скрыта за камбаловидной мышцей (см. Рис. 9.8). Достичь этого миофасциального участка сложно. Растянуть эти мышцы можно, сильно согнув стопу в тыльном направлении и отведя ее кнаружи, как

в позе собаки, смотрящей вниз или встав на ступеньку так, чтобы пятка свисала вниз. Однако и врачу, и пациенту бывает сложно понять, растягивается ли камбаловидная мышца (ПЗЛ) или более глубокие мышцы (ГФЛ).

Состояние всего отдела в целом можно оценить, попытавшись пальпировать через камбаловидную мышцу, но только при условии, что удастся достаточно расслабить камбаловидную мышцу, чтобы такая пальпация оказалась возможной. Можно также попытаться достичь этого скрытого слоя, аккуратно продвигаясь пальцами вдоль медиального заднего края большеберцовой кости, отделяя от нее камбаловидную мышцу, чтобы добраться до залегающих под ней мышц (зачастую очень напряженных и болезненных) глубинного заднего отдела (см. Рис. 9.7).

Другой рукой можно подойти к этому отделу с наружной стороны, отыскав заднюю перегородку за малоберцовыми мышцами и «проплыть» пальцами в эту «долину» между малоберцовыми мышцами и камбаловидной мышцей с латеральной стороны. Так в «пинцете» ваших рук окажется фасциальный слой глубинного заднего отдела (Рис. 9.8). Объедините это твердо удерживаемое положение ваших рук с движениями вашего пациента, попросив его сильно сгибать стопу в тыльном и подошвенном направлении, – так вы сможете помочь пациенту и придать этим глубоким тканям двигательную способность. С тем, что ткани ноги будут становиться все мягче и доступнее, могут потребоваться многократные повторы процедуры.

На вершине этого отдела мы переходим через заднюю сторону колена по фасции, содержащей заднюю пленку подколенной мышцы, нервно-сосудистое сплетение большеберцового нерва и подколенной артерии и наружные слои прочной фасциальной капсулы, окружающей заднюю сторону коленного сустава (Рис. 9.10). Следующей станцией этой линии является медиальная сторона вершины коленного сустава, приводящая на бугорок на медиальном надмыщелке бедренной кости.

На бедренной стороне колена мы подходим к «стрелке», когда эта фасция встречает на своем пути задний край большой приводящей мышцы и межмышечную перегородку между подколенными мышцами и приводящей группой (Рис. 9.11). Если мы остановимся здесь позади приводящей группы, то сможем проследовать по этой задней межмышечной перегородке вверх по бедру до задней части седалищной ветви рядом с седалищным бугром (IT), который представляет собой место прикрепления задней «головки» большой приводящей мышцы (Рис. 9.12).

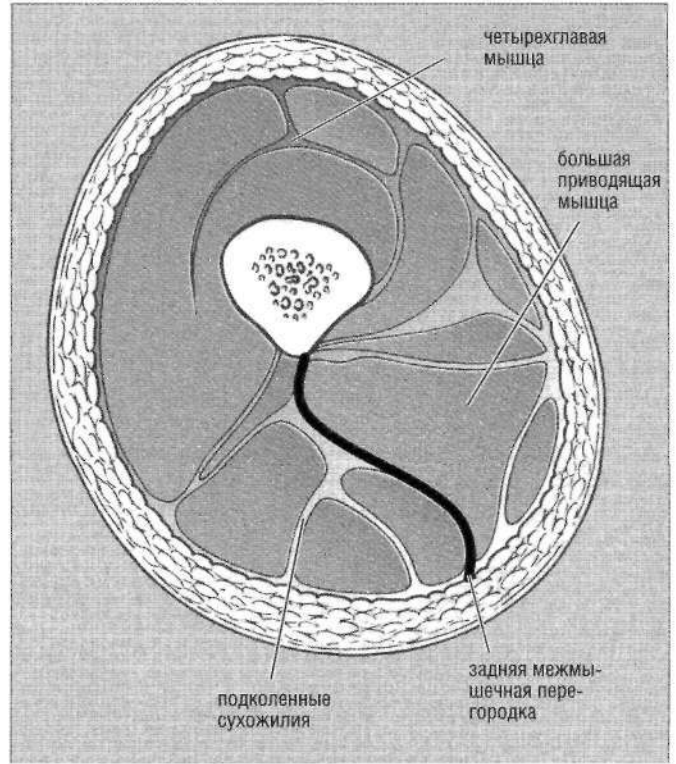


Рис. 9.11 – Нижний задний путь ГФЛ поднимается по задней межмышечной перегородке по задней стороне большой приводящей мышцы.

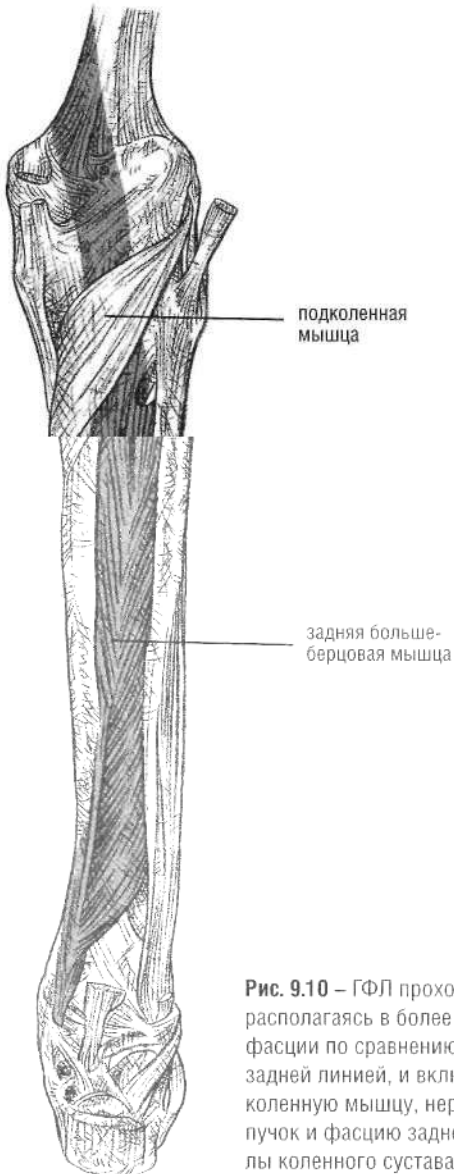


Рис. 9.10 – ГФЛ проходит за коленом, располагаясь в более глубоком слое фасции по сравнению с Поверхностной задней линией, и включает в себя подколенную мышцу, нервно-сосудистый пучок и фасцию задней стороны капсулы коленного сустава.

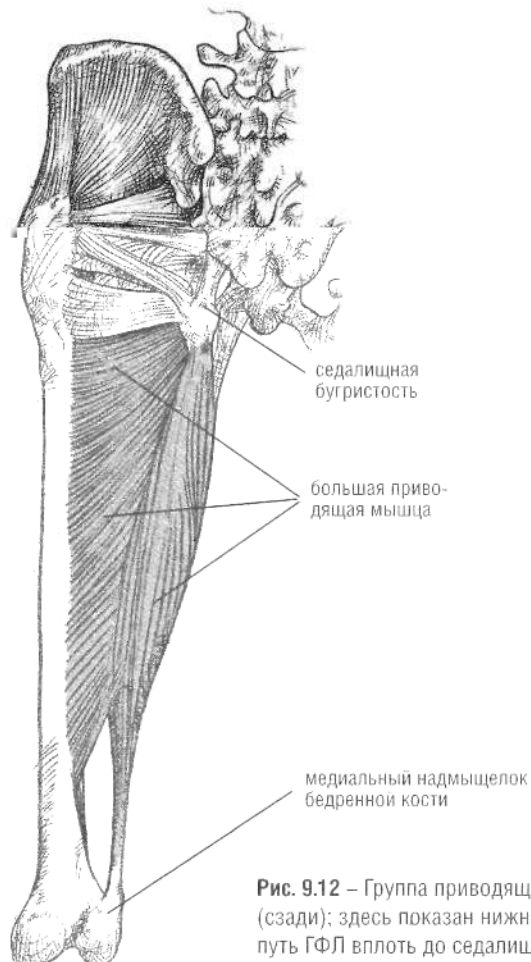


Рис. 9.12 – Группа приводящей мышцы (сзади); здесь показан нижний задний путь ГФЛ вплоть до седалищного бугра.

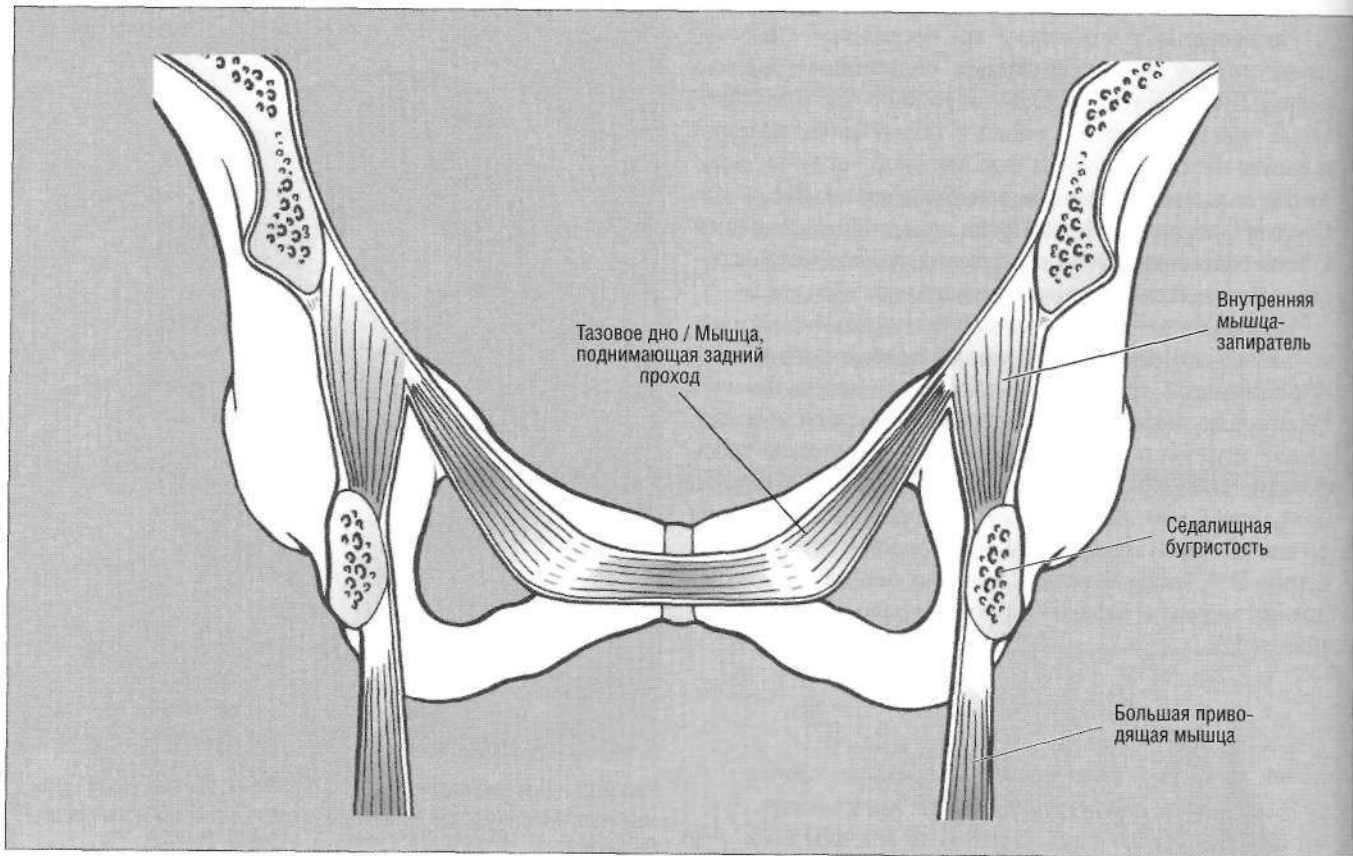


Рис. 9.13 – От задней межмышечной перегородки фасциальный путь поднимается вверх и по внутренней стороне седалищного бугра на фасцию внутренней запирательной мышцы, где и соприкасается с мышцей, поднимающей задний проход.

Мы могли бы продолжать двигаться на внутреннюю сторону IT-седалищной ветви по прочному наружному покрытию внутренней запирательной мышцы и на мышцу, поднимающую задний проход, по дугообразной линии (Рис. 9.13 и 9.14). Это важная линия стабилизации по нижней задней стороне ноги. (Этот путь приводится в Табл. 9.1 под названием «Нижний задний». Обратите, пожалуйста, внимание на связь между этой линией, снизу подходящей к поднимающей анус мышце, и к тому пути, который подходит сюда же сверху, что и будет описано далее в этой главе – см. Рис. 9.25.)

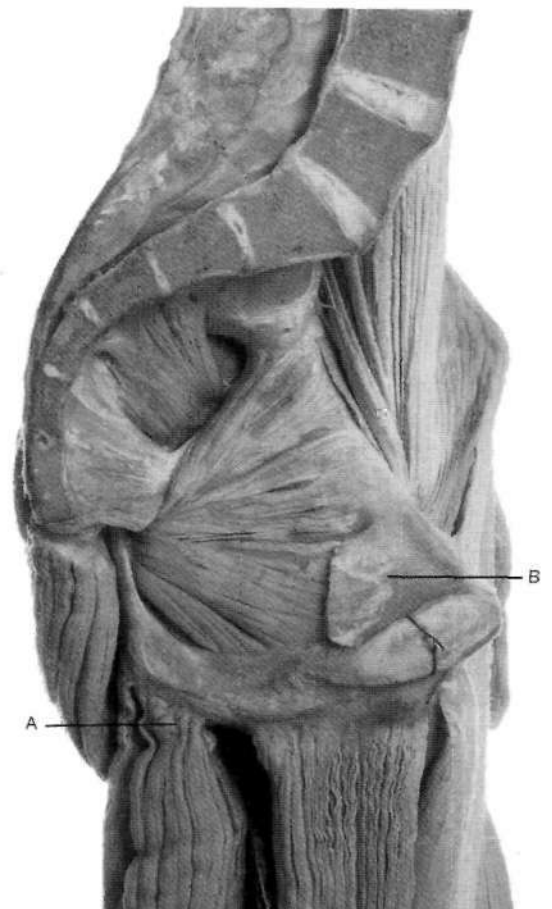


Рис. 9.14 – Хотя на этом препарате фасция удалена, мы видим соединение большой приводящей мышцы (А), через седалищный бугор и фасцию нижней запирательной мышцы, с дугообразно линией в месте присоединения мышцы, поднимающей задний ход (В). (Воспроизводится с любезного разрешения из Abraham al 1998.)



Руководство по пальпации 2: нижний задний путь

Участок ГФЛ за коленом с трудом поддается пальпации и мануальному вмешательству. С медиальной стороны сразу над коленом легко пальпировать надмыщелок, поместив большой палец вашей кисти вдоль медиальной стороны бедра и с некоторым нажимом скользить вниз до тех пор, пока не достигнете вершины надмыщелка.

Этот надмыщелок отмечает переход между задней перегородкой, которая поднимается по приводящим мышцам и отделяющей их от подколенных мышц, и передней перегородкой, отделяющей их от четырехглавой мышцы. Начните с задней перегородки. Попросите пациента лечь на бок, и найдите медиальный надмыщелок бедренной кости (Рис. 9.12). Опустите пальпирующий палец в пространство между этим надмыщелком и выступающими медиальными сухожилиями подколенной мышцы, выходящими из-за колена. Поднимитесь по этой долине как можно выше. У одних пациентов сделать это будет легко, и вам удастся глубже погрузиться в эту перегородку, чем ее субобразный путь, по направлению к шарнирному суставу (см. Рис. 9.11). У тех же пациентов, большая приводящая мышца которых тесно сплетена с подколенными мышцами, перегородка и окружающие ее ткани могут быть так стянуты, что не позволят вам далеко продвинуться; в самом деле, вы можете обнаружить, что перегородку как кусок плотного скотча.

Верхний конец этой долины приведет вас к седалищному бугру. Здесь вы легко ориентируетесь, положив пальцы на нижний задний угол седалищных бугров (IT) и попросив пациента привести (поднять всю ногу к потолку). В это время периодически сгибая колено (создавая сопротивление на пятку другой рукой или своим торсом). Поскольку большая приводящая мышца прикрепляется к нижней стороне IT, вы почувствуете, что при подъеме ноги она напряжется. Поскольку подколенные мышцы прикрепляются к задней стороне IT, то вы почувствуете, что это прикрепление напряжётся

при сгибе колена против сопротивления (Рис. 9.14). Расположите пальцы между двумя этими структурами, и вы окажетесь на верхнем конце задней приводящей перегородки. Отсюда эта перегородка прямой линией проходит между надмыщелком бедренной кости и этим верхним концом. В тех случаях, когда долина не поддается обработке, распределите латерально фасциальные ткани и расслабьте окружающие мышцы, и вы будете вознаграждены, обнаружив эту долину и, что более полезно, разграничите движение между тазом и бедром и между подколенными мышцами и большой приводящей мышцей.

Отсюда фасция седалищного бугра соединяется, вдоль его внутренней поверхности, с фасцией внутренней запирающей мышцы, и от этой фасциальной линии мы переходим на плоскости мышцы, поднимающей задний проход (Рис. 9.13). Пальпация в этом направлении не для слабонервных, но это полезный и мало инвазивный способ воздействия на мышцу, поднимающую задний проход, которая является местом частых структурных изменений, особенно у женщин. Когда ваш пациент лежит на боку, положите руку на внутренний задний край IT (скорее, по направлению к крестцово-бугорной связке, чем впереди от седалищной ветви) и начните скользить вверх и вперед в направлении пупка, создавая легкий, но постоянный контакт пальцем с кожей. Немногого практики, и вы поймете, сколько кожи нужно захватить, — растяжка кожи не входит в наши планы.

Над IT/ветвью под подушечками пальцев вы почувствуете чуть более мягкую ткань фасции внутренней запирающей мышцы. Необходимо тщательно обходить границы заднего прохода, вам также, возможно, потребуется и словесно успокоить пациента. Продолжайте подниматься по фасции запирающей мышцы, пока перед подушечками ваших пальцев не появится стена. Это как раз и будет мышца, поднимающая задний проход.

Работая с пациентами, у которых эта мышца высокая и напряженная, можно, отходя в сторону ИТ, зацепить пальцы за фасцию запирающей мышцы сразу под мышцей, поднимающей задний проход (Рис. 9.13). Так вам, как правило, удастся опустить и расслабить эту мышцу. Если же у пациента вялая, упавшая мышца, поднимающая задний проход, зачастую помочь ему почувствовать и упрочить эту жизненно важную область можно, надавливая на нее кончиками пальцев, в то время как пациент сокращает и расслабляет мышцы.

Возвратившись к внутренней стороне бедра над коленом, мы можем пойти по другому пути ГФЛ, нижнему переднему пути, который, в подходе к структурной терапии с позиции миофасциальных меридианов, является наиболее важным. Эта фасциальная линия проникает в большую приводящую мышцу через сухожильную щель вместе с нервно-сосудистым сплетением и появляется на передней стороне этой мышцы, в межмышечной перегородке между приводящей группой и группой четырехглавой мышцы (Рис. 9.15).

Эта перегородка окантовывает борозду, залегающую под портняжной мышцей. И хотя мы придерживаемся традиционного линейного описания этого меридиана, здесь особенно важно перейти к объемному рассмотрению этой части ГФЛ как трехмерной фасциальной плоскости. Она представлена в форме паруса; на поверхности ее «задняя шкаторина» (наружный край) проходит под портняжной мышцей, начинаясь сразу над внутренней частью колена, к передней стороне бедра и бедренному треугольнику. Ближе к кости ее «передняя шкаторина» (внутренний край) идет по шероховатой линии от медиальной задней поверхности колена вверх по задней стороне бедренной кости к малому вертелу (Рис. 9.16).

В паховой области передняя межмышечная перегородка открывается в бедренный треугольник, или «яму ноги», который с медиальной стороны ограничивается длинной приводящей мышцей, с латеральной стороны портняжной мышцей и сверху – паховой связкой (Рис. 9.17). В этом бедренном треугольнике находится бедренное нервно-сосудистое сплетение, ряд лимфатических узлов, и продолжение миофасции ГФЛ – подвздошно-поясничная мышца с латеральной стороны и гребенчатая мышца с медиальной стороны.

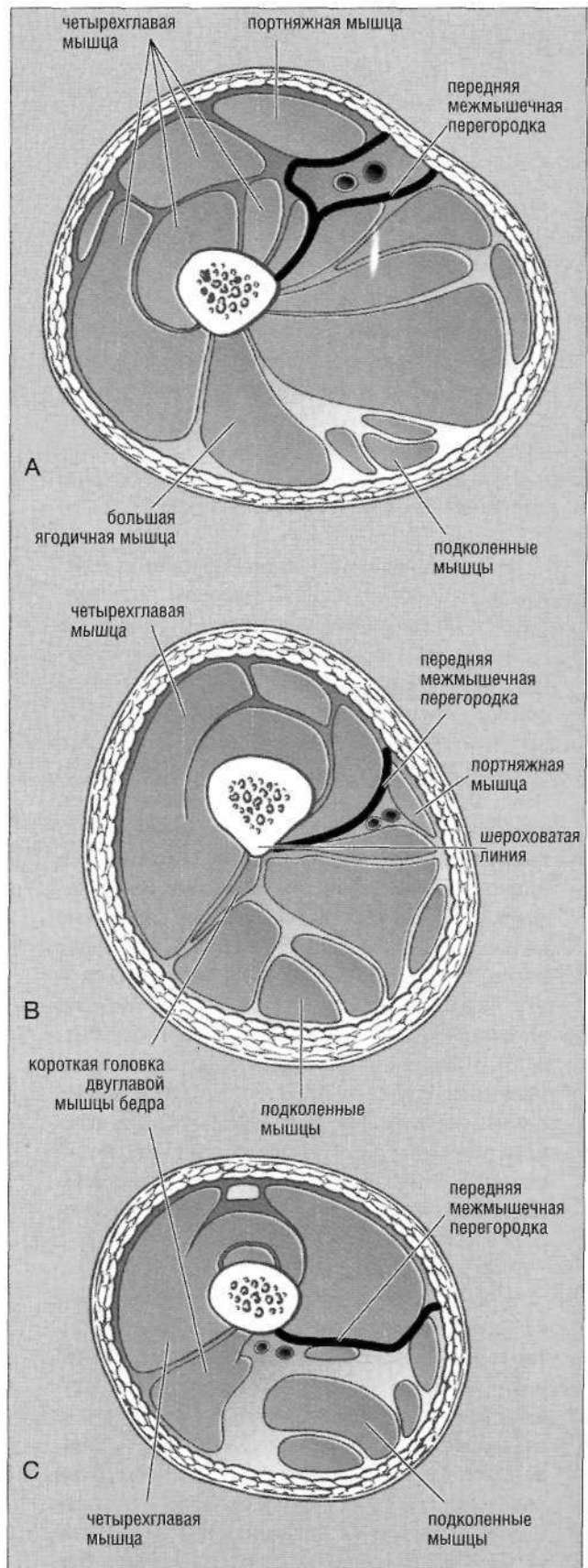


Рис. 9.15 – Нижний передний путь ГФЛ проходит по передней межмышечной перегородке между приводящими и четырехглавой мышцами. А. Верхняя часть бедра. В. Середина бедра. С. Нижняя часть бедра.

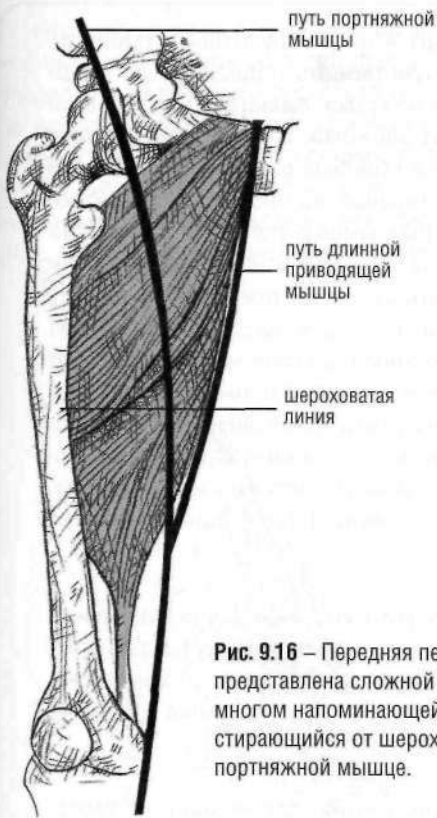


Рис. 9.16 – Передняя перегородка бедра представлена сложной кривой, во многом напоминающей парус, простирающийся от шероховатой линии к портняжной мышце.

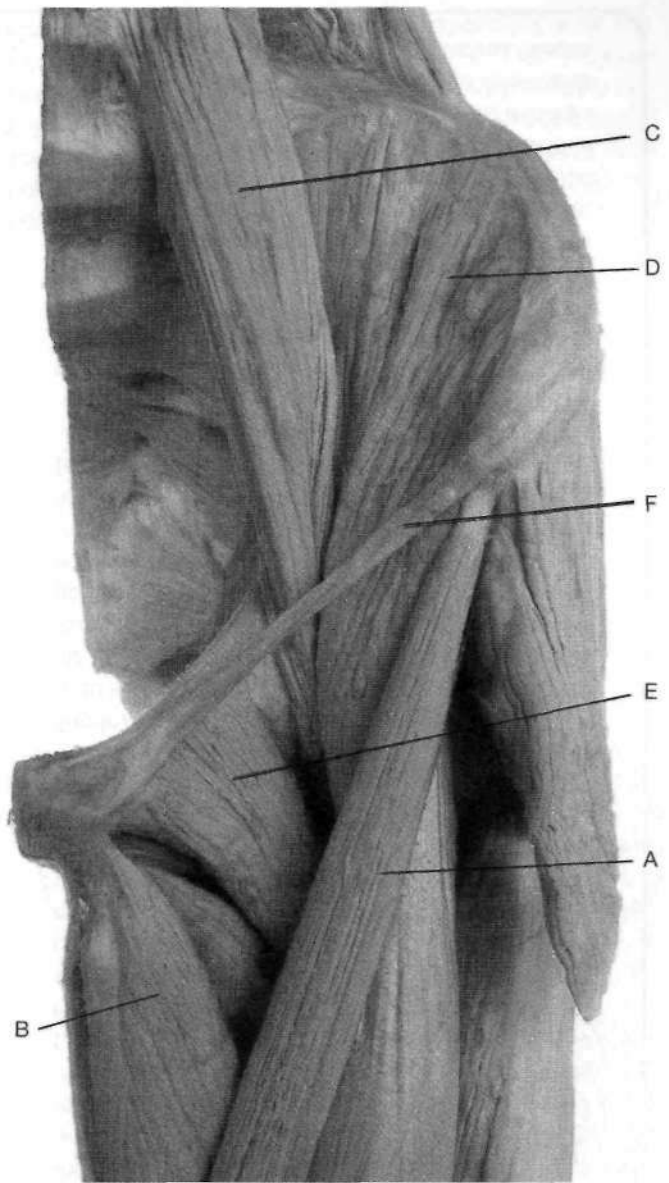



Рис. 9.17 – Бедренный туннель (или «замок подмышечный») – впадины в ноге, открывается от передней перегородки между портняжной (А) и длинной приводящей (В) мышцами.



Руководство по пальпации 3: нижний передний путь

Передняя перегородка приводящих мышц проходит под портняжной мышцей, и врачу, как правило, удается найти ладной «подинью», пальпируя ее сразу за портняжной мышцей.



своим телом, и положите всю ладонь на медиальную сторону бедра пальцами вниз. Медленно и аккуратно опустите пальцы в открывающуюся «яму ноги», чтобы отметить, есть ли растяжения кожи, так чтобы ваш безымянный палец либо мизинец располагался вдоль сухожилия длинной приводящей мышцы, а остальные пальцы – сразу перед ним.

Если вы разогнете пальцы, уже попав в это пространство, их ногтевая сторона коснется латеральной стороны лобковой кости. Попросите пациента поднять колено к противоположному плечу (совмещая сгиб и приведение) и, если расположение ваших рук правильное, пальцами вы почувствуете гребенчатую мышцу – полосу примерно 3 – 4 см шириной или более того рядом с лобковой ветвью. Над этой мышцей можно работать либо во время того, как ваш пациент продвигает пятку вперед до полного разгибания колена, либо когда он прижимает стопу вниз, поворачивая таз в сторону от вас.

Для того, чтобы обнаружить на этом уровне поясничную мышцу, расположите пальцы сразу впереди и слегка латерально по отношению к гребенчатой мышце. Будьте осторожны, чтобы не надавить либо растянуть вбок бедренную артерию. На латеральной стороне артерии (как правило, в разных случаях разные стороны этой артерии оказываются более доступными) вы обнаружите гладкую и твердую структуру, расположенную, в целом, перед центром тазобедренного сустава. Попросите вашего пациента поднять стопу прямо над столом, и эта поясничная мышца практически «прыгнет» вам в руки. У большинства людей на этом уровне можно мало что сделать, поскольку это сухожильная часть, но именно здесь поясничная мышца располагается ближе всего к поверхности тела.

Подвздошная мышца примыкает к поясничной мышце, располагаясь латерально по отношению к ней, и отличается от нее, в основном, тем, что она слегка мягче (поскольку на этом уровне в ней больше мышечного компонента). Ее можно проследить (перейдя через паховую связку) вверх до ее переднего прикрепления внутри губы переднего подвздошного гребня.

Подвздошная и поясничная мышцы прощупываются над паховой связкой в области брюшины. Встав рядом с вашим лежащим на спине пациентом, попросите его согнуть колени, так чтобы стопы стояли на столе, и расположите

пальцы поверх ASIS. Погрузитесь в ткани, не переставая чувствовать подвздошную мышцу под подушечками пальцев. Пусть ваши пальцы будут мягкими, а если ваш пациент пожалуется на болевые ощущения в области гребенчатой мышцы, не продолжайте движение. Поясничная мышца появится перед кончиками ваших пальцев в низу «ската» подвздошной мышцы. Если поясничную мышцу найти не удастся, пусть ваш пациент начнет аккуратно поднимать стопу над столом, - от этого поясничная мышца должна моментально напрячься и стать более заметной. На этом этапе вы находитесь на наружном крае поясничной мышцы, и эти волокна идут от верхних пределов поясничной мышцы – часть от T12 до L1.

И хотя по этим внешним волокнам можно подняться вверх, не рекомендуется работать с поясничными мышцами выше уровня пупка, не имея подробного представления о прикреплениях почки.

Обнаружив этот наружный край, не теряйте соприкосновения с «колбаской» поясничной мышцы, оставаясь на уровне между горизонтальной линией, проведенной между двумя точками ASIS, и линией, проведенной на уровне пупка. Пройдите вверх и через вершину этой мышцы до тех пор, пока не почувствуете, что переходите на внутренний скат. Важно не терять контакта с самой мышцей, пока вы это делаете (если у вас есть какие-то сомнения, попросите пациента поднять стопу, чтоб согнуть таз), и важно не давить ни на одну из пульсирующих точек. Теперь вы находитесь на внутреннем крае поясничной мышцы, касаясь волокон, которые исходят от L4 – L5 (и, таким образом, в большей степени отвечают за лордоз поясничного отдела позвоночника).

Малая поясничная мышца представлена именно в виде мышцы лишь у половины всех людей, и автору сложно разделить ее от большой поясничной мышцы. Попросив пациента лечь на спину и согнуть колени, иногда можно почувствовать небольшую полоску сухожилия малой поясничной мышцы на поверхности большой поясничной мышцы, когда пациент выполняет небольшие и изолированные подъемы лобковой кости к груди. Трудность состоит в том, что это движение может вызвать сокращение в большой поясничной мышце, а также сокращения брюшных мышц, которые можно принять за сокращения малой поясничной мышцы.

Отсюда главный путь ГФЛ поднимается по поясничной мышце и связанной с ней фасции, которая тянется вперед и вверх от малого вертела. Поясничная мышца проходит прямо перед тазобедренным суставом и обходит вокруг нижней передней подвздошной ости и тут же уходит назад, за внутренние органы и брюшную сумку, соединяясь с поясничным отделом позвоночника (Рис. 9.18). Ее проксимальные прикрепления – это при-

крепления к телам и поперечным отросткам всех поясничных позвонков, часто включая и Т12. Каждая поясничная мышца заполняет канал между телом и поперечными отростками в передней части позвоночника, так же как поперечно-остистые мышцы заполняют плечные желобки между поперечными и остистыми отростками за позвоночником (Рис. 9.19).

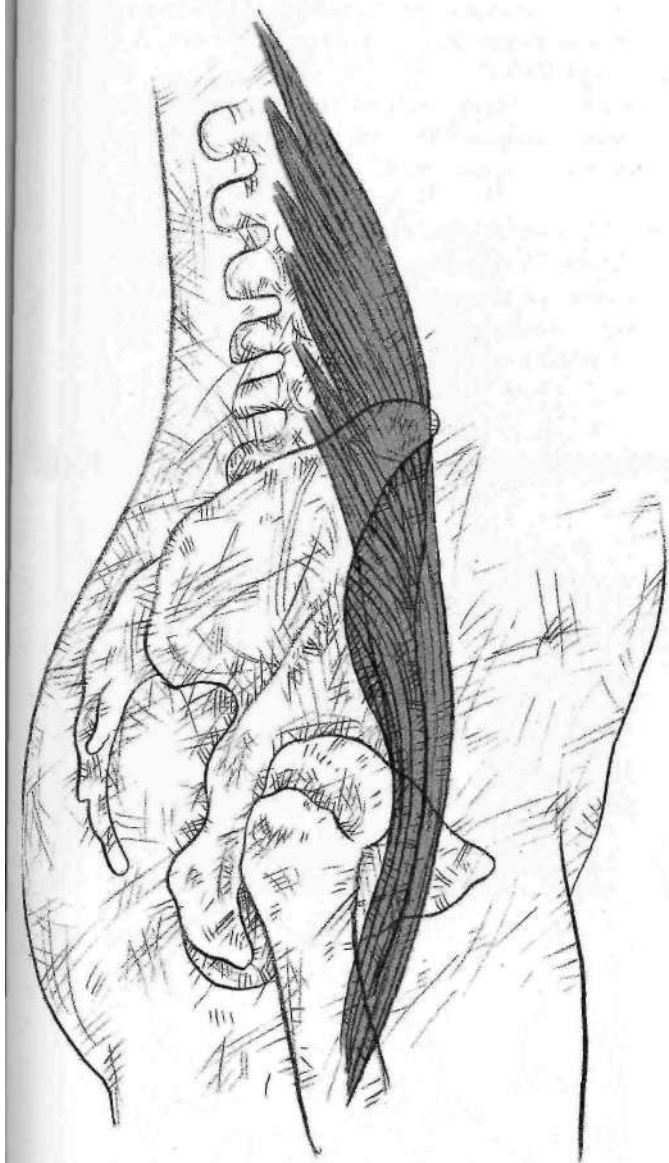
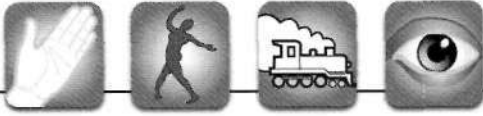


Рис. 9.18 – Поясничная мышца человека совершает уникальное путешествие – вперед и вверх от вертела к подвздошно-гребенчатому оуэру, а затем кзади и вверх к поясничному отделу позвоночника.

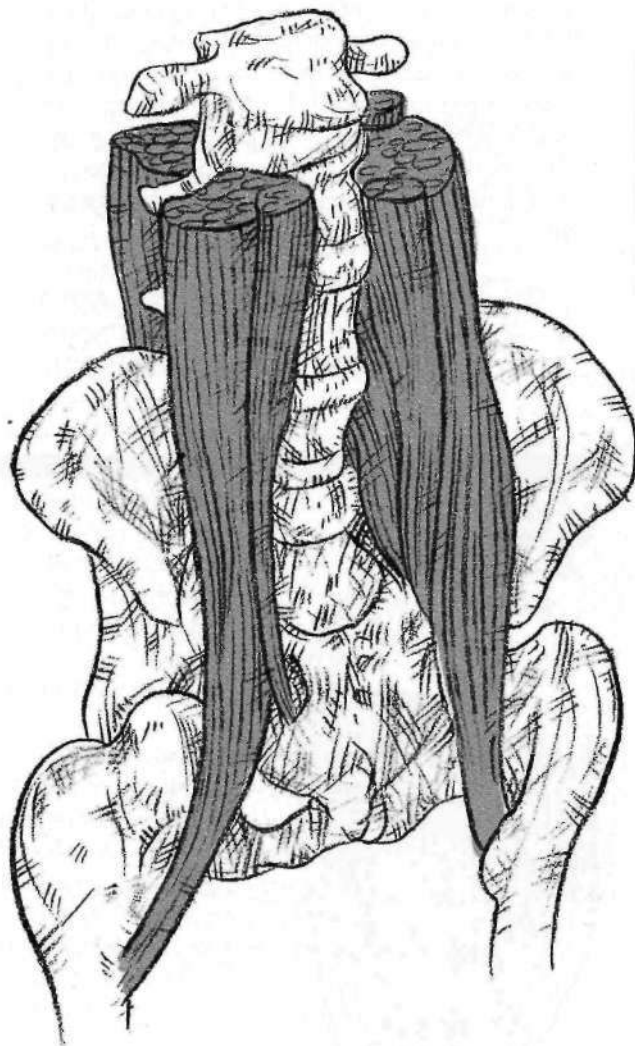

Рис. 9.19 – Вокруг позвоночника есть три «расщелины»; мышцы, выпрямляющие спину, сзади, а поясничная мышца спереди заполняют эти проходы и поддерживают поясничные позвонки.



Поясничный экспресс и электрички

Мы уже говорили, что многосуставные мышцы-экспрессы зачастую располагаются поверх своих одно-суставных электричек. В случае поясничной мышцы мы имеем две группы электричек, обсуживающих эту же зону, но здесь они располагаются по обе стороны от экспреса, вместо того, чтобы залегать под ним (Рис. 9.20). Что касается поясничной мышцы, по поводу выполняемой ею функции существуют известные разногласия,¹⁻⁶ но они не касаются занимаемой ею области от малого вертела до тел и поперечных отростков первого поясничного, а часто и двенадцатого грудного позвонков.

Эта же область покрывается и еще двумя путями: медиально и латерально по отношению к самой поясничной мышце. С медиальной

стороны мы могли бы пройти по гребенчатой мышце от малого вертела (или шаровидной ямки, расположенной прямо под ним) до подвздошного гребня (Рис. 9.21). Отсюда, по соединительной фасции лакунарной связки и лишь слегка меняя направление, мы можем перейти на малую поясничную мышцу (которая имеет мышечный характер примерно у 51% людей, но в виде фасциальной полосы присутствует у почти 100%).⁷ Малая поясничная мышца проходит по верху фасции большой поясничной мышцы и прикрепляется, или доходит до своей верхней станции, на 12-ом грудном позвонке.

С латеральной стороны мы начинаем двигаться по подвздошной мышце, которая расширяется вверх и латерально от малого вертела, и прикрепляется ко всей верхней части подвздошной ямки (Рис. 9.22).

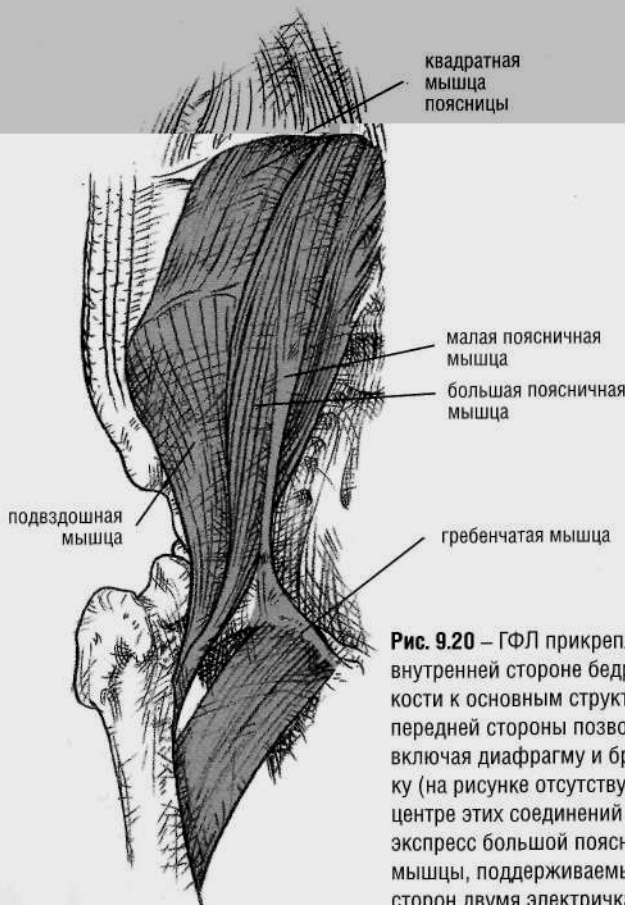

Рис. 9.20 – ГФЛ прикрепляется к внутренней стороне бедренной кости к основным структурам передней стороны позвоночника, включая диафрагму и брыжейку (на рисунке отсутствует). В центре этих соединений проходит экспресс большой поясничной мышцы, поддерживаемый с двух сторон двумя электричками.

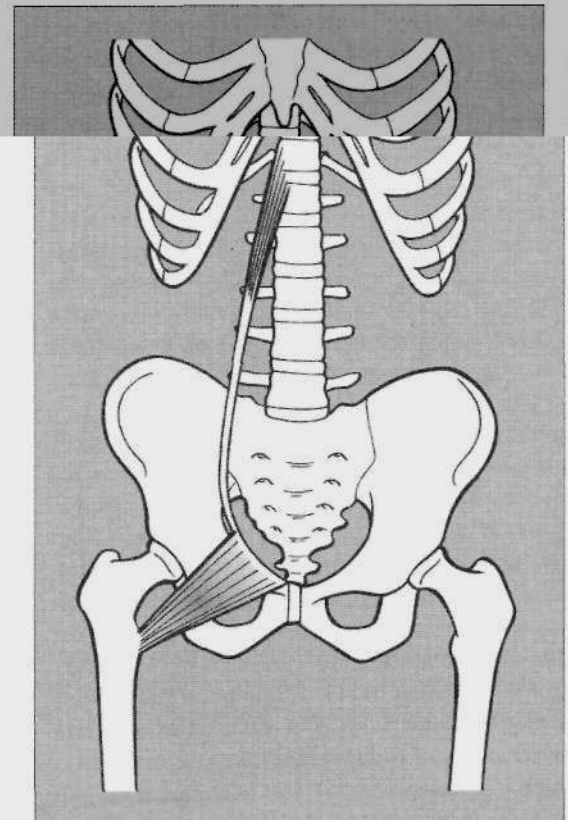


Рис. 9.21 – Внутренняя часть электричек, проходящих от бедра к позвоночнику, захватывает гребенчатую мышцу и соединяется с большой поясничной мышцей.

Фасция, покрывающая подвздошную мышцу, составляет одно целое с фасцией, расположенной на передней поверхности квадратной поясничной мышцы, ведущей нас вверх к поперечным отросткам поясничных позвонков, сразу позади мест прикрепления поясничной мышцы, а также к 12-ому ребру.

Таким образом, когда либо нижний поясничный позвонок либо грудно-поясничное сочленение (ГПС) тянутся книзу и кпереди по направлению к передней стороне таза, задействован может быть каждый из этих трех путей, и в случаях лордоза нижнего поясничного отдела, компрессированных поясничных позвонков, переднего отклонения и даже заднего сдвига таза следует рассмотреть все эти три пути.

В далеком прошлом, когда я начинал преподавать, лишь небольшое число врачей имели достаточное представление о поясничной мышце или о том, как ее обнаружить и как с ней работать. За последние 20 лет ее роль признавалась все более широко; это иногда приводило к тому, что этими более или менее одно-

суставными группами мышц пренебрегали, хотя они и должны привлекать внимание врачей, чтобы вносимые ими изменения в паховой области были эффективными.

Наклон вперед или вбок, или асаны йоги, известные под названием «поз воина», как правило, растягивают поясничную мышцу при условии, что поясничные позвонки не уходят при наклоне слишком далеко вперед, а таз располагается параллельно выставленной вперед ноге (см. Рис. 4.17). Можно исследовать две эти группы и в этом положении (Рис. 9.13). Чтобы задействовать комплекс наружной подвздошной – квадратной поясничной мышц, поверните колено выпрямленной ноги медиально по направлению к противоположной ноге так, чтобы пятка «выпала». Усилить растяжку можно, сдвинув ребра от таза по той же стороне. Чтобы задействовать комплекс внутренней гребенчатой – малой поясничной мышц, выверните выпрямленную ногу так, чтобы пятка повернулась кнутри и вес распределился на внутреннюю поверхность большого пальца стопы. Слегка уроните таз по направлению к полу, и эта внутренняя линия обозначится более четко.

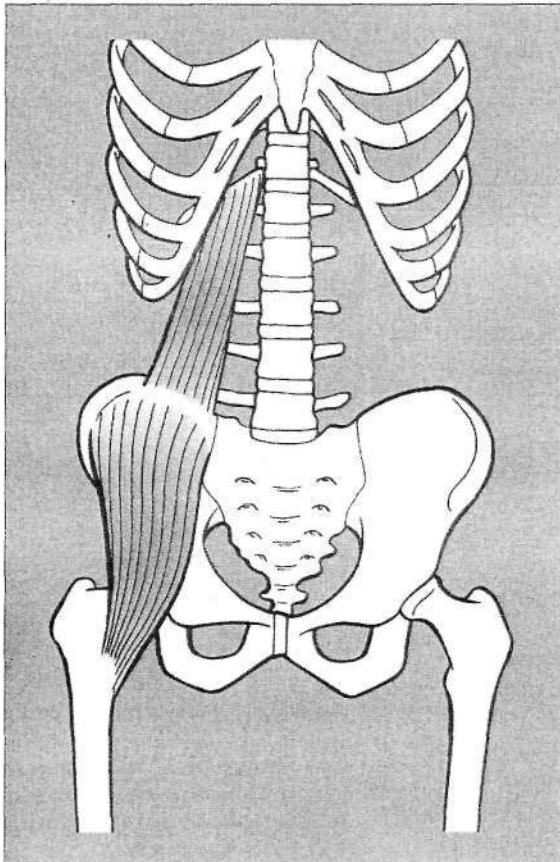


Рис. 9.22 - Наружная часть электричек, проходящих от бедра к позвоночнику, захватывает подвздошную мышцу и соединяется с квадратной поясничной мышцей.

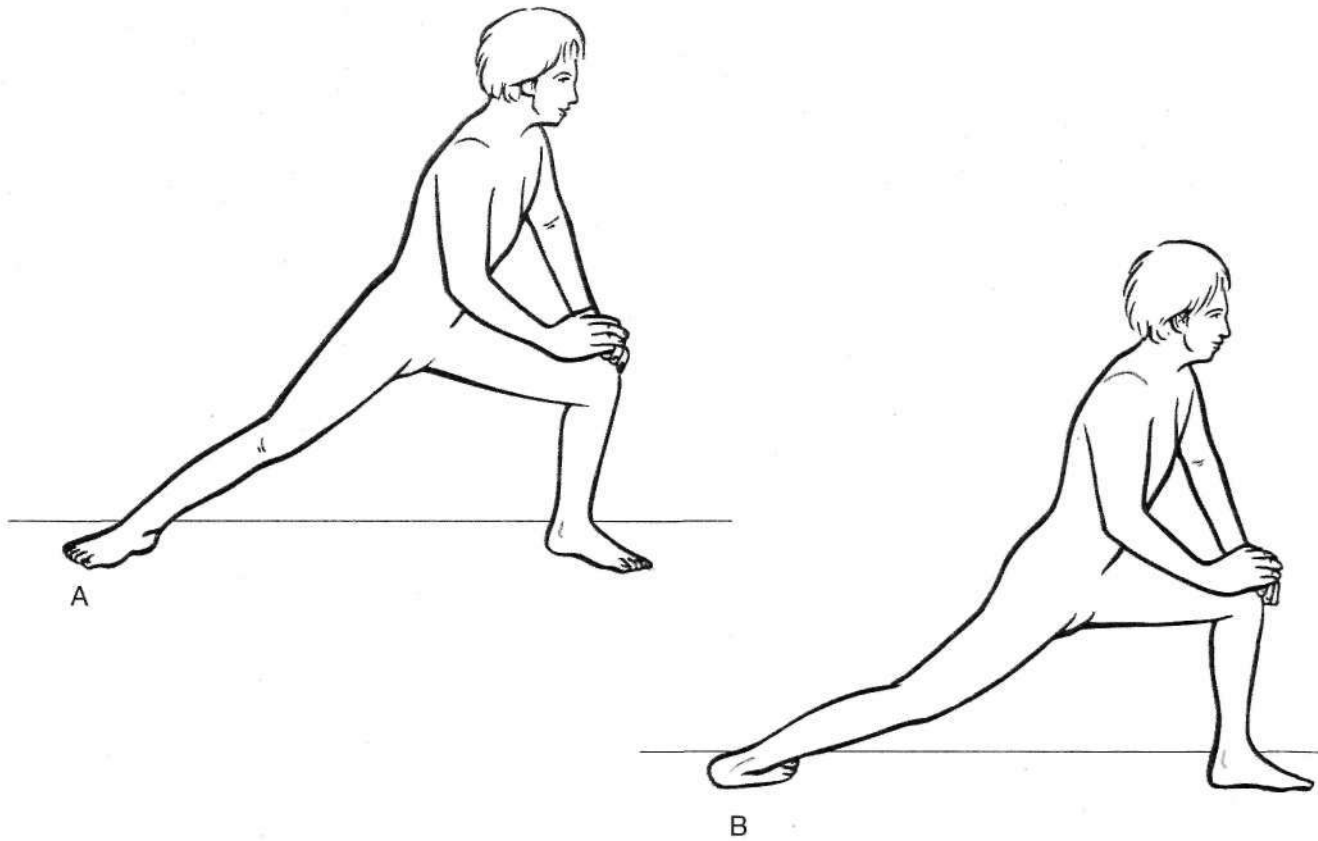


Рис. 9.23 – Позиции усиленного растяжения (А) внутреннего и (В) наружного ряда электричек.

Верхняя часть поясничной мышцы сливается с ножками и прочими задними прикреплениями диафрагмы, которые все объединяются с передней продольной связкой (ALL), поднимающейся по передней стороне тел позвонков и межпозвонковых дисков.

Соединение между поясничной мышцей и диафрагмой – сразу за почками, надпочечниками и солнечным сплетением и сразу перед большим позвоночным суставом грудно-поясничного сочленения (TLJ: T12 – L1) – является точкой, исключительно важной для поддержки и работы тела человека (Рис. 9.24). Здесь соединяются «верх» и «низ» нашего тела, здесь соединяются ходьба и дыхание, ассимиляция и элиминация; и, конечно, эта точка представляет собой центр «шестого чувства».

Дополнительный путь: «хвост» Глубинной фронтальной линии

Обратите внимание на то, что по всей поясничной мышце ГФЛ придерживается традиции, заложенной другими линиями ноги, а именно имеет правую и левую половины. То есть состоит из двух отдельных, но, судя по всему, равноправных (хотя вследствие травмы, отклонения осанки или при минимально лучшем владении одной ногой или рукой они редко равноправны) линий, проходящих от стопы до поясничного отдела позвоночника. В поясничном отделе они более или менее объе-

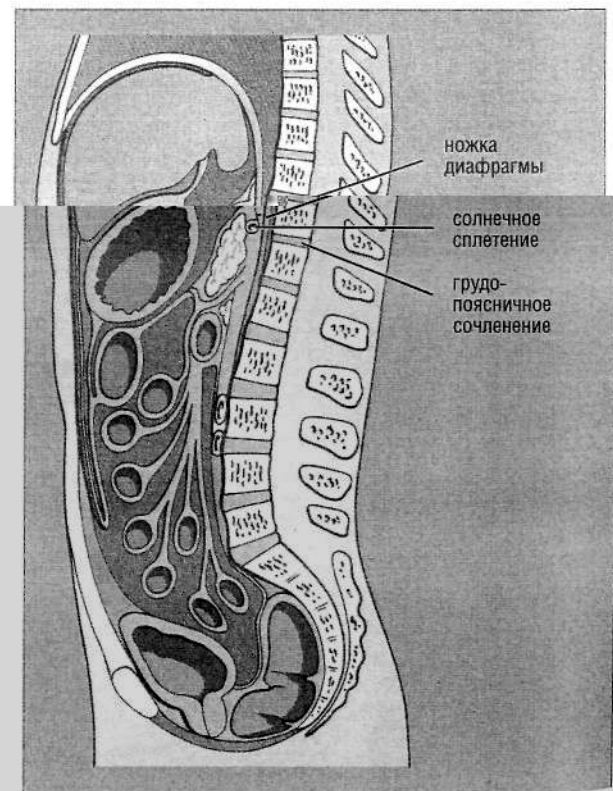


Рис. 9.24 – Местом встречи верхних и нижних путей ГФЛ является передняя сторона верхних поясничных позвонков, где верхний край поясничной мышцы смешивается с нижней границей диафрагмы, и ходьба встречается с дыханием.

диняются в одну центральную линию, которую мы будем рассматривать как три отдельные линии от передней стороны к задней, а не от правой к левой.

Стоит все-таки отметить, что у ГФЛ имеется потенциальная третья «нога» или, скорее, «хвост», на котором мы здесь остановимся, прежде чем продвинуться дальше вверх. Представьте себе, что мы шли вниз по ГФЛ и спустились на ALL, но вместо того, чтобы разойтись направо и налево по двум поясничным мышцам, просто прошли дальше вниз по ALL (Рис. 9.25). Так мы перешли бы по поясничным позвонкам на фасцию крестца и переднюю поверхность копчика.

Отсюда фасция продолжает идти в том же направлении по лобково-копчиковой мышце, идущей вперед к задней верхней поверхности лобкового бугорка и лобковому симфизу.

Поскольку прямая мышца живота является в этой зоне самой глубокой из всех брюшных мышц, то с фасциальной точки зрения, фасция от мышцы, поднимающей задний проход, поднимается к задней пластинке фасции прямой мышцы живота, так что наш «хвост» доводится прямо до ребер. На своем пути эта линия включает в себя пупок, связываясь таким образом с многими мифическими фасциальными и висцеральными единствами, которые расходятся от него во все стороны.

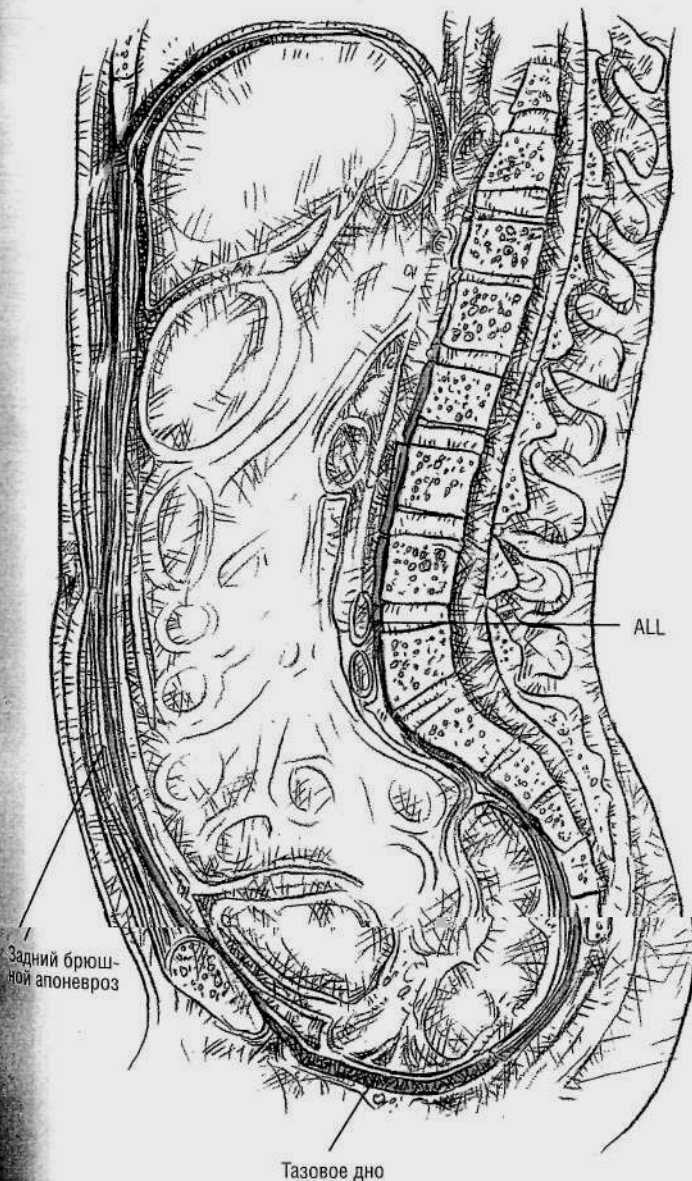


Рис. 9.25 – Если мы пойдем по передней продольной связке вниз и по средней линии к копчику, то сможем выйти на центральную перегородку мышцы, поднимающей задний проход, а через нее – к задней стороне лобковой кости и дальше вверх на заднюю фасцию брюшины за прямой мышцей.



Мышца, поднимающая задний проход / тазовое дно

Второй путь к этой мышце (первый был освещен выше в разделе «Руководство по пальпации 2: нижний задний путь»; данная книга не включает в себя описание методик, имеющих дело с проникновением в полость тела) можно пройти от лобковой кости. Попросите пациента лечь на спину, подняв колени, а также опорожнив кишечник незадолго до процедуры. В ходе этой пальпации необходимо достичь задней стороны лобковой кости, к тому же сделать это не напрямую. Расположите кончики пальцев обеих рук на животе, примерно на полпути между верхом лобка и пупком. Осторожно надавите на брюшину по направлению к спине. Если возникнут болевые ощущения, прекратите воздействие.

Теперь заверните кончики пальцев к стопам пациента так, чтобы зайти за лобковую кость. Попросите пациента осторожно приподнять лобковую кость над кончиками ваших пальцев по направлению к голове, отталкиваясь стопами, чтобы не задействовать мышцы живота (которые, если это произойдет, вытолкнут ваши пальцы). Затем поверните кончики пальцев вверх, чтобы они касались задней стороны лобковой кости. Теперь ваши пальцы согнуты полукругом, словно вы держите чемодан за ручку. Когда вам удастся правильно обнаружить эту зону, особенно у пациентов с достаточно «откры-

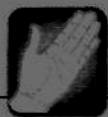тым» телом, с которым вам легко работать, то вы действительно сможете «поднять» таз со стола, как чемодан, держась за эту «ручку».

Когда вы прикоснетесь к этой стороне лобковой кости, попросите пациента схватить мышцу, поднимающую задний проход, - и вы оба почувствуете сокращение в том месте, где эта мышца присоединяется к заднему верхнему краю лобка. В таком положении также легко выделяется соединение между мышцей, поднимающей задний проход, и прямой мышцей живота.

Чтобы правильно расположить руки, необходимо начинать достаточно высоко. Лежащее на

поверхности решение – начать на уровне роста лобковых волос и углубиться прямо за кость – здесь не поможет. Пациентам с плотным жировым слоем, чересчур развитыми мышцами живота и, в том числе, при наличии минимального внутрибрюшного воздействия, могут потребоваться неоднократные повторения и словесное ободрение.

ВНИМАНИЕ: Даже такая пальпация (не говоря уже о терапии) противопоказана пациентам с кишечной инфекцией или инфекцией нижнего отдела брюшины.



Пупок

Пупок является источником множества чувственных и фасциальных соединений, будучи источником всего нашего питания в течение первых девяти месяцев жизни (Рис. 9.26). И хотя его легко обнаружить на передней поверхности фасциальных пластов брюшины, прикрепляется он чаще всего к задней пластинке фасции брюшины, так что мы должны найти путь за прямую мышцу живота. Этот пупок соединяется с брюшиной, и, следовательно, обладает множеством соединений с висцеральной областью.

Чтобы пройти к этим слоям, попросите пациента лечь на спину, подняв колени, и найдите наружный край прямой мышцы. Если ее сложно обнаружить в расслабленном состоянии, попросите пациента поднять голову и верхний отдел груди, посмотрев на ваши кисти, и этот край четко обозначится. Расставив локти, расположите кисти ладонями вниз так, чтобы кончики пальцев смотрели друг на друга, под краями обеих прямых мышц. Медленно сдвигайте руки, проверяя, чтобы между ними вверх к потолку поднималась не просто жировая ткань, а именно прямая мышца.

Когда вы почувствуете, что кончики ваших пальцев соприкоснулись друг с другом, ткани внутренней стороны пупка окажутся между ними. Следите за оказываемым давлением: даже минимальный нажим может вызвать боль

или неприятные эмоции у некоторых пациентов. Удерживая ткани в той степени, в которой вам это позволяет чувствительность пациента, поднимите пупок по направлению к потолку и/или к голове пациента. Опять-таки, эта растяжка может вызвать недовольство пациента, поэтому двигайтесь медленно и постепенно, шаг за шагом выпуская ткани вместе с тем, как вы все больше оттягиваете их.

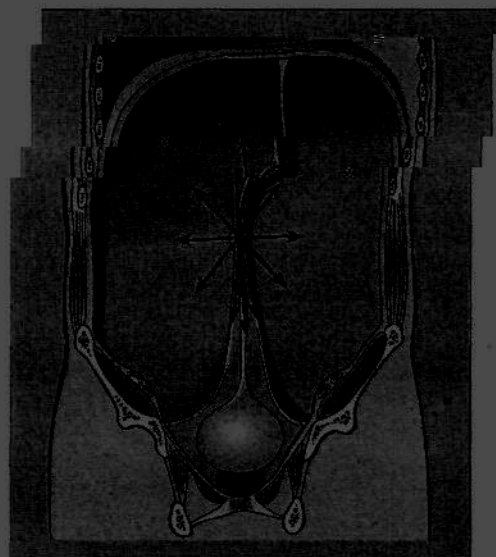


Рис. 9.26 – Вид спереди на заднюю поверхность стенки живота. Пупок, что неудивительно, поскольку он является базовым источником питания в течение первых девяти месяцев нашей жизни, обладает многочисленными фасциальными соединениями, расходящимися в разных направлениях.

На уровне груди диафрагма дает нам возможность подняться дальше вверх через грудную полость по любой из трех предлагаемых линий: передней, средней и задней. Наиболее задняя из этих линий является самой простой и глубокой, и проследить ее довольно легко: продолжайте следовать по передней продольной связке (ALL) по передней стороне позвоночника к затылку. Эта задняя линия включает в себя и две мышцы, которые прикрепляются к ALL, – длинную мышцу головы и длинную мышцу шеи, а также крохотную переднюю прямую мышцу головы (Рис. 9.27).

С этой линией связаны также и лестничные мышцы, особенно фасция, расположенная на их глубинной стороне. Лестничные мышцы уже кратко обсуждались, когда мы говорили, что они, вместе с квадратной мышцей поясницы (QL), формируют глубинное отражение Латеральной линии. Здесь мы рассмотрим их роль в стабилизации шеи и головы.

Средняя и задняя лестничные мышцы в большей степени играют роль «квадратной шейной» мышцы, стабилизирующей голову при боковом наклоне, – во многом так же, как QL стабилизирует грудную клетку. Однако передняя лестничная мышца может присоединиться к группе, наклоняющей голову вперед, поскольку тянет поперечные отростки средних и нижних шейных позвонков ближе к первому ребру, что создает или подкрепляет условия нижнего шейного сгибания/верхнего шейного сверхвыпрямления. Работа, направленная на высвобождение грудно-ключично-сосцевидной и подзатылочной мышц, должна проводиться вместе с терапией передней лестничной мышцы.

Верхняя часть этого заднего пути ГФЛ присоединяется к «самому верхнему позвонку», к затылку, в его базилярной части, сразу перед телом атланта и большим отверстием.

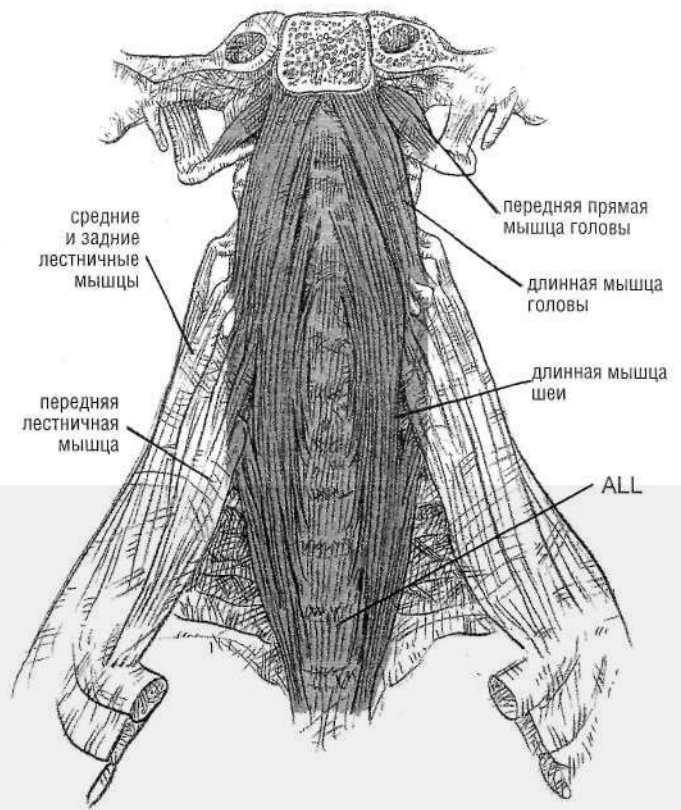


Рис. 9.27 – Верхний задний путь ГФЛ, пожалуй, самый простой: надо просто подняться по передней продольной связке, по передней стороне тел позвонков до самой базилярной части затылка. По всей длине этот путь включает в себя длинную мышцу головы, длинную мышцу шеи и прямую мышцу головы.



Длинная мышца головы, длинная мышца шеи и лестничная мышца

Длинные мышцы головы и шеи являются единственными в своем роде среди всех мышц шеи в силу способности противостоять сверхвыпрямлению шеи. И ПЗЛ (что вполне очевидно) и ПФЛ (за счет частого, но неправильного использования грудно-ключично-сосцевидной мышцы) имеют склонность вызывать сверхвыпрямление верхних шейных позвонков (Рис. 9.28). И хотя, казалось бы, с успехом противодействовать этому могут подподязычные

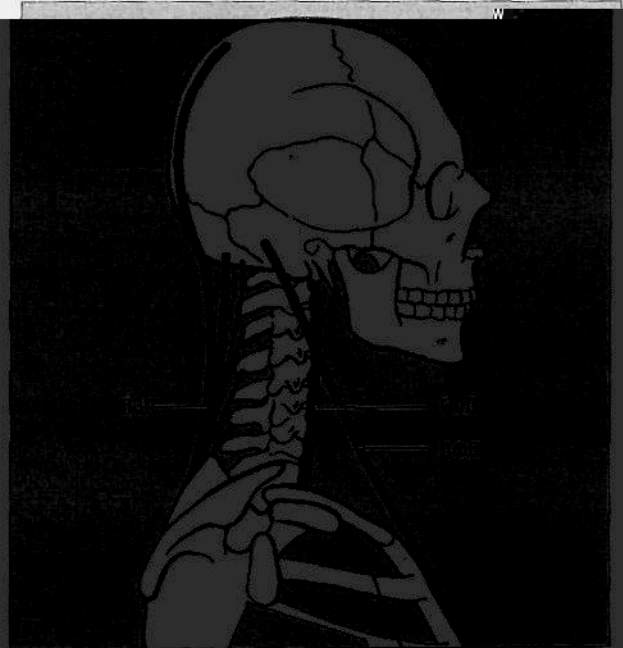


Рис. 9.28 – ПЗЛ и ПФЛ могут быть обе задействованы в сверхвыпрямлении верхних шейных позвонков при осанке. А ГФЛ выпадает задача создавать противовес, сгибая верхние шейные позвонки.

мышцы (см. Рис. 9.36), они слишком малы и к тому же участвуют в переменных речевых и глотательных движениях, а значит, не способны противостоять постоянному натяжению таких крупных мышц. Таким образом, ГФЛ, а в частности длинным мышцам головы и шеи, выпадает эта важная роль (конечно же, при наличии поддержки снизу) удерживать правильное выравнивание головы, шеи и верхнего отдела спины. И значит, мануальному терапевту или инструктору лечебной физкультуры важно будет пробудить и тонизировать эти мышцы у пациентов со сверхвыпрямлением верхних шейных позвонков или же расслабить их при более редко встречающихся слишком прямых шейных позвонках, как это бывает у военных.

Может показаться, что достичь длинных мышц головы и шеи невозможно, однако если вы в точности последуете приведенным здесь инструкциям, вам удастся воздействовать на них. Пусть пациент ляжет на спину, а вы сядьте в изголовья кушетки. Положите пальцы на задний край SCM в треугольнике между передним краем трапециевидной мышцы и задним краем SCM. Аккуратно поднимите SCM кпереди и дотроньтесь до наружной фасции «моторного цилиндра», например, до лестничной фасции. Проследуйте по ней до тех пор, пока не встретите поперечные отростки шейных позвонков. Здесь нет необходимости в нажатии. Любого рода нервный ответ от плечевого сплетения или же покраснение лица пациента являются показателями к прекращению процедуры, и, возможно, появлению небольшого отека. Обычно, если тело пациента это позволяет, пальцы просто проскальзывают из-за SCM вперед на переднюю поверхность латеральных отростков.

Отсюда эти мышцы можно ослабить у пациентов с «воонным», излишне прямым шейным изгибом или же тонизировать – у пациентов с лордозом верхнего шейного отдела.

Чтобы центрировать сверхвыпрямленные шейные позвонки, просто попросите пациента

медленно прижать шею к поверхности стола, не поднимая голову, а продвигая ее по столу вперед по направлению к вам. Ваши пальцы идут за шейными позвонками к столу так, чтобы ваш пациент почувствовал мышцы, расположенные в этой области. Словесно подбодрить пациента неплохо, но помогать ему мануально, подталкивая шейные позвонки, не рекомендуется; это может, на самом деле, привести к серьезным проблемам. Результата можно добиться лишь усилиями самого пациента; врач лишь помогает человеку вспомнить о давно забытых мышцах.

Как и при работе в любых других областях, избегайте соприкосновения с зонами пульсации сосудов. Эта методика разработана для того, чтобы спереди подойти к шейному отделу позвоночника и его фасциальным пластам, за сонную артерию и яремную вену. Продвигаясь медленно и осторожно, без давления и нажима, вы сможете быть уверены в соблюдении клятвы Гиппократата.

Средняя и задняя лестничные мышцы легко обнаруживаются через тот же просвет между трапециевидной и грудино-ключично-сосцевидной мышцей. Средняя лестничная мышца представляет собой выступающую и, как правило, самую латеральную гитарную струну, пальпируемую на латеральной стороне низа шеи. Задняя лестничная мышца размещается в кармане за этой средней лестничной мышцей. Важную для осанки переднюю лестничную мышцу можно обнаружить, если проследовать кончики пальцев на ключице и вниз приподнять обе головки SCM кпереди, убирая ее со своего пути и проскальзывая пальцами под нее. Снять такие типично рефлекторные реакции плечевого сплетения, поэтому двигаться нужно медленно и без нажима. Толщина передней лестничной мышцы толщиной примерно 1,5 – 2 см и располагается под SCM и параллельно ей. Важно, чтобы вы могли ощутить, как она сокращается в начале или конце (в зависимости от схемы дыхания вашего пациента) не очень глубокого вдоха.

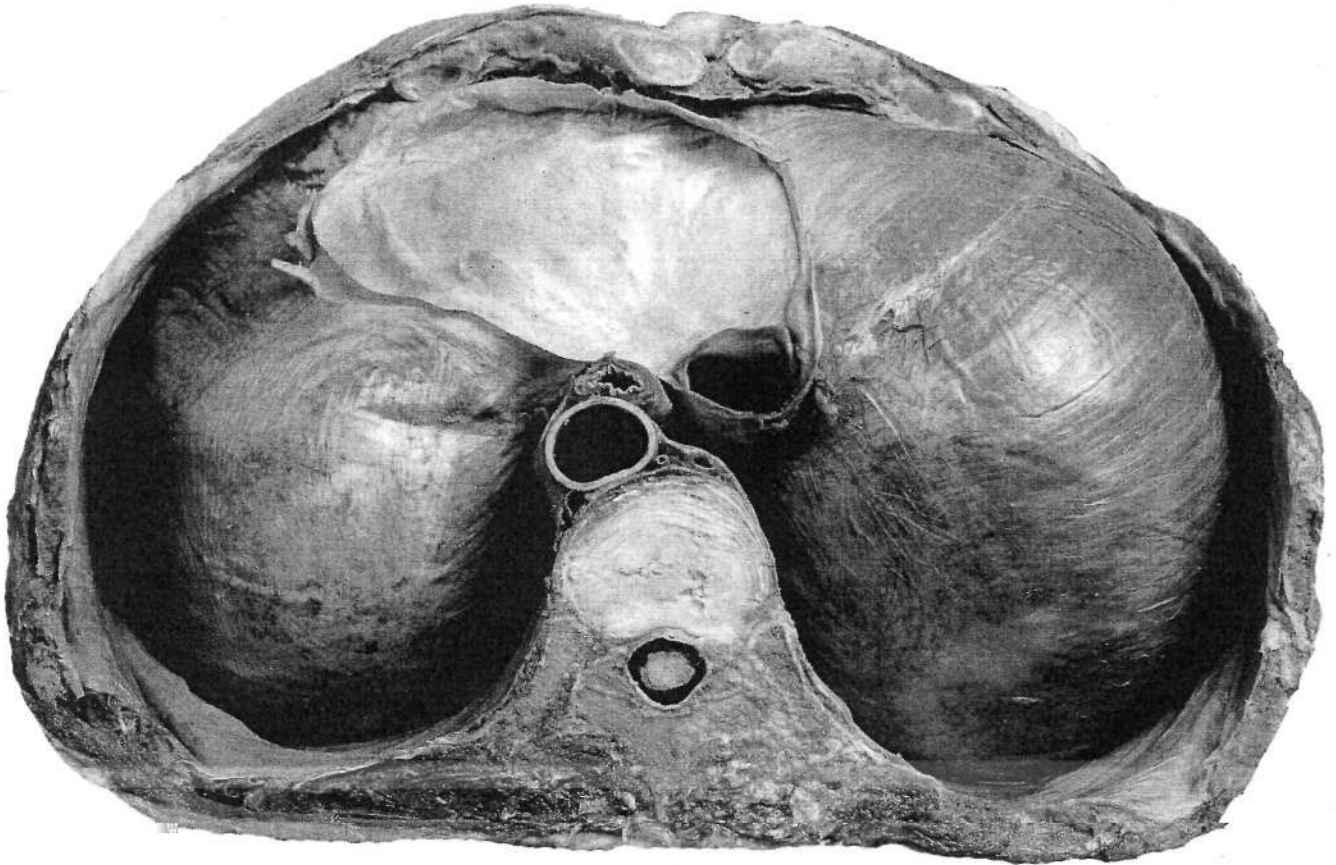


Рис. 9.29 – Глядя на диафрагму сверху, мы видим, как плотно перикард (А) прикрепляется к центральному сухожилию. «Трубки» пищевода и полые вены также связаны с этой частью пути данной линии. (Воспроизводится с любезного разрешения из Abrahams et al 1998.)

Средний путь верхнего участка ГФЛ проходит по волокнам диафрагмы до половины центрального сухожилия, проходящего между высшими точками двух куполов диафрагмы (Рис. 9.29 и 9.30). Центральное сухожилие соединяется с перикардом, сумкой вокруг сердца и сопровождающими его тканями средостения, включающими в себя париетальную плевру легких, а также тканями, окружающими пищевод и сосудистую систему легких (Рис. 9.30). Эти ткани, как и сама диафрагма, также проходят назад и соединяются со всей передней поверхностью грудных позвонков, но эти срединные ткани образуют цилиндричную линию натяжения, которую стоит рассматривать отдельно (Рис. 9.31).

Когда фасция, окружающая эти трубки, появляется наверху грудной клетки, она разделяется на правую и левую части и входит, вслед за нервно-сосудистыми пучками, в Глубинные фронтальные линии руки по обе стороны тела (Рис. 9.32).

Ткани купола легочной плевры доходят кверху и кзади так, что зацепляются за поперечные отростки нижних шейных позвонков, которые связаны с внутренней

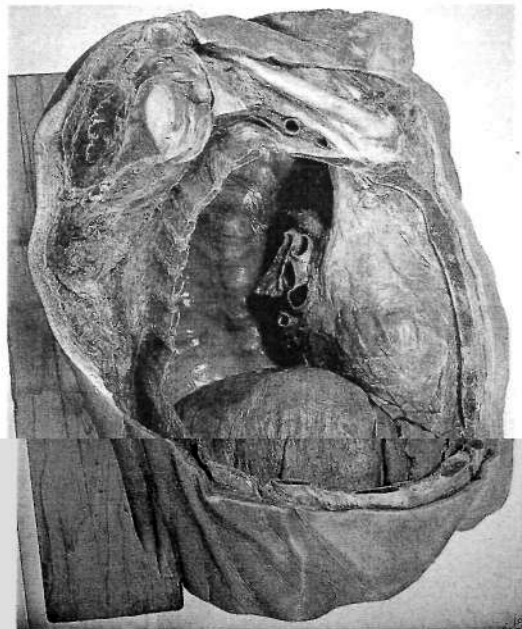

Рис. 9.30 – От центрального сухожилия диафрагмы фасциальное единство поднимается по сердечной сумке и париетальной плевре легких, формируя покровы и поддерживающие сетки вокруг всех нервов и трубок легочной и системной циркуляции. (Воспроизводится с любезного разрешения из Abrahams et al 1998.)

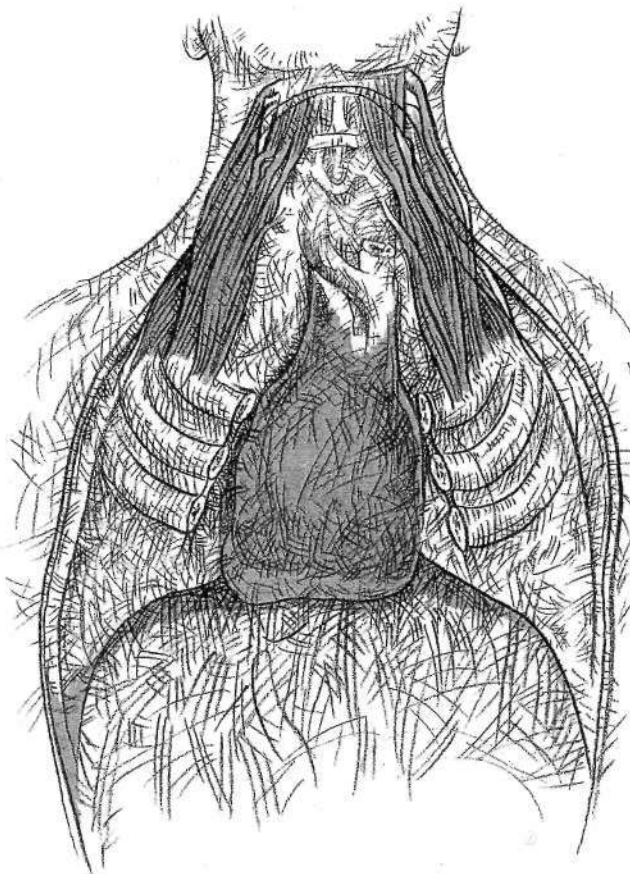


Рис. 9.31 – Вид спереди: средостение соединяет диафрагму и грудной вход (thoracic inlet).

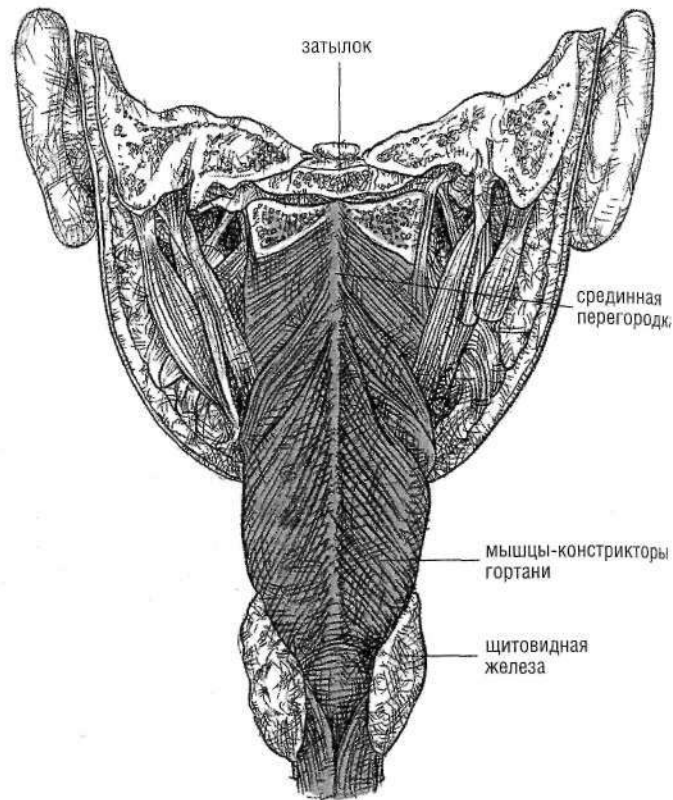


Рис. 9.33 – Вид сзади: верхний средний путь ГФЛ – задняя сторона глотки, включая фарингальные констрикторы, которые поддерживаются срединной уздечкой (median raphe), свисающей от ската затылка.

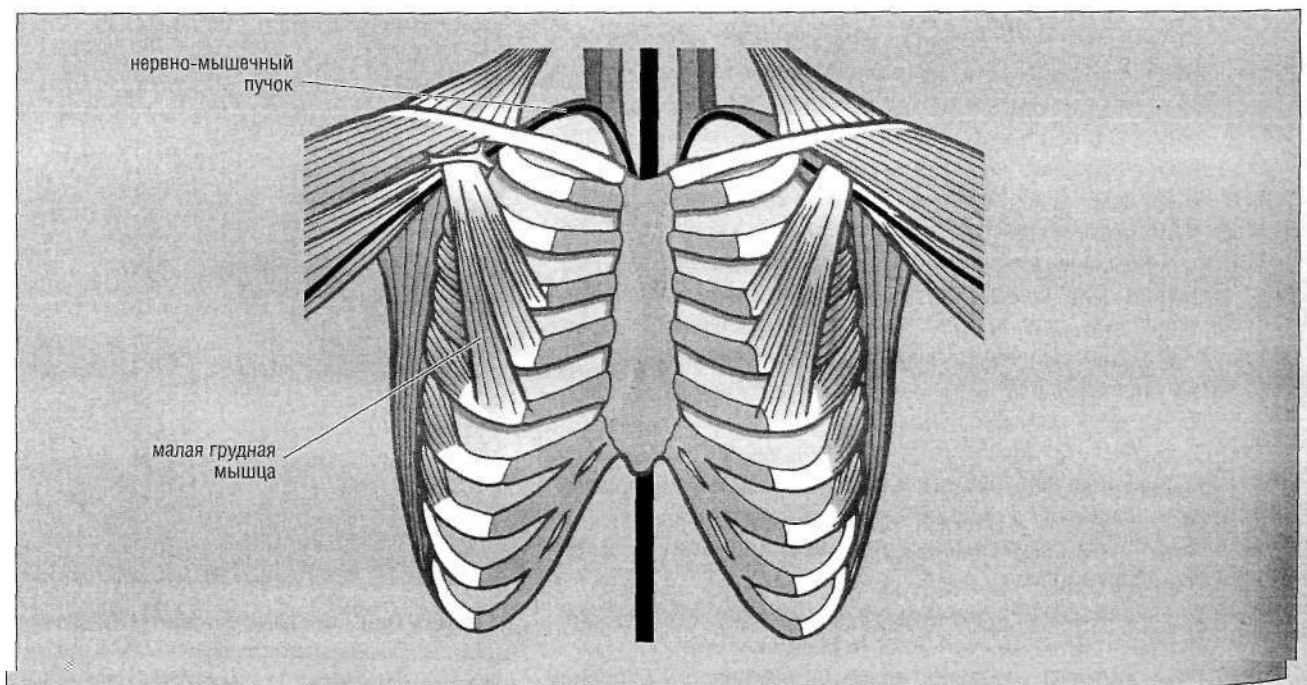


Рис. 9.32 – ГФЛ соединяется с миофасцией Глубинной фронтальной линии руки, идя по пути, проложенном нервно-сосудистым пучком.

стороной лестничных мышц (наименьшая лестничная мышца, или подвешивающая связка легкого), снова сводя эту линию с описанной выше задней линией, точнее ее частью, включающей в себя ALL и длинную мышцу головы (Рис. 9.27 и 9.31).

Основная часть этой средней линии все-таки поднимается вместе с пищеводом на заднюю сторону носоглотки, включая и констрикторы глотки, которые, как четко видно на Рис. 9.34, подвешиваются на срединной перегородке соединительной ткани. Эта линия также объединяет затылок (и виски через шиловидные мышцы, см. ниже), прикрепляясь чуть спереди от нашего заднего пути к небольшому выступу, известному как скат затылка, или к глоточному бугорку. В этой точке задняя фасция среднего ответвления ГФЛ (щечно-глоточная или висцеральная фасция) отделяется от задней линии (передней продольной связкой и околопозвоночным слоем фасции шеи) (Рис. 9.34).

Третий и самый передний путь ГФЛ в верхней части тела проходит по изгибу диафрагмы вплоть до ее переднего прикрепления к манубриальному отростку на конце грудины (см. Рис. 9.1, вид сбоку, верхний передний путь). Эта фасция присоединяется к фасции на глубинной стороне грудины, хотя для этого требуется довольно резко, по нормам анатомических поездов, сменить направление с практически горизонтальной акромедиальной части диафрагмы к внутригрудной фасции задней стороны грудины.

В эту фасцию входит и заостренный гребень поперечной грудной мышцы, а также, в широком смысле, вся плоскость внутригрудной фасции перед внутренними органами, но за реберными хрящами (Рис. 9.35).

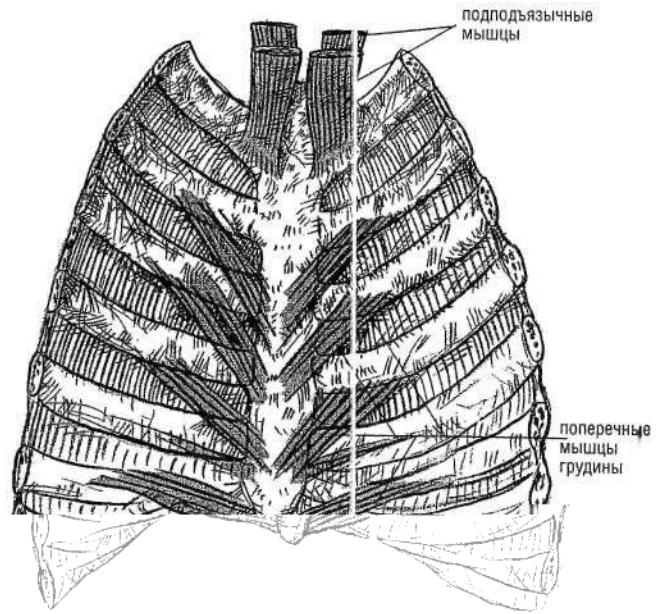


Рис. 9.35 – Этот верхний передний путь включает в себя поперечную грудную мышцу, эту странную мышцу, расположенную на передней стороне ребер и поддерживающую реберные хрящи: она сокращает грудь, когда нам холодно.

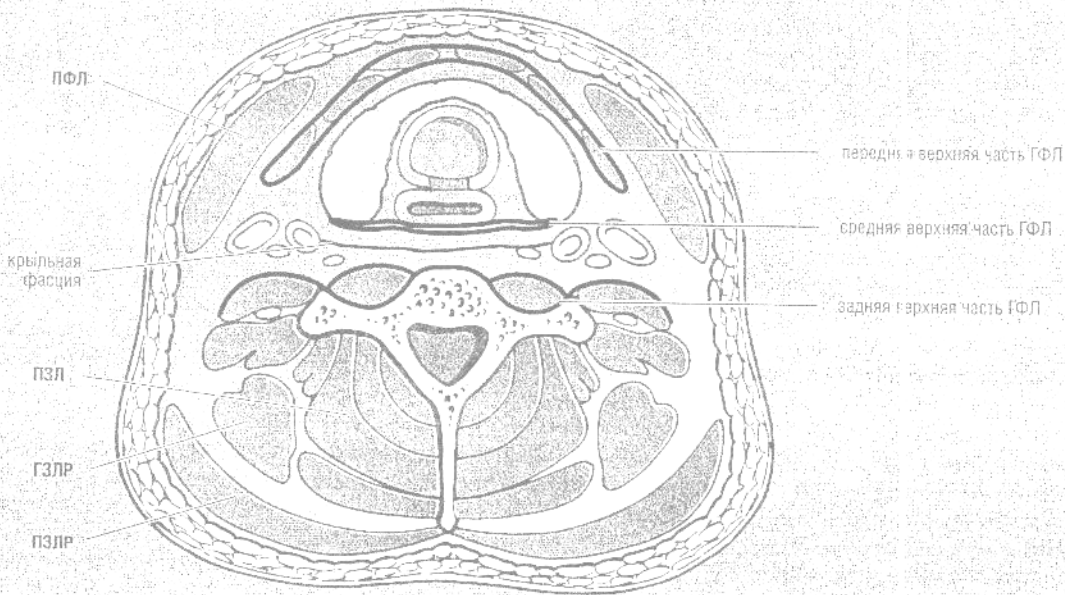


Рис. 9.34 – Поперечное сечение шеи открывает перед нами взаимосвязанные и, тем не менее, четко различимые задний, средний и передний пути ГФЛ.

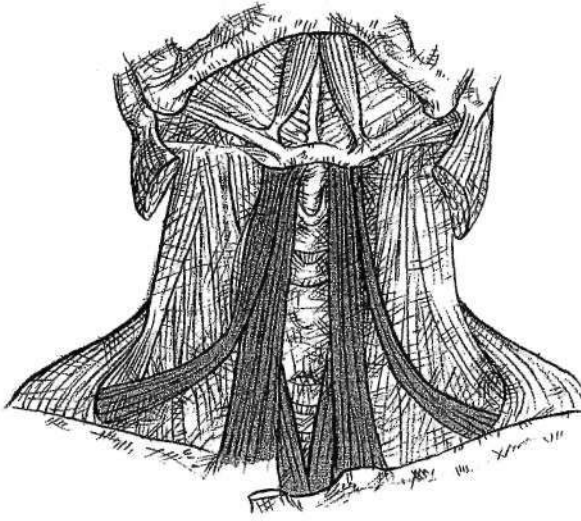


Рис. 9.36 – Подподъязычные мышцы появляются из-за грудины и соединяют внутреннюю сторону ребер с передней стороной глотки и подъязычной костью.

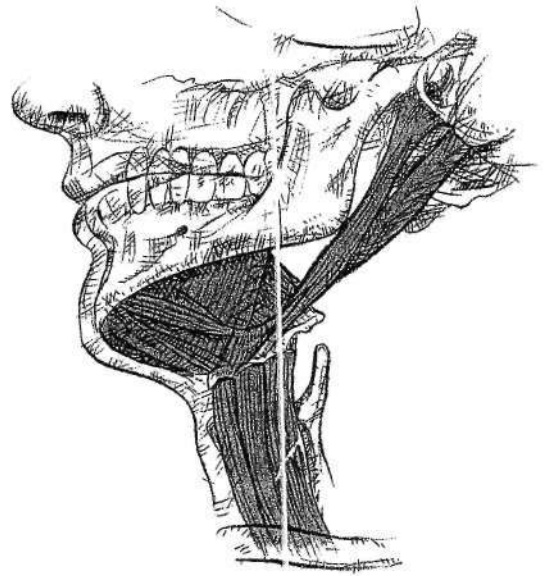


Рис. 9.37 – От подъязычной кисти линии соединения проходят как вперед к челюсти, так и назад к височной кости черепа.

Эта линия появляется из грудной клетки сразу за рукояткой грудины. От этой станции миофасциальная линия проходит по подподъязычным мышцам – экспресс грудино-подъязычной мышцы, покрывающий груднощитовидную и щито-подъязычную мышцу, к самой подвешенной кости – подъязычной (Рис. 9.36).

К этой группе присоединяется и странный остаток oregulum, лопаточно-подъязычная мышца, которая принимает участие в речевых и глотательных движениях, а также формирует защитный навес над яремной веной и сонной артерией во время сильных сокращений окружающих их мышц шеи.

От подъязычной кости шилоподъязычная мышца возвращается к шиловидному отростку височной кости. Двубрюшная мышца проходит вверх и вперед к подбородку и одновременно с этим – вверх и назад к сосцевидному отростку. И при этом даже ни разу не касается подъязычной кости, от которой тянутся два листка фасции, которые позволяют двубрюшной мышце осуществлять натяжение напрямую на всю трахею во время глотания. Посредством двух этих мышц это наиболее переднее ответвление ГФЛ соединяется с височной костью нейронной части черепа (Рис. 9.37).

Две мышцы, челюстно-подъязычная и подбородочно-подъязычная, проходят вместе с двубрюшной мышцей вверх и вперед к внутренней поверхности нижней челюсти сразу позади подбородка. Две эти мышцы образуют дно ротовой полости под языком.

(Интересно отметить параллель между строением дна ротовой полости и дном тазу [мышца, поднимающая задний проход], сравнивая подбородочно-подъязычную мышцу с локвово-копчиковой, а челюстно-подъязычную с подвздошно-копчиковой.)

Мы могли бы говорить о том, что эти подъязычные мышцы механически, через нижнюю челюсть (хотя прямую фасциальную связь доказать было бы труднее), связаны с мышцами, закрывающими челюсть (Рис. 9.38). Жевательная мышца, поднимающаяся от скуловой дуги, и медиальная крыловидная мышца, поднимающаяся от обратной стороны клиновидного отростка, вместе сформировать глотательный угол челюсти (Рис. 9.39). Височная мышца тянет напрямую венечный отросток нижней челюсти от широкого прикрепления к височной кости, а ее фасция пересекает череп краниально под сухожильным шлемом, фасцией черепа, которая участвует в ПФЛ, ПЗЛ, ЛЛ и ПЛ.

Таким образом, мы видим, как сложный стержень миофасции нашего тела извивается в «скрытых» зонах ног, проходит в туловище через «яму ноги» и соединяется с тканями передней поверхности позвоночника. Отсюда, как мы видели, эта линия расходится (по крайней мере, для целей нашего анализа) на три основных пути: позади внутренних органов сразу перед позвоночником, вверх собственно по внутренним органам и вверх перед внутренними органами к глотке и лицу.

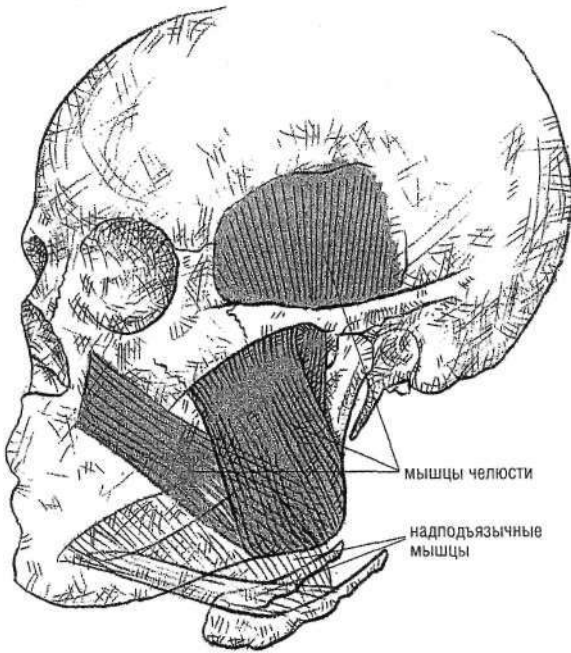


рис. 9.38 – И хотя довольно сложно доказать наличие соединения надподъязычной мышцы с сильными мышцами челюсти, мы определенно наблюдаем механическое соединение от дна ротовой полости к челюстным мышцам, а также к лицевой и черепной костям.

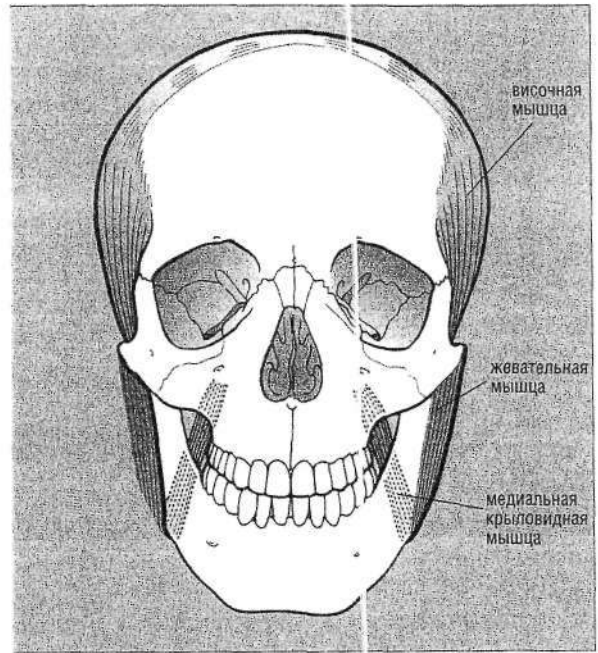


рис. 9.39 – Верхние пределы ГФЛ включают в себя своего рода петлю, формируемую жевательной мышцей снаружи и медиальной крыловидной мышцей изнутри, а также фасцией височной кости, которая охватывает голову под ГЗЛ.



Дискуссия 1: Глубинная фронтальная линия и стабильность ног

В нижнем отделе ноги структуры ГФЛ, с точки зрения осанки, выполняют функцию противовеса по отношению к структурам Латеральной линии (Рис. 9.40). Малоберцовые мышцы, будучи зажаты в укороченном положении, приводят к формированию отведенной кнаружи, или пронированной, или латерально повернутой стопы. Если мышцы глубинного заднего участка являются слишком зажатыми, это зачастую ведет к образованию отведенной кнутри, или супинированной, или медиально повернутой стопы. Вместе эта миофасция помогает стабилизировать большеберцовую и малоберцовую кости в циклолотке и поддерживать внутренний свод стопы.

На уровне колена ГФЛ и ЛЛ уравновешивают друг друга как струны, натянутые по обе стороны ноги (Рис. 9.41). Когда ноги изогнуты

(в форме буквы О, латеральный сдвиг коленей генум варум), структуры нижнего отдела ноги оказываются укороченными, а структуры ЛЛ, подвздошно-большеберцовый тракт и малоберцовые мышцы оказываются под большим напряжением. В случае смотрящих друг на друга ног (в форме буквы Х, медиальный сдвиг коленей, генум вальгум) верно будет обратное: латеральные структуры оказываются зажаты в укороченном положении, а структуры ГФЛ напряжены или зажаты в удлинённом положении.

В бедре приводящие мышцы, огороженные передней и задней перегородками, также уравновешивают отводящие мышцы ЛЛ; чаще всего любой дисбаланс можно увидеть, проверив относительное расположение тканей с наружной и внутренней стороны колена, включая ткани бедра над коленом.

В том, что касается положения таза, полезно рассмотреть сами перегородки (рис. 9.42). При отклонении таза вперед фронтальная перегородка, как правило, укорочена и сцеплена с обеими примыкающими группами мышц, и ей требуется удлинение. В этом случае задняя перегородка поднимается и сильно напрягается, и необходимо каудально воздействовать на ее фасциальную плоскость. При отклонении таза назад верно обратное: зачастую

необходимо сместить книзу переднюю плоскость; заднюю перегородку, как правило, требуется освободить от мышц, поднимающей задний проход, а глубокие латеральные вращатели – от примыкающих к ним групп мышц. Так переднюю перегородку можно представить как продолжение поясничной мышцы, а заднюю перегородку – как продолжение глубоких латеральных вращателей ей и дна тазовой полости.

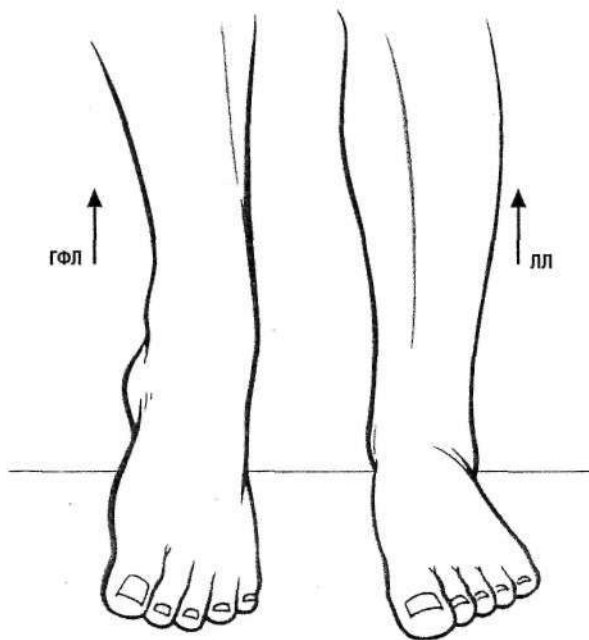


Рис. 9.40 – В нижнем отделе ноги Латеральная линия и ГФЛ противостоят друг другу: когда ГФЛ укорочена, наблюдается тенденция к супинированной и подвернутой стопе; когда хронически укороченной оказывается Латеральная линия, стопа, скорее, будет пронированной и вывернутой.

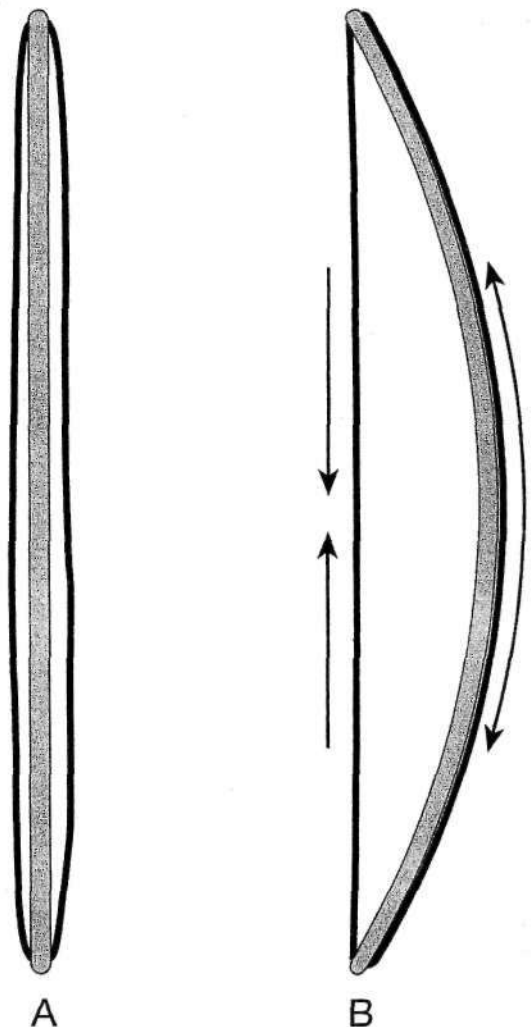


Рис. 9.41 – Когда передающие напряжение ткани внутренней или наружной стороны ноги стягиваются, скелетная структура ноги деформируется, как деревянный лук, отгибаясь в сторону от сокращения и, следовательно, вызывая напряжение на тканях выпуклой стороны.

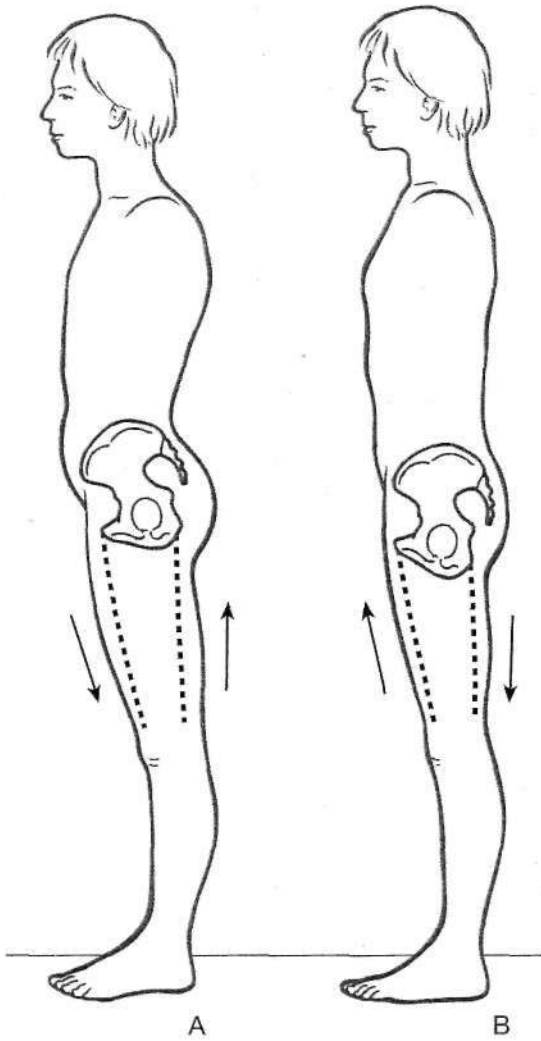


Рис. 9.42 – Оценивая относительное отклонение таза у пациента, стоит рассматривать переднюю (медиальную) и заднюю межмышечную перегородки бедра как проволочные оттяжки, которые могут вызывать зажим сгибательно-разгибательного движения таза.



Дискуссия 2: середина Глубинной фронтальной линии и висцеральные манипуляции

Внутригрудные ткани ГФЛ от ножек диафрагмы до грудного входа недостижимы для прямой мануальной обработки. Вся грудная клетка образует емкость, внутри которой постоянно поддерживается отрицательное давление, прижимающее ткани к ребрам и стремящееся втянуть и сами ребра. Однако эти области подлежат непрямой обработке сверху через лестничные мышцы и вейную фасцию или снизу через брюшину, нижний край грудной клетки или поясничную мышцу.

На них также можно воздействовать в технике висцеральной манипуляции. Эта методика хорошо описывается в ряде работ французского остеопата Жана-Пьера Барралья, который разработал эту технику, поэтому нет нужды повторять их здесь.⁸



Дискуссия 3: верхний полюс ГФЛ и связи с экто-, мезо- и энтодермой

Самый верх ГФЛ представляет собой удивительный психологический перекресток. Задний путь передней продольной связки присоединяется чуть спереди к большому отверстию, средний путь носоглотки присоединяется чуть спереди по отношению к нему, а передний путь гортанно-подъязычного комплекса соединяется, помимо прочих прикреплений, к нижним крыльям клиновидного отростка.

Нельзя не отметить близость этих точек к центральным структурам, берущим начало из зародышевой эктодермы, мезодермы и энтодермы. Буквально сидящая в седле клиновидного отростка (турецкое седло), ось гипоталамус – гипофиз представляет собой главное место сочленения жидкого и нейронного тела, которые имеют эктодермальное происхождение (Рис. 9.43). Так называемая «главная железа» располагается внутри круга Уиллиса и проверяет на вкус кровь, доставляемую прямо от сердца, и добавляет в нее свои мощные гормональные приправы и базовые моторные реакции.

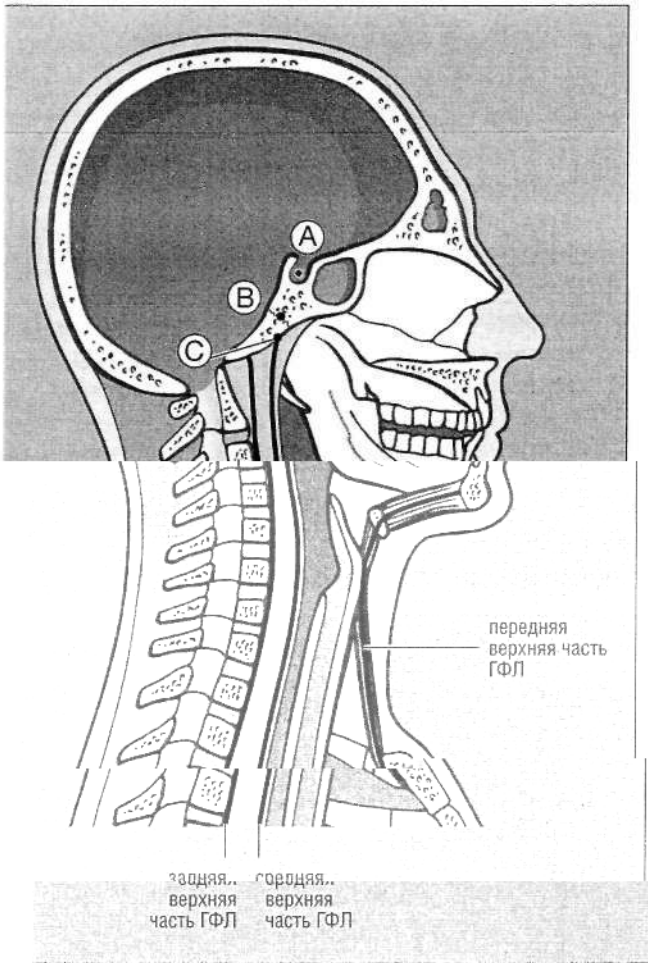


Рис. 9.43 – На верхнем полюсе ГФЛ мы наблюдаем резкое сближение всех важных структур, которые развиваются из трех зародышевых листков.

Сразу позади и ниже нее располагается синхондроз клиновидно-базиллярного сочленения, центральная ось черепно-крестцового движения, которое само по себе является характеристикой волоконного тела, мезодермального тела – коллагеновая сеть и все мышечные ритмические пульсы, формирующие жидкостные волны.⁹⁻¹⁰

Сразу позади и ниже (но всего лишь в паре сантиметров) лежит вершина носоглотки, главного и первичного пищевода эндодермальной трубки. Человек имеет столь уникальное строение, что направление пищеварительного тракта (в целом вертикально от рта к заднему проходу) и направление движения (в целом горизонтально вперед) отличны друг от друга. В лицевой части «укус» был подчинен «зрению», а пищеварительный тракт подвешивается от этого исключительно важного центра на нижней части черепа.

Как удивительно сообщество между всеми этими столь близкими компонентами! Можно ли ощутить в клиновидно-базиллярном сочленении или воспринять посредством гипофиза, как губы открываются поцелую или как мы чувствуем клубнику во рту? По крайней мере, исходя из этой точки соприкосновения, можно представить себе взаиморегулирующую функцию этих трех основных систем.

1. Schleip R. Lecture notes on the adductors and psoas. Rolf Lines, Rolf Institute. 11/88 www.somatics.de
2. Morrison. Further thoughts on femur rotation and the psoas, Rolf Lines, Rolf Institute. M 4/01 www.anatomytrains.net
3. Bogduk N. Clinical anatomy of the lumbar spine and sacrum. 3rd edn. Edinburgh: Churchill Livingstone; 1997:102.
4. Rolf I. Rolfing. Rochester VT: Healing Arts Press; 1989:170
5. Murphy M. Notes for a workshop on the psoas. Unpublished:1-992.
6. Myers T. Poise: psoas-piriformis balance. Massage Magazine 3:98.
7. Simons D, Travell I, Simons L. Myofascial pain and dysfunction: the trigger point manual, vol 1: upper half of body. 2nd edn. Baltimore: Williams & Wilkins; 1998.
8. Barral JP, Mercier P. Visceral manipulation., Seattle: Eastland Press; 1988.
9. Upledger I, Vredevoogd J. Craniosacral therapy. Chicago: Eastland Press; 1983.
10. Milne H. The heart of listening. Berkeley: North Atlantic Books; 1995.
11. Grundy JH. Human structure and shape. Chilton, Hampshire: Noble Books; 1982.

10. Анатомические поездки в движении

Сейчас, после того как мы уже описали все 11 миофасциальных меридианов, позвольте поговорить об их возможных применениях и некоторых выводах нашей схемы анатомических поездок. Как уже утверждалось ранее, основные задачи этой книги состоят в том, чтобы познакомить более широкую читательскую аудиторию с концепцией анатомических поездок. И хотя в предыдущих главах были разделы, посвященные мануальной терапии и терапии движения, последовательность индивидуального лечения мягких тканей/движения, стратегии проведения отдельных процедур и общий график лечения, которые берут свое начало в нашей теории, предполагается осветить в последующих работах. Данная же книга предназначена, в первую очередь, для того, чтобы помочь обычному читателю или врачу рассмотреть миофасциальные модели в масштабах всего тела, так чтобы получить возможность применять уже известные навыки и схемы лечения по-новому.

Эти последние главы призваны рассказать о множестве способов применения в целом концепции анатомических поездок. Настоящая глава рассматривает ее применение в наиболее общих областях движения, а последующая предлагает методику оценки осанки пациента, схожую с той, которая применяется при работе по методу структурной интеграции. Ни один из этих кратких экскурсов не является исчерпывающим и не представляет читателю законченную систему лечения, но является своего рода проводником, указывающим путь к всевозможным способам использования этой схемы как для личных, так и для профессиональных целей. Приложение 2 закладывает некоторые принципы работы с миофасциальными меридианами.

Применение

Предлагаю вам начать разговор с довольно простого анализа нескольких классических скульптур, прежде чем перейти к собственно рабочим соображениям.

Античные скульптуры

Дискобол (Рис. 10.1)

Фигура метателя диска прекрасным образом представляет линии, задействованные в этом виде спорта. Атлетичный юноша удерживает диск Поверхностной фронтальной линией правой руки (от пальцев руки до большой грудной мышцы), стабилизируя хват нажимом большого пальца, который через двуглавую мышцу соединяет Глубинную фронтальную линию руки с малой грудной мышцей. Это напряжение уравнивается антагоничной нагрузкой на две фронтальные линии руки левой половины тела, которые связываются с кистью через грудные мышцы и руку.

Он «завел пружину» своего тела, укоротив правую Спиральную линию, которая явно загибается кнутри с правой стороны головы (ременные мышцы) вокруг левого плеча (ромбовидная и передняя зубчатая мышцы) через живот (левая наружная и правая внутренняя косые мышцы) к правой стороне таза. Это напряжение передается от таза на напрягатель широкой фасции, подвздошно-большеберцовый тракт и переходит вниз по передней поверхности голени с передней большеберцовой мышцей на внутренний свод стопы. Фронтальная функциональная линия от левого плеча к правому бедру также укорочена. А левая Латеральная линия короче правой, которая удлиняется.

Он стоит так уже 2000 лет, но в любой момент он может «подняться и метнуть» диск. Естественно, сила поступит по ПФЛР, но степень координации с другими линиями определит дальность броска. Укорачивание по правой СЛ растягивает и придает инерцию левой, которая, в свою очередь, резко укоротится, смещая глаза и голову влево, правое плечо вперед, а толчок пойдет от левой стороны таза. В то же самое время Задняя функциональная линия от левого плеча к правому бедру укоротится, оттягивая левое плечо назад и поворачивая все туловище влево. Укорачивание по правой ЛЛ поможет стабилизировать основание плеча и придать броску чуть больший импульс. Наконец, поднимающие мышцы Поверхностной задней линии выпрямят согнутое тело, разогнув спину и подняв голову, чтобы проследить за полетом диска.

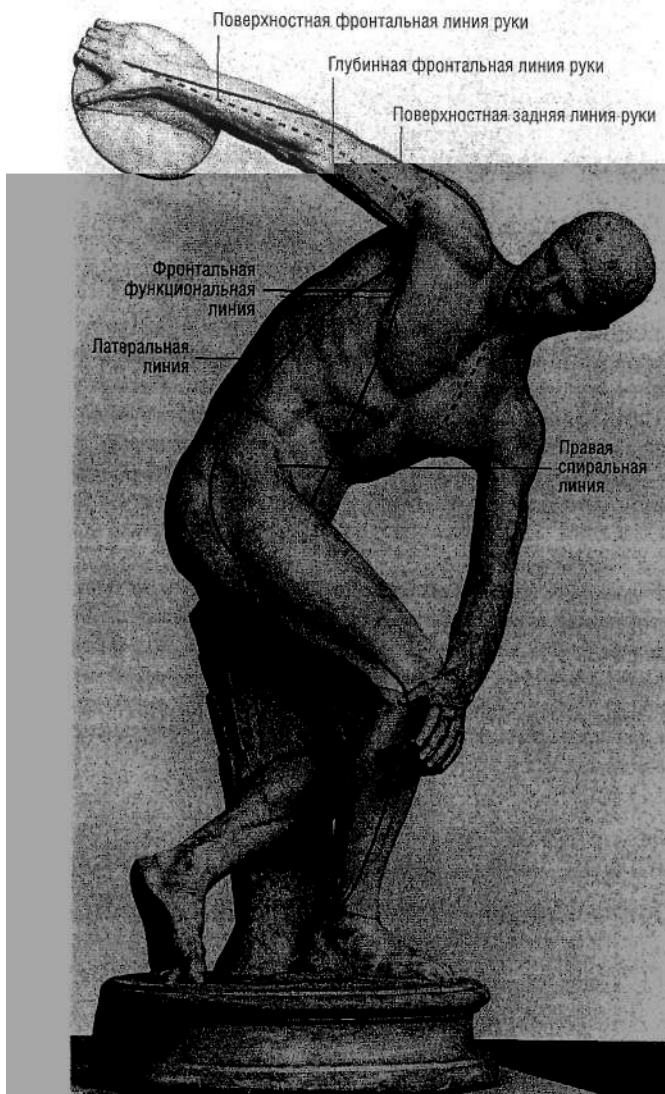


Рис. 10.1 – Дискобол. (Воспроизводится с любезного разрешения из Hirmer Fotoarkiv.)

Бронзовый Зевс (Рис. 10.2)

И вновь скульптура представляет нам тело в его прекрасной готовности к движению. Хотя низведение Зевса до линейного анализа и может показаться




Рис. 10.2 – Зевс. (Воспроизводится с любезного разрешения из Hirmer Fotoarkiv.)

сирующей вес правой руки. Правая рука захватывает молнию всеми пальцами руки, задействуя, таким образом, Поверхностную и Глубинную линии руки и объединяя с большой и малой грудными мышцами на правой стороне груди.

Правая нога сокращается по Поверхностной задней линии, опираясь на переднюю часть стопы и выпрямляя таз для того, чтобы тело могло двинуться вперед переноса вес на зафиксированную левую ногу. Левая нога прочно стоит на земле и стабилизируется по всем четырем линиям ноги, так что левая Спиральная линия и правая Фронтальная функциональная линия (оба закрепленные в левой ноге) могут помочь фронтальным линиям руки придать броску инерцию.

Поскольку Зевс точно будет метать молнию в горизонтальной плоскости, две Латеральные линии уравновешены друг с другом. Исходя из этого, можно сделать



Рис. 10.3 – Афродита из Мелоса (Венера Милосская). (Воспроизводится с любезного разрешения из Hirmer Fotoarkiv.)

Венера Милосская (Рис. 10.3)

Конечно же, нам не удастся что-либо сказать о Линиях руки Венеры, но ее соблазнительность во многом усиливается укороченностью левой Спиральной и правой Фронтальной функциональной линий. Как правило, фигура ровно стоящего человека не так привлекательна (сравните эту позу с большинством статуй Афины – т.е.

«Справедливости» - которая обычно выглядит мощной и прямой, призывая не к близкому знакомству, а к уважению).

Обратите внимание на то, как укорачивание левой СЛ сдвигает голову вправо и выдвигает вперед правое плечо, а также поворачивает грудную клетку влево относительно таза. В обоих этих изменениях (и в скромном виде Венеры) также принимает участие и короткая правая ФФЛ, поскольку слева длинная приводящая мышца, то есть нижний участок правой ФФЛ, через все тело приводит левое бедро.

Необходимо дополнительное укорачивание правой Латеральной линии, чтобы снова сместить вес на правую ногу. Но даже так у нас остается ощущение неизбежного движения, поскольку, кажется, тело ее не очень прочно зафиксировано на правой ноге. Существуют предположения о том, что в первоначальном варианте скульптуры Венера держала на правой руке младенца Эроса, - это позволило бы стабилизировать вес тела, - или же вот-вот собиралась двинуться.

Курос (Рис. 10.4)

Помимо современного и невероятно функционального примера Фреда Астера эта, доклассическая статуя представляет, по мнению автора, самый потрясающий пример спокойствия и равновесия линий анатомических поездов. Этот Курос (статуя юноши) – одна из множества скульптур периода древнегреческой архаики – демонстрирует столь редкую в сегодняшней жизни, как и в искусстве последующих эпох, сбалансированность (по принципу «тенсегрити») скелетной и миофасциальной структуры. Мышцы и кости представлены на современный вкус несколько массивно, однако, взаимосвязь всей нейронно-миофасциальная сеть дышит покоем и легкостью и, тем не менее, демонстрирует полную готовность к действию.

Обратите внимание на длину и прочность по всей Глубинной фронтальной линии, которая поддерживает внутреннюю поверхность ноги и туловище в целом. Посмотрите, с какой легкостью шея держит голову, а плечи покоятся над выпрямленной грудной клеткой. Мышцы выражены четко, но не потеряны и не смазаны соединения между ними. Нам неплохо было бы развивать систему физкультурного образования, которая смогла бы создавать тела, близкие к этому функциональному идеалу.

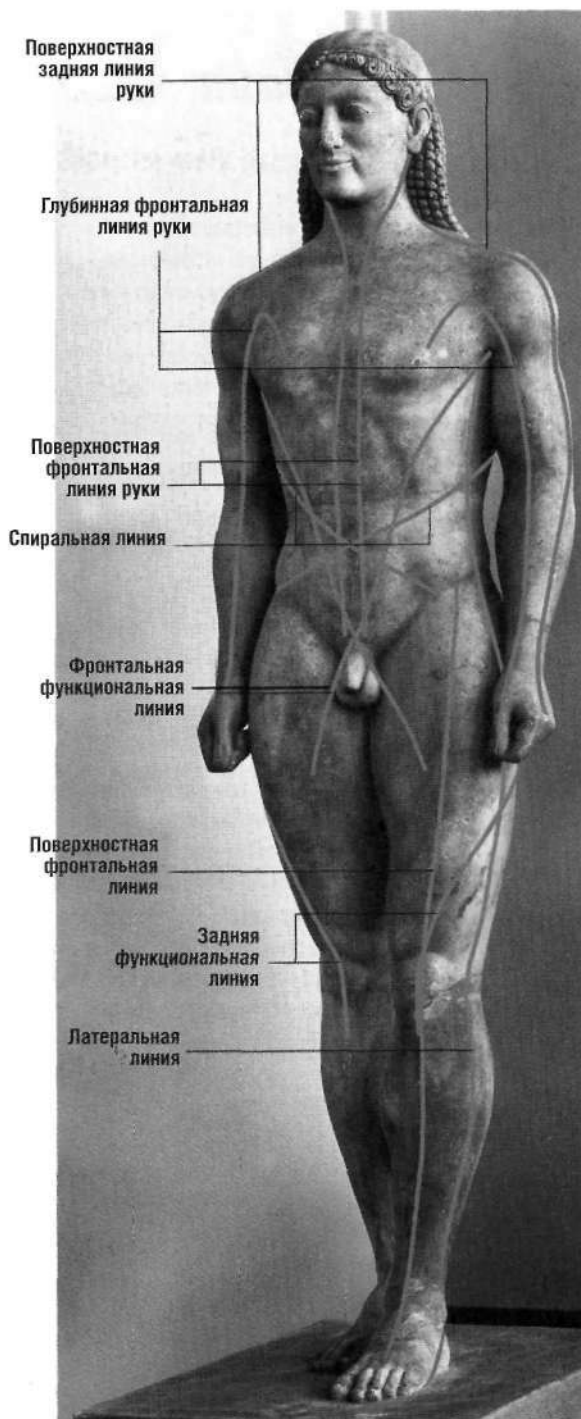

Рис. 10.4. – Курос. (Воспроизводится с любезного разрешения из Hirmer Fotoarkiv.)

Геракл (Рис. 10.5)

Здесь мы видим уставшего Геракла, опирающегося на свою дубину и отдыхающего от своих трудов, подвергать его фигуру критическому анализу по нашим линиям не совсем честно. Все-таки, эта статуя выполнена в

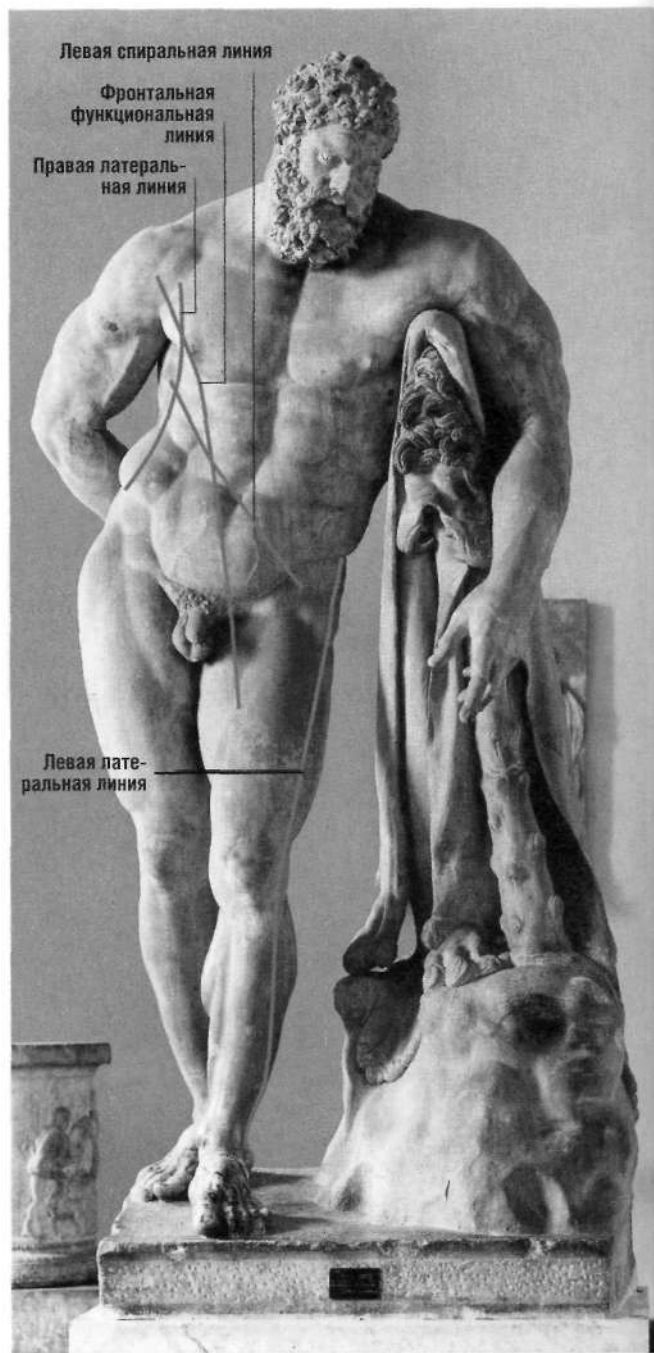


Рис. 10.5 – Геракл (Геркулес). (Воспроизводится с любезного разрешения из Hirmer Fotoarkiv.)

типично классической традиции и резко контрастирует с архаичными изображениями Куроса и Зевса.

Каким бы сильным не казалось тело Геракла, оно демонстрирует столь характерную для всего «классического» искусства смещенную от центра позу. При этом

укорачиваются нижняя часть левой и верхняя часть правой Латеральных линий. Также происходит смещение назад или обрушение стержня тела, или Глубинной фронтальной линии, чему есть ряд подтверждений. Отметим перекручивание опоры нижней части грудного отдела позвоночника. Грудь, хотя и крупная, кажется слегка «упавшей». Внутренняя нехватка длины отмечается и в «поясе Адониса», который выходит за край таза (это не жировые ткани, а, скорее, результат укороченной центральной линии). Все это распространяется на ноги, где укорачивание ГФЛ в группе приводящих мышц и глубинном заднем участке ноги помогает сместить вес на наружную часть стопы. В тканях колена наблюдается очевидное нарушение: ткани внутренней стороны колена (ГФЛ) располагаются ниже тканей наружной стороны колена (ЛЛ). Сравните эту фигуру с рассмотренными до этого четырьмя примерами опоры и поддержки структур тела, даже у асимметричной и не атлетически сложенной Венеры.

Спорт

Теннисист (Рис. 10.6)

Получится ли у игрока свободный удар слева или нет, зависит от координации множества описанных выше линий, но на фотографии все выглядит многообещающе. Главной линией, придающей энергию мячу, является Поверхностная задняя линия, придающей энергию мячу, является Поверхностная задняя линия правой руки. Вы видите, что мышцы группы разгибателей напряжены на задней стороне правого предплечья, и чувствуете, что по дельтовидной и трапециевидной мышцам этот участок соединяется с правой стороной позвоночника.

Остальные части тела ставятся на службу этому главному движению. Глубинная задняя линия руки, от мизинца к трехглавой мышце и латеральным вращателям подвеса плеча, поворачивает ракетку так, чтобы в момент удара она была прямо перед мячом. ПЗЛР связана с широчайшей мышцей спины, принадлежащей Задней функциональной линии, которая проходит от правой широчайшей к левой ягодичной мышце и идет дальше вокруг бедра по левой широкой латеральной мышце. Таким образом, выполняющая движение правая рука оказывается сцепленной со стоящей на корте левой ногой. Эта ЗФЛ, вместе с обеспечением стабильности, поможет совместить движение туловища с движением самой руки.

На этом рисунке спиральная линия не так проста. Та часть левой СЛ, которая проходит от левого бедра к правым ребрам, явно укорочена, чтобы помочь правому плечу вытянуться вокруг ребер. Эта линия стабилизиру-

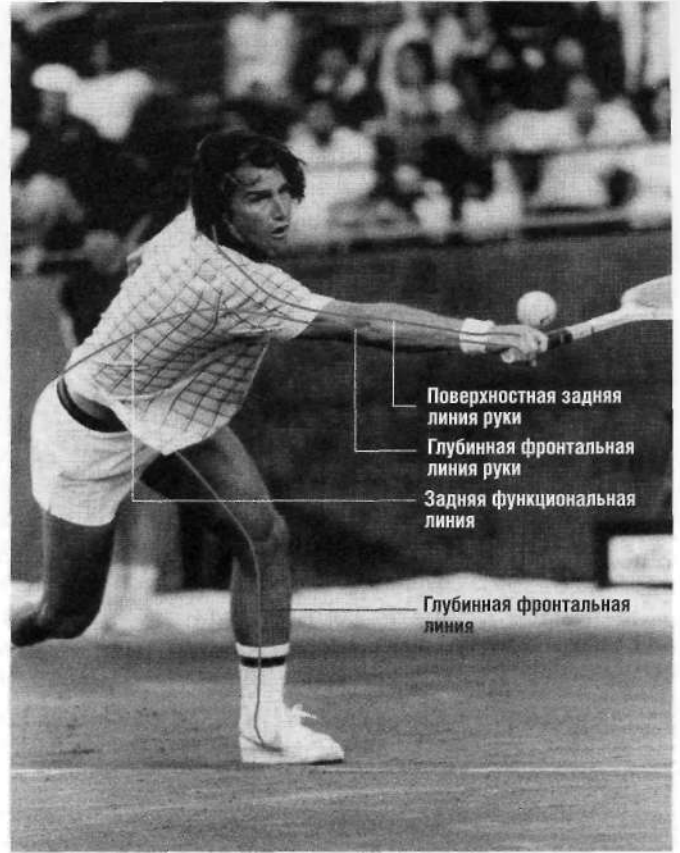


Рис. 10.6 – Теннисист. (Воспроизводится с любезного разрешения Джорджа Марселониса, Mill City Photo.)

мячу. Но участие СЛ здесь не столь велико, как работа ГФЛ, описанная выше.

Сокращения в Поверхностной задней линии правой ноги и Поверхностной задней линии левой руки...

медиально поворачивается и приводится по мере того, как туловище закручивается вокруг него. Мышцы ГФЛ – группа поясничной мышцы и приводящие мышцы – обеспечивают необходимую стабильность, будучи уравновешены отводящими мышцами в составе ЛЛ на наружной стороне бедра. Опять-таки ГФЛ придется эксцентрически расслабиться, чтобы ЛЛ смогла укоротиться во время удара, так чтобы после него туловище смотрело вперед.

Бегун (Рис. 10.7)

Бостонский марафон – настоящее испытание для ног и легких, и бегун номер 18 довольно уверенно идет к финишу. Через туловище, по животу напрягается левая Фронтальная функциональная линия, которая соединяет идущее вперед левое плечо с идущим вперед правым бедром и ногой. Аналогично правая Задняя функциональная линия связывает отведенное назад правое плечо с отведенным же назад левым бедром. Спиральные линии также участвуют в ежесекундной смене поворотов тела; в запечатленный на снимке момент правая СЛ поворачивает туловище вправо.

Естественно, нижние участки Поверхностной задней линии – подколенные и икроножная мышцы – сокращаются, чтобы вернуть обратно левую ногу, в то время как нижние ткани Поверхностной фронтальной линии – четырехглавая мышца и передний участок голени – выводят правую ногу вперед и поднимают переднюю часть стопы. В руках Глубинная фронтальная линия руки (при помощи Поверхностной фронтальной линии руки) выносит левую руку вперед, в то время как Глубинная задняя линия руки (при помощи Поверхностной задней линии руки) уводит назад правую руку.

Также видно, что в выведенной вперед правой ноге напрягается Латеральная линия. Поскольку обе стопы находятся в воздухе, ЛЛ не работает по своему обычному назначению, стабилизируя туловище на ногах. Так почему же она напряжена? Посмотрите вниз, и вы увидите, как супинируется правая стопа, которая вот-вот коснется земли. Малоберцовые мышцы и подвздошно-большеберцовый тракт Латеральной линии готовятся взять на себя часть ударной нагрузки в момент соприкосновения стопы с землей.

На этой фотографии легко также обнаружить черты, характерные для всех бегунов на длинные дистанции. В туловище ПФЛ тянется книзу, вероятно, судя по моему опыту, прямой мышцей живота, которая резко укорачивается во время такого пробега. Последствия выражаются в опущенной груди, отклоненных вперед плечах (от прямой к малой грудной мышце) и наклоне вперед нижних шейных позвонков (посредством грудино-ключично-сосцевидной мышцы) так, что голова уходит значительно вперед.



Рис. 10.7 – Марафонец. (Воспроизводится с любезного разрешения Джорджа Марселониса, Mill City Photo.)

В ходе пробега все это работает, но у слишком многих бегунов эти изменения закрепляются на всю оставшуюся жизнь, когда они уже прекращают заниматься бегом, а для ходьбы и прочих ежедневных дел такая модель не подходит. Надеемся, бегун номер 18 умеет расслабляться и возвращаться к нормальной осанке по окончании пробега.

Лыжник (Рис. 10.8)

Изображенный на фото лыжник сгибает лыжную палку, поднимая ворох снега, и мы видим миофасциальные меридианы в действии. Мы видим, что, как и у



Рис. 10.8 – Лыжник на слаломе. (Воспроизводится с любезного разрешения Джорджа Марселониса, Mill City Photo.)

бегуна, левая Фронтальная функциональная линия соединяет правое плечо с левой ногой, а противоположная Задняя функциональная линия обеспечивает примерно такое же соединение сзади. Линии рук также сходным образом выводят левую руку вперед, близко к телу, а правую отводят назад. Правая Латеральная линия торса открыта, а левая ЛЛ укорочена.

Интересное различие отмечается в ногах. Вес, скорее всего превышающий вес бегуна в тот момент, когда лыжник обходит препятствие, несет его левая нога. Внутренняя сторона лыжи, а значит и внутренний свод стопы, несут, таким образом, большую весовую нагрузку. В этот момент левая щиколотка смотрит абсолютно прямо, а левое колено поворачивается медиально. Мы бы не рекомендовали фиксировать такое положение надолго, потому что оно может негативно повлиять на состояние коленей лыжника. Нижняя часть левой Спиральной линии – передняя часть подвздошно-большеберцового тракта, ведущая к передней большеберцовой мышце – укорочена, что вызывает медиальный поворот колена. Глубинная фронтальная линия «уступает» и позволяет колену упасть медиально. Пока наш лыжник молод и здоров, это, скорее всего, не вызовет проблем, но, боюсь, в долгосрочной перспективе его медиальной коллатеральной связке грозят неприятности, если не принять какие-то меры по восстановлению баланса левой ноги.



Рис. 10.9 – Баскетболисты. (Воспроизводится с любезного разрешения Джорджа Марселониса, Mill City Photo.)

Баскетболист (Рис. 10.9)

Глядя на двух заснятых в воздухе игроков, мы замечаем, что у обоих укорочена Поверхностная задняя линия. Владелец белой формы, отчаянно выпрыгивающий вперед и вверх, чтобы заблокировать удар противника, демонстрирует укороченность в области шеи и нижней части спины, а нижняя часть его ног застыла в позиции подошвенного сгиба – все эти признаки сигнализируют об укороченной ПЗЛ. Игрок в темной форме подпрыгивает по прямой, но, тем не менее, мы наблюдаем укорачивание от затылка до передней части стоп.

Движения игроков различаются. У игрока в белой форме укорочена Поверхностная задняя линия руки и растянуты Поверхностная фронтальная линия руки. Правая Латеральная линия удлиняется, помогая вытянуть руку немного дальше. Правая рука отводится по ПФЛР и служит противовесом левой руке. Игрок в черном действует весь комплекс линий руки и их пересечений друг с другом, отводя правую руку посредством ПЗЛР, удерживая мяч ПФЛР, но совершая бросок за счет Глубинной задней линии руки.

На примере игрока в черной форме мы наблюдаем удивительное равновесие основных линий тела, которые должны обеспечить необходимую опору для точной работы линий руки. Близость замерших в воздухе стоп друг к другу демонстрирует, что в обеспечении поддержки этому движению участвует и Глубинная фронтальная линия.

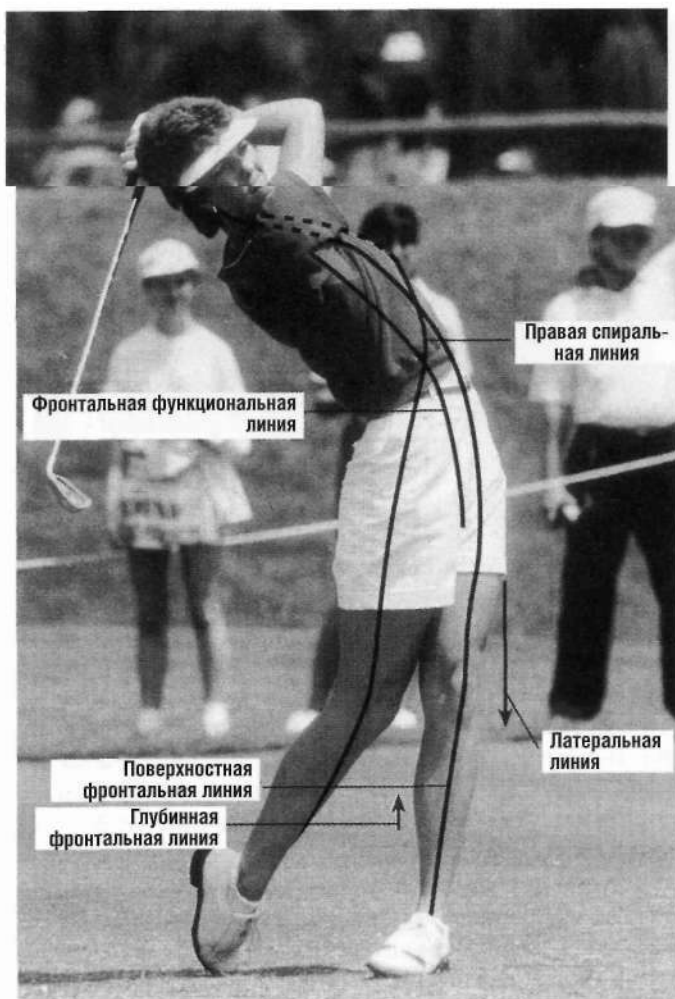


Рис. 10.10 – Гольфистка завершает удар. (Воспроизводится с любезного разрешения Джорджа Марселониса, Mill City Photo.)

Игрок в гольф (Рис. 10.10)

Эта женщина, сфотографированная в завершающий момент одного из первых ударов серии, демонстрирует радующее глаз взаимодействие спиральных линий при движении. Вся передняя сторона правой Спиральной линии, от правой стороны головы вокруг левого плеча и ребер к правому бедру и далее вниз до правого свода, равномерно растянута, за исключением головы, которой приходится повернуться в противоположную сторону, чтобы следить за полетом мяча. А левая СЛ, наоборот, сокращена.

С точки зрения равновесия между передней и задней сторонами тела, Поверхностная фронтальная линия преимущественно открыта и растянута, особенно с правой стороны, а Поверхностная задняя линия укорочена, что создает наклон, по которому и проходят спирали.

Вес ног сместился на внутреннюю часть правой стопы (и в момент на снимке как раз назад) и на наружную сторону левой стопы. При этом происходит сокращение Глубинной фронтальной линии левой ноги (в дополнение к уже отмеченному сокращению по СЛ) и растяжка Латеральной линии, чья задняя поверхность этой же ноги.

Левая Фронтальная функциональная линия от левого плеча к правому бедру также сокращена, а ее правое отображение полностью растянута. Правая Задняя функциональная линия сокращается, а ее отображение, идущее от правого плеча через спину и вокруг наружной поверхности левого бедра к колену, полностью растянута.

Музыканты

Музыканты всего мира принадлежат к тому кругу людей, деятельность которых, требующая большой сосредоточенности, вращается вокруг предмета, форма которого неизменна. При исполнении музыки любого стиля положение их тела всегда формируется вокруг того инструмента, на котором они играют. И эта закономерность настолько сильна, что во время модной вечеринки с участием музыкантов лондонских оркестров, мне удавалось по осанке почти безошибочно угадывать инструмент того или иного исполнителя еще до того, как мне сообщали, на чем он играет. Приспособление положения тела к флейте или скрипке (гитаре, саксофону) было настолько очевидно, что, казалось, даже находясь в футляре, инструмент диктует исполнителю, как держаться.

За счет проникновения в музыку танцевальных методик работы с телом, распространения методики Александера и других методик самостоятельного исправления осанки, музыканты в целом стали с большим пониманием относиться к вопросам осанки и движения. Внимательное отношение к тому, как мы пользуемся собственным телом, может не только сильно повлиять на качество игры, но и продлить срок профессиональной жизни исполнителя.

Вот несколько примеров исполнителей классической музыки, хотя точно такие же проблемы и принципы работы с ними актуальны и для исполнителей джаза, народной музыки и рока. В следующих примерах мы рассматриваем исполнителей-правшей, что и показано на фотографиях. Естественно, если речь зашла бы о леворуких исполнителях и соответственно приспособленных инструментах, многие наши соображения были бы верны в зеркальном отображении.

Виолончелист (Рис. 10.11)

И хотя этот музыкант неплохо владеет своим телом, мы видим, что левая Латеральная линия укорочена и тянет голову влево, а также уменьшает расстояние между левой подмышкой и боком левого бедра. Вероятно, что с течением времени это приведет к созданию



Рис. 10.11 – Виолончелист. (Воспроизводится с любезного разрешения Kinglsey and Ganeri 1996.)

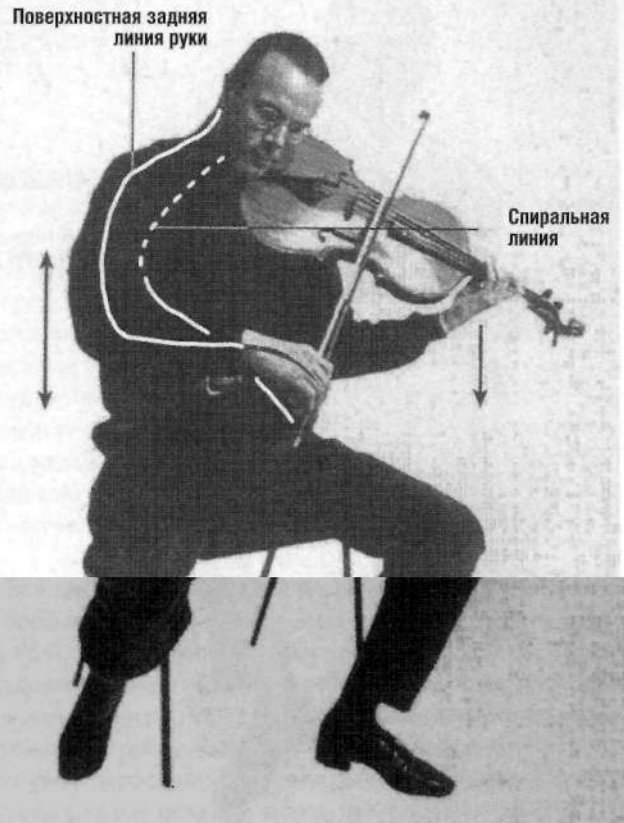


Рис. 10.12 – Скрипач. (Воспроизводится с любезного разрешения Kinglsey and Ganeri 1996.)

натяжения на Глубинную фронтальную линию и потребует компенсаторных изменений, которые приведут к нежелательным структурным последствиям в долгосрочной перспективе.

Конечно, линии рук используются по-разному: одна рука водит смычком, пальцы другой бегают по грифу. В обоих случаях Поверхностная задняя линия руки удерживает руку в отведенном положении, и игра зависит от противопоставления всех пальцев руки большому пальцу – Глубинной и Поверхностной фронтальных линий руки. Тот факт, что смычковая рука удерживается дальше от тела (и кпереди, и кнаружи вбок), участвует в формировании противовеса за счет укорачивания в левой ЛЛ. Противостоять этому можно, если во время игры слегка опустить левый локоть и приподнять правый.

Скрипач (Рис. 10.12)

У скрипача все изменения, характерные для виолончелиста, усугубляются, поскольку ему приходится зажимать инструмент между левым плечом и левой стороной челюсти. И хотя на снимке изображен человек, обученный правильной посадке, по-прежнему ясно видна укороченная Латеральная линия, и это укорачива-

ние распространяется на шею, где часто получает яркое выражение. Это хроническое укорачивание иногда приводит к серьезным нарушениям либо вследствие стягивания мягких тканей, либо настоящему спазму, что может негативно повлиять на двигательную способность пальцев левой руки. Ситуацию можно улучшить, а иногда и вообще разрешить, чуть увеличив опору под подбородок, так чтобы обе стороны шеи стали примерно одной длины.

В дополнение к этому у скрипача также наблюдается поворот, при котором правая Фронтальная функциональная линия выносит плечо поперек тела, в то время как, вопреки нашим ожиданиям, правая Спиральная линия сближает левое плечо и ребра с правым бедром. Совокупность этих движений вызывает укорачивание Поверхностной фронтальной линии на передней стороне туловища и, как правило, расширение тканей Поверхностной задней линии.

Удивительная красота скрипки и ее звучание, подобно сиренам, соблазнили многих музыкантов и «подарили» им целый ряд структурных проблем, вызванных способностью нашего тела склоняться к инструменту, хотя сам инструмент такой гибкостью не обладает.

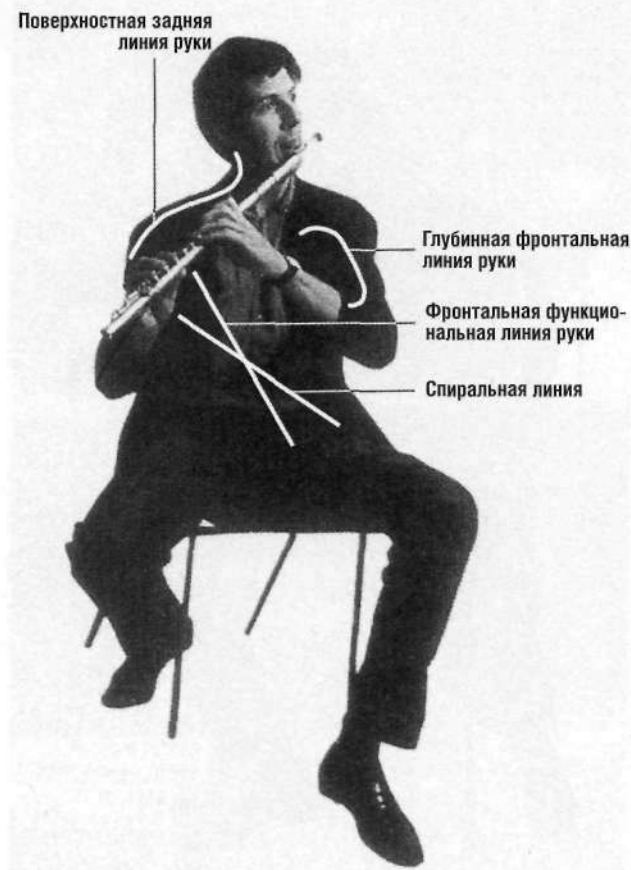

Рис. 10.13 – Флейтист. (Воспроизводится с любезного разрешения Kinglsey and Ganeri 1996.)

Флейтист (Рис. 10.13)

Флейта, как и скрипка, требует адаптации, но в противоположном направлении. Правая Латеральная линия, правая Фронтальная функциональная линия и левая Спиральная линия обычно укорачиваются при игре на флейте. Также обычно укорачивается и Поверхностная фронтальная линия, но, что любопытно, поскольку голова повернута влево, чаще именно правая Поверхностная фронтальная линия, поднимающаяся от лобковой кости к грудино-ключично-сосцевидной мышце, больше подвергается изменениям, чем левая часть этой линии.

Характерно вздернутая голова, сдвиг грудной клетки влево и последующее отклонение плечевого пояса – вот что сразу выдает исполнителя, играющего на флейте.

Трубач (Рис. 10.14)

Все предыдущие примеры рассматривали асимметричное положение инструмента; конечно, существует целый класс музыкальных инструментов, таких как труба, кларнет и им подобные, – их музыкант держит симметрично.



Рис. 10.14 – Тромбонист. (Воспроизводится с любезного разрешения Kinglsey and Ganeri 1996.)

В таких случаях маловероятно, что дисбаланс Спиральной, Латеральной или Функциональной линий происходит по вине инструмента, но у этих музыкантов все же есть одна общая проблема. Поскольку руки, держащие инструмент, должны находиться перед телом, ткани Поверхностной задней линии имеют тенденцию к укорачиванию, в особенности это касается глубоких мышц позвоночника. Так как исполнитель, играющий на духовом инструменте, в большей степени, чем какой-либо другой музыкант, полагается на свое дыхание, то такое укорачивание в спине заставляет исполнителя сосредоточивать дыхание в передней части легких и тела. На примере этого трубача виден типичный результат – ПЗЛ укорочена, но Поверхностная фронтальная линия длинная.

Примерно 60% легкого располагается за срединно-корональной линией тела, поэтому во многих случаях хороших результатов можно добиться, работая над положением таза исполнителя и отмечая, помогает ли это позиционное изменение высвободить некоторые мышцы спины так, чтобы дыхание смогло распространиться и на заднюю часть грудной клетки.

Как надо сидеть

Как бы часто люди западного мира не садились, дело это опасное и беспокойное! Редко удается сесть так, чтобы баланс миофасциальных меридианов не нарушался. Здесь приводятся базовые принципы, которые можно применять водителям, офисным работникам, писателям, завершающим очередную книгу, и всем тем, кому приходится долгое время проводить сидя.

Когда мы сидим, ноги в большей или меньшей степени перестают выполнять функцию поддержки, и главной опорой тела становится таз. Поэтому на примере сидячей позы мы можем наблюдать чистые взаимодействия миофасциальных линий туловища. То есть взаимоотношение передней части тела к задней зависит от Поверхностной фронтальной, Глубинной фронтальной и Поверхностной задней линий. Если у сидящего человека наблюдается асимметрия, то можно говорить и о Латеральной и Спиральной линиях, и мы обязательно обсудим это. Однако нашей главной темой остается сагиттальный баланс (т.к. именно с ним связаны почти все нарушения осанки), баланс сгибания/разгибания, - то есть с тем, как эти три линии координируются в сагиттальной плоскости (см. Рис. 10.19).

Правильный баланс позвоночника в положении сидя напоминает баланс, необходимый для положения стоя: большая часть позвоночника легко и полностью выпрямлена. Вес основных частей тела - головы, груди и таза, расположенных друг над другом, - опирается на передние седалищные бугры. Как мы уже отметили ранее в соответствующих главах, ПФЛ обычно выполняет сгибание торса (за исключением верхнего отдела шеи), ПЗЛ участвует в его разгибании, а ГЗЛ может выполнять и сгиб, и выпрямление разных отделов позвоночника. Легкое выравнивание в положении сидя создается за счет сбалансированного положения этих линий, хотя на первых порах уравнивать линии друг

с другом может показаться нелегкой задачей, поскольку для этого потребуются преодолеть привычки своей нервной системы и соединительной ткани.

На самом деле, очень легко привыкнуть сидеть так, что происходит следующее:

1. голова смещается вперед и вниз
2. верхний отдел шеи излишне разгибается
3. грудь и передняя часть грудной клетки «падают»
4. поясничные позвонки сдвигаются назад и сгибаются
5. таз заваливается назад, так что вес тела переносится на заднюю часть седалищных бугров (т.е. таз наклоняется к копчику).

Все это происходит из-за укорачивания ПЗЛ, а также, по всей вероятности, укорачивания и некоторых участков ГФЛ. В зависимости от того, что, собственно, мы наблюдаем у конкретного человека, может потребоваться удлинить ткани по ПФЛ туловища (фасциальные пласты, связанные с прямой мышцей живота, например), чтобы позволить передней части тела сместиться вверх. Когда расположенные спереди ткани тянут книзу, ткани ПЗЛ зачастую расширяются, поэтому переход вашего пациента к правильному положению сидя можно облегчить, медиально сместив ткани ПЗЛ к средней линии спины, чтобы откорректировать это расширение.

Также часто оказывается необходимо «задействовать» и ГФЛ (повысить ее тонус). А именно, необходимо использовать поясничную мышцу, чтобы сдвинуть вперед поясничные позвонки и, таким образом, поднять грудь; необходимо также задействовать длинные мышцы головы и шеи, чтобы противодействовать тканям ПЗЛ и ПФЛ, которые стремятся разогнуть верхние шейные позвонки.

Выделенный ниже раздел («Интеграция позвоночника в положении сидя») описывает упражнение для интеграции позвоночника, которое помогает достичь одновременно всех этих целей, хотя и работа над отдельными компонентами также необходима. При достижении правильной осанки в положении сидя важно усердно тренировать его в течение нескольких дней или недель до тех пор, пока ваша нервная система и ее послушные подданные, мышцы, не приспособятся к этим изменениям. После этого периода осознанного самоконтроля вы сможете удерживать это правильное положение часами практически без усилий и структурных болей, а также без помех для дыхания и концентрации внимания.



Интеграция позвоночника в положении сидя

(Автор хочет поблагодарить Джудит Астон за рассказ об основах этого упражнения по интеграции и отметить, что описанное ниже упражнение было услышано от нее в 1975 г. Возможно, на сегодняшний момент оно не является точным отражением ее нынешнего подхода, и, таковы уж свойства памяти, я мог, вероятно, что-то опустить или добавить, но ее изначальный замысел заслуживает оценки и благодарности.)

Почти каждый из нас столкнулся с необходимостью приспособить свою осанку к школьной парте. Многие пациенты автора сталкивались с тем же, что и он: когда мы сидели, согнувшись над доставшейся нам партой, грудной отдел позвоночника наклонялся, а когда во время переключки мы поднимали голову, шея разгибалась над согнутым позвоночником. Было бы замечательно иметь ортопедические парты, которые можно приспособить под каждого отдельного ученика, как специальные кресла для исправления осанки, но при нынешнем финансировании школ такое вряд ли будет возможно в ближайшем будущем. Короткий урок того, как приучить себя правильно сидеть на стуле и за партой – найдя удобную осанку в положении сидя и задействуя, при движениях в этом положении, позвоночник целиком – вот более дешевый выход из положения, который может избавить вас от жизни с дурной привычкой.

При нашем сидячем образе жизни, немыслимой без компьютеров и автомобилей, нехватку общего обучения тому, как правильно сидеть, можно счесть чем-то между глупостью и грехом. В основе этого упражнения лежит понимание того, что обучение правильной позе при сидении представляет собой не изменение отдельных сегментов, а всего позвоночника в целом. Этим упражнением мы пытаемся создать в позвоночнике интегрированное, напоминающее пружину движение, с целью исправить проблемы, заложенные школьными партами, и научиться правильно сидеть.

Сядьте ровно на довольно твердый стул или табуретку, и во время выполнения упражнения не касайтесь спинки стула. Стул с твердым сиденьем использовать предпочтительнее, потому что так вы сможете почувствовать, на какой

именно части сиделищных бугров вы сидите. Выпрямите спину и слегка качните таз вперед и назад, чтобы установить центральное положение тела над тазом – сесть максимально прямо и с наибольшим комфортом для поясничного изгиба позвоночника.

Медленно перекайтесь назад на сиделищных буграх, чтобы все ваше тело отреагировало на это изменение положения тела. Копчик медленно смещается по направлению к стулу, а поясничный изгиб выравнивается и выгибается в обратную сторону. Выполняйте это движение постепенно, маленькими порциями; старайтесь постоянно ощущать, как ваше тело реагирует на изменение. Если вы расслабитесь, так чтобы тело свободно реагировало, а не поддерживало заданную осанку, то почувствуете, как спереди грудная клетка начнет опускаться, а таз отклонится назад.

Вернитесь в исходное положение и медленно повторите это движение несколько раз, отмечая взаимоотношения между частями вашего тела: качните таз назад, и грудная клетка опустится или слегка изогнется; качните таз вперед, и грудь с легкостью поднимется на свое место.

Продолжите начатое движение: если вы не удерживаете голову в одном положении относительно комнаты, а даете ей двигаться вместе со всем позвоночником, то она начнет наклоняться вперед вместе с тем, как шея, естественно, начнет сгибаться, и ваше поле зрения будет постепенно смещаться к полу. Мы настолько привыкли удерживать голову отдельно от тела, что именно эта часть упражнения может оказаться наиболее сложной. Мы постоянно удерживаем положение головы относительно наших комнат с прямыми углами и не даем ей реагировать на внутренний голос остальной части позвоночника. Постарайтесь, и вы сможете почувствовать эту связь.

Перейдите от выпрямленной спины к полному изгибу. При этом копчик приближается к сиденью, грудина несколько сблизается с тазом, а ваш взгляд обращен к вашим коленям (Рис. 10.15). Удостоверившись в том, что движение идет от таза, повторите его в обратную сторону, чтобы таз сместил поясничные позвонки, а они, в свою очередь, грудь, так чтобы она вызвала выпрямление шеи и подъем головы. Повторите последовательность этих дви-

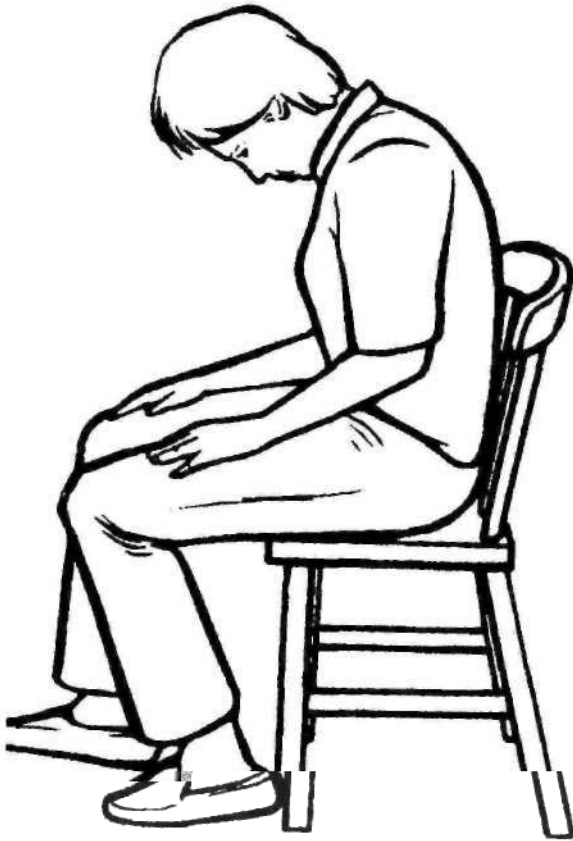

Рис. 10.15 – Фаза полного сгибания.

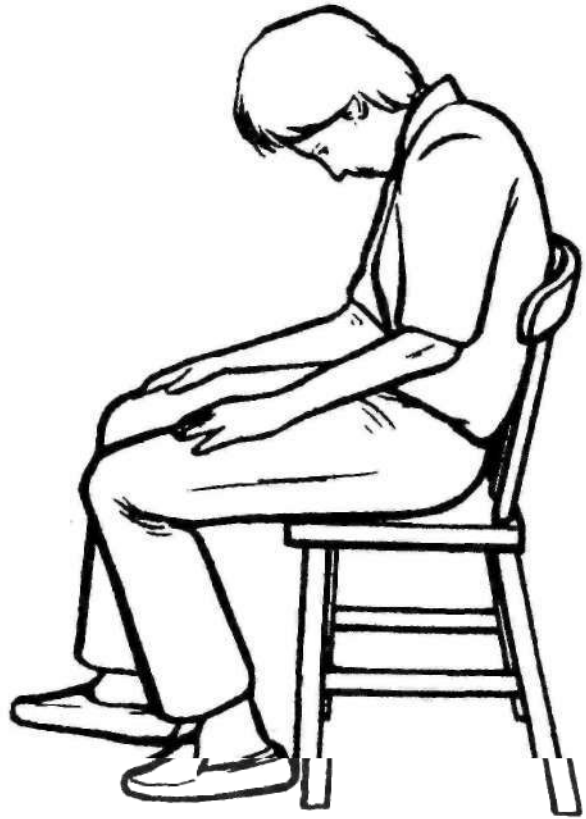

Рис. 10.16 – Фаза полного сгибания выполнена неправильно: грудь заваливается за таз.

жений несколько раз до тех пор, пока оно не станет с легкостью даваться пружине вашего позвоночника.

Выполняя это движение, важно не дать груди уйти за линию таза (Рис. 10.16). Грудь и тазом даже при полном сгибе. Если, откатываясь назад, вашему дыханию и внутренним органам недостает пространства, то дело, возможно, в том, что вы даете весу груди сместиться за линию таза. Проверьте, так ли это, сделав упражнение перед зеркалом.

Выпрямляясь из сгиба, продолжайте это движение, разгибаясь, идя по-прежнему от таза, и даже выгибаясь в обратную сторону. Теперь лобковая кость движется к сиденью стула, поясничный изгиб усиливается, а грудина поднимается. Внимательно следите за тем, чтобы угол наклона головы следовал за движением всего остального позвоночника; не позволяйте голове самой управлять этим движением, как обычно (Рис. 10.17). Если вы проследите за тем, чтобы движения шеи и головы координировались со всем позвоночником, шея не достигнет полного сверхвыпрямления; у сверхвыпрямления еще останется некоторый «запас» (Рис. 10.18).

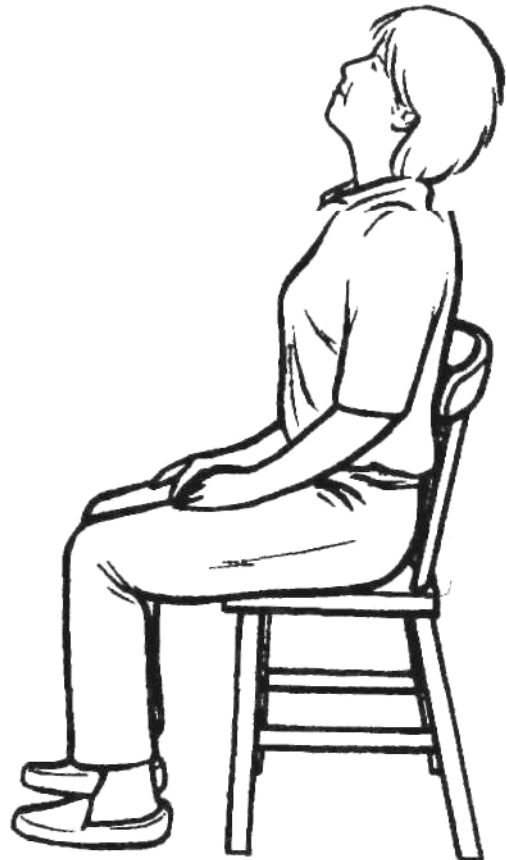

Рис. 10.17 – Правильно выполненная фаза сверхвыпрямления.

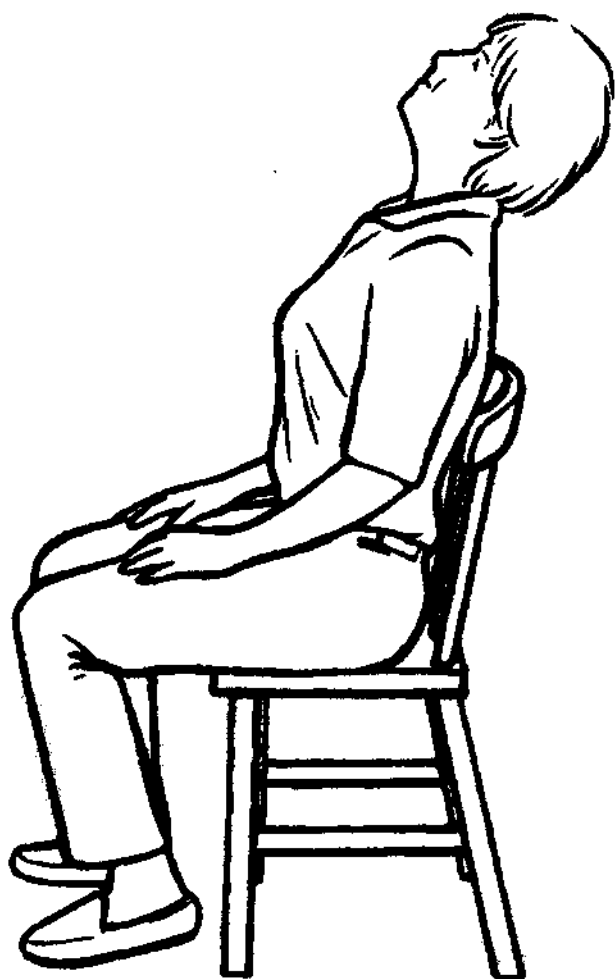


Рис. 10.18 – Фаза сверхвыпрямления выполнена неправильно: голова разгибается за пределы всего остального позвоночника.

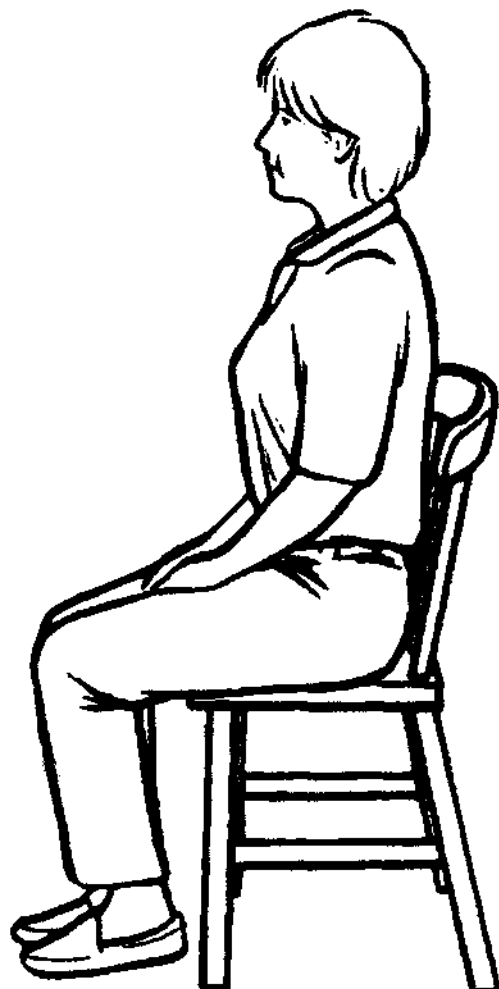


Рис. 10.19 - Правильно выполненная фаза выпрямления.

Выпрямьтесь, пройдя через нейтральный сгиб вперед, пусть позвоночник пройдет весь спектр движения – от полного сгиба к сверхвыпрямлению и обратно – пока всецело не обучится ему. Пусть всякий раз движение идет от таза; почувствуйте, как вес медленно смещается с передней на заднюю часть седалищных бугров; останавливайтесь или замедляйте движение, если почувствуете, что голова сопротивляется и пытается руководить этим движением.

Когда вы уже привыкли к интегрированному движению, начните возвратное движение из положения сверхвыпрямления с открытыми глазами, и остановитесь, когда ваши глаза будут на линии горизонта (Рис. 10.19). Почувствуйте то положение, которое приняло ваше тело. Почувствуйте, как вам легко дышать. Возможно, вы нашли для себя новое положение сидя. Проверьте это, сгибаясь дальше и возвращаясь назад, пока ваши глаза не окажутся на уровне горизонта, следя за тем, чтобы движение ваших глаз оставалось пассивным, а движение тела

начиналось от таза. Чем чаще вы будете повторять это упражнение, тем легче вам будет освоить это новое положение вашего тела.

По всем этим признакам, мы надеемся, любое изменение положения головы вызывает изменение всей интегрированной пружины позвоночника. Чтобы посмотреть вниз на свой стол, книгу, вязание, слегка качните таз назад, чтобы голова и глаза пришли в нужное положение. Чтобы посмотреть вверх, сместите таз вперед, чтобы поднять торс и глаза. Чтобы проследить глазами за полетом птицы, выведите таз еще больше вперед. И хотя здесь мы описали упражнение в терминах чистого сгиба и выпрямления, мы с легкостью можем добавить и поворот с нажимом на одну ногу, за которым последует и все тело. Выполняйте эти движения таким способом некоторое время, и они скоро станут рефлекторными, а вы приобретете привычку, которая всю жизнь будет доставлять удовольствие вашему позвоночнику.

Смешно было бы, если бы эта модель, сидящая прямо, как человек эпохи королевы Виктории, вдруг уронила бы голову, чтобы что-то прочесть, или согнула спину, выгибая шею, чтобы посмотреть на своего учителя. Оба эти движения разрушили бы интеграцию позвоночника.

Когда вы сидите в таком положении, вы приобретаете вид естественный и благородный, и, возможно, заметите, что когда вы сидите таким образом, люди начинают поглядывать на вас, ожидая, что вы станете говорить. Если вам так неудобно, можете опереться спиной о спинку стула, но так, чтобы поддержка всего тела исходила от таза, не позволяя груди сойти с линии таза и сесть на копчик, что сделало бы вашу позу позой ожидающего указаний слуги.

Если вы станете руководить своими пациентами в этом упражнении, проследите за тем, чтобы движение начиналось с таза. Обычно, положив руку на нижнюю часть спины, вы сможете определить источник движения. Иногда необходимо положить другую руку на голову пациента, чтобы обеспечить работу головы вместе со всем остальным позвоночником. Обязательно добейтесь того, чтобы к концу приема ваш пациент научился выполнять все упражнение самостоятельно.

Ходьба

Как было сказано в Главе 2, концепция анатомических поездов не очень пригодна для анализа целостного движения. Тем не менее, полезно рассмотреть простой пример ходьбы – хотя ходьба не так уж проста.

Делая шаг вперед, хотя он и может начаться от мышц-сгибателей ГФЛ (например, поясничной и подвздошной мышц), мы, конечно же, сгибаем тазобедренный сустав, выпрямляем колено и сгибаем щиколотку в тыльную сторону; все эти движения обеспечиваются миофасцией ПФЛ. Мышцы начинают работать в некоторой последовательности, но нижняя часть ПФЛступает в дело последним.

С тем, как нога передвигается вперед, вся миофасция готовится принять вес тела и ударную нагрузку от земли. Внутри фасциальной сети мышцы напрягают-

и другие ткани ГФЛ способствуют выполнению сгибания/разгибания и обеспечивают стабильность внутреннего свода и по внутренней стороне ноги.

Слабая координация или миофасциальная связь в любой из этих тканей закладывают узнаваемые модели ходьбы, часть которых, безусловно индивидуальны, как каприз или прихоть, но некоторые абсолютно неправильными могут вызвать серьезные проблемы.

В верхней части тела наиболее часто контрлатеральное взаимодействие при ходьбе включает в себя работу Функциональных линий, которые выводят вперед правое плечо, создавая противовес левой ноге, когда она идет вперед, и наоборот. Под этим наружным, направленным к апландику, движением туловище закручивается подобно пружине часов в направлении обратном тому, в котором ноги закручивают таз. Эта энергия поворота, наполняющая межреберные мышцы и косые мышцы живота, формируется и выплескивает-

ся при каждом шаге. Когда по какой-то причине это значительное внутреннее движение прекращается, он выносится наружу, что можно заметить по излишнему движению рук при ходьбе. В этой модели закручивающие-разкручивающие взаимодействия ткани Латеральной и Спиральной линий. Латеральные линии попеременно укорачиваются со стороны, несущей основную нагрузку, чтобы туловище не стало заваливаться в сторону, противоположную нагруженной ноге.

Познание на уроке движения

Короткое и простое упражнение, описанное ниже в разделе «Перезагрузка», было навеяно книгой Дэра Милла Фельдэнрайса, придумавшего почти способ научиться движению и создавшего серию уроков «Позна-

ние через движение». Специфика этого урока и анализ миофасциальных меридианов, с ним связанных, являются моей собственной интерпретацией, но сам подход и основные принципы этого урока взяты из работы Фельденкрайса.

Мы выбрали именно этот конкретный урок за его простоту и возможность применения в случаях общих соматических нарушений. И что еще более важно, он представляет собой пример движения первичного, то есть из ряда тех сформированных в ходе развития движений, из которых, как из кирпичиков, строятся наши

движения каждый день. Многие врачи, занимающие терапией движения, сходятся в том, что опускать и не выполнять одну из фаз такого движения означает создавать предрасположенность к структурным и двигательным нарушениям. И хотя это трудно доказать, я обнаружил, что на базе этого и других таких движений можно с удивительной точностью определить модели формирования дисфункции, приводящей к внешним проявлениям нарушений или закладывающей предпосылки будущих травм.



Переворачиваемся

Описываемый здесь урок разработан для того, чтобы его выполняли; простое чтение его описания не даст вам прочувствовать его суть. Можете прочитать описание, а затем выполнить упражнение на полу, или записать текст на кассету и проиграть его себе, выполняя упражнение. Многие подобные уроки (и гораздо более сложные, чем этот) имеются в записи и в напечатанном виде и распространяются среди преподавателей методики «Познание через движение» Фельденкрайса.

Лягте на пол, подняв верх колени так, чтобы ваши стопы стояли на полу (Рис. 10.20). Сначала положите колени на пол справа от себя, а затем вернитесь в исходное положение. Проведите это несколько раз, повторяя движение с комфортом для себя, не пытайтесь форсировать или растянуть мышцы. Не держите колени вместе, а старайтесь удерживать обе стопы на полу, хотя в итоге левая стопа может и оторваться от пола. Вы почувствуете, как вес смещается на бок правого бедра и возвращается обратно, когда вы вновь поднимаете колени.

Как реагирует верхняя часть туловища? Чувствуете ли вы, как ребра с левой стороны поднимаются от пола или как реагирует плечевой пояс? Отдохните.

Положите руки на уровне или выше головы ладонями вверх. Расположите их с максимальным удобством для себя, опять-таки не форсируя и не растягивая мышцы. Если это слишком сложно или тяжело, положите руки на грудь и

выполняйте следующие указания так, как вам удобно. Снова опустите колени на пол с правой стороны от себя, но на этот раз добавьте еще одно движение – каждый раз опуская колени вправо, вытягивайте правую руку или локоть дальше за голову. Важно не отвести руку как можно дальше, а выполнить это движение координированно с коленями так, чтобы ваша рука разгибалась, когда колени опускаются вправо, и возвращалась на место вместе с коленями.

Повторяя это движение, дайте ему распространиться так, чтобы ребра и голова шли за коленями. Вытягивайте руку еще больше, и вы почувствуете, как перевернулись на бок. Выполните это движение несколько раз, перекачиваясь со спины на бок и обратно. Если вам удобно, кладите голову на правую руку.

Когда вы выполняете это движение, левая рука может лечь поперек правой или поперек груди или за голову. Пусть она окажется на полу перед вашим лицом. Итак, теперь вы лежите на боку, колени подняты вверх (бедрогнуты), и перед вами лежит левая рука (Рис. 10.21). Теперь начинайте разводить колени и локти в противоположные стороны, а потом сводить их обратно друг к другу. В большинстве случаев тело отреагирует следующим образом: разводя локти и колени друг от друга, вы будете переворачиваться на живот. Когда колени и локти будут возвращаться друг к другу, вы снова будете переворачиваться так, чтобы лечь на спину. Поэкспериментируйте с этим движением, особенно с разгибанием рук и ног до тех пор, пока не ляжете на живот (Рис. 10.22). Примите во внимание, что тело может завалиться на пол, поэтому расслабь-

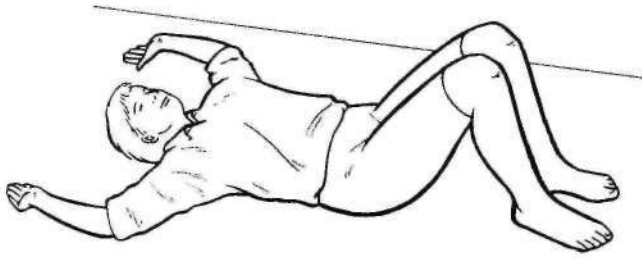


Рис. 10.20 – Сначала удобно лягте на спину и опустите колени вправо.

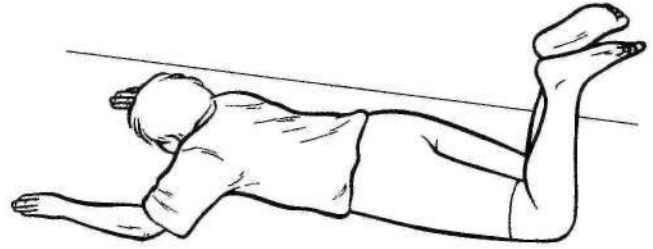


Рис. 10.22 – После того, как вы перевернулись на живот, можете продолжить поворот, отведя колени влево, а все тело последует за ними.

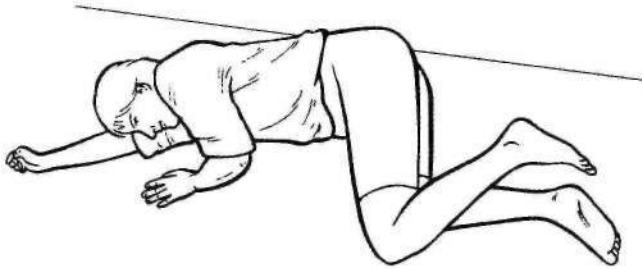


Рис. 10.21 – Когда вы дойдете до позы «лежа на боку», можете продолжить движение, разводя колени и локти в разные стороны.

за бедрами. Возможно, вам будет удобно, если голова ляжет на вытянутую левую руку. Начиная переворачиваться на левый бок, вновь сведите вместе ребра и колени, и вы почувствуете, что вы легко можете перевернуться на спину. И вновь повторите это движение – перевернитесь с живота на левый бок и затем на спину – несколько раз, пока не почувствуете, что оно получается легко и координированно.

На этом этапе вы выполнили поворот на 360 градусов. Если пространство позволяет, можете продолжать движение в этом же направлении. Если же нет, переворачивайтесь обратно в сторону исходного положения. Отметьте для себя, легче ли вам переворачиваться в одну сторону, чем в другую. Потренируйтесь переворачиваться в обе стороны до тех пор, пока поворот не будет получаться с легкостью. Выполняйте его скорее медленно, чем быстро – умение быстро перевернуться не означает, что вы в совершенстве овладели мастерством поворота. Только когда вам удастся переворачиваться медленно, не заваливаясь и не пропуская отдельные стадии движения, не следуя инерции движения, а управляя им, тогда вы сможете сказать, что овладели этим искусством.

Координированно выполняя это упражнение, вы почувствуете, как миофасциальные меридианы складываются и распрямляются как гармошка.

те мышцы туловища так, чтобы мягко перекатиться на живот. Можете ли вы в каждый момент движения передумать и вернуться в исходное положение?

Теперь, уже лежа на полу, поверните голову лицом вправо. Поднимите стопы вверх так, чтобы колени оказались согнуты, и начните поднимать стопы к левому боку, как будто хотите поставить на пол наружный край левой стопы. Как и до этого, пусть ноги двигаются одна против другой так, чтобы правое колено поднималось от пола только к концу движения. Движение должно оставаться для вас комфортным, а повторение должно сделать его простым и даже элегантным.

Выполняя это движение, вы можете вновь обнаружить, что тело следует за ним, то есть правый бок ребер поднимается вверх вслед

Анализ линий на уроке «Познание через движение»

Если мы посмотрим на это упражнение через призму теории анатомических поездов, то нам станет абсолютно понятно, что линии выполняют движение по спирали, необходимое, чтобы перевернуть тело. Когда мы лежим на спине и опускаем колени влево, левая Задняя функциональная линия начинает это движение, а правая ЗФЛ остается растянутой до тех пор, пока не начнет тянуть тело за собой, словно закрученная на нем струна. Правая Спиральная линия и левая Фронтальная функциональная линия также начинают создавать натяжение вместе с тем, как правая бедренная кость поворачивается вправо и тянет за собой левую сторону грудной клетки; но главная линия натяжения проходит по ЗФЛ. Левая ФФЛ продолжает тянуть живот с бока, а правая ЗФЛ завершает натяжение на бок и спину, — и оба эти движения координируются с двумя Спиральными линиями.

При более тонком рассмотрении этого урока мы отмечаем, что на каждой стадии движения главные линии открываются по направлению к полу. Когда мы лежим на спине, Поверхностная задняя линия открывается, а Поверхностная фронтальная линия закрывается или укорачивается. Мы переворачиваемся на правый бок, открывая правую Латеральную линию, неважно, думаем ли мы об этом в таких терминах или нет. К тому моменту, когда мы уже лежим на правом боку, правая ЛЛ в целом уже более открыта, а левая ЛЛ в большей степени закрыта (необязательно сокращена, может быть, просто пассивно укорочена).

Когда мы переворачиваемся с правого бока на живот, ПФЛ открывается, а ПЗЛ закрывается. Мы видим, как это происходит у младенцев, и можем почувствовать на себе, хотя во взрослом теле это не столь очевидно. Чтобы продолжить движение и перевернуться на левый бок, мы должны открыть левую ЛЛ и закрыть правую. Когда мы уже овладели этим движением и с легкостью выполняем его, мы уже чувствуем, как линии открываются по направлению к полу, а также чувствуем (если мы учимся сами) или видим (если учим других или наблюдаем за пациентом), в каких зонах двигательная способность тела ограничена или зажата. Именно это открывание линии к полу, а не спиральное натяжение, начинающее движение, является ключом к выполнению этого первичного движения (к тому же расположение точки начала движения может сильно различаться у разных людей). Обнаружение зон ограничения этого открывания главных линий и работа над ними зачастую придает больше легкости этому движению, чем работа над Функциональными или Спиральными линиями, хотя и на этих линиях могут быть подобные зажимы. Смысл в том, что практически незаметные изменения меридианов в целом дают нам возможность понять адаптивное движение. Эти базовые приспособления в наших движениях являются фундаментальными и

происходят на этапе раннего, доречевого развития нашего тела. Увидеть их сложнее, чем некоторые явные движения, которые мы рассматривали ранее в этой главе, но именно они являются ключом к пониманию и решению проблем.

Примеры с Востока

Асана йоги

Хотя мы уже и приводили примеры нескольких позиций йоги, иллюстрируя растяжку или работу различных линий в соответствующих главах, более сложные позиции задействуют участки нескольких линий сразу. Здесь мы анализируем эти линии так, как это могли бы делать учителя йоги, оценивая своих студентов. Две приведенные здесь позиции — это позиция треугольник («трикасана» — Рис. 10.23) и позиция повернутый латеральный угол («паривритта парсваконасана» — см. Рис. 10.24 далее).

Треугольник (Рис. 10.23)

Сравните позицию на Рис. 10.23А с позициями на Рис. 10.23В и 10.23С. Женщина на Рис. 10.23А — профессиональный инструктор по йоге. Мужчина на Рис. 10.23В уже довольно давно тренируется, а вот изображенный на Рис. 10.23С молодой человек только начал свои занятия. И так мы наблюдаем растущую неспособность удлинять определенные миофасциальные меридианы. И хотя описывать это положение вещей можно в терминах работы отдельных мышц, гораздо более полезно представлять его в терминах этих линий, к тому же такой анализ гораздо ближе к тому, что делает инструктор по йоге.

Наиболее разительный контраст наблюдается в растяжимости левой Латеральной линии. На Рис. 10.23А ЛЛ с легкостью открывается от латерального свода задней части стопы и по наружной стороне ноги к подвздошному гребню, и далее — через талию и ребра к шее. На двух других рисунках (В и С) мы видим напряжение по наружной стороне ноги, сопротивление таза, с трудом сдвигающегося от бедренной кости, а в результате — с трудом отодвигающиеся в сторону от таза ребра.

И хотя вполне очевидно было бы измерить эту разницу через угол между торсом и полом, интересно взглянуть на это с обратной стороны. На каждой фотографии обратите внимание на расстояние между правой рукой и правым боком.

Сокращение нижнего участка левой ЛЛ в 10.23В и С обязательно вызывает сокращение в верхнем участке правой ЛЛ. На Рис. А правая ЛЛ торса может удлиниться до того, пока не станет практически той же длины, что и левая.

Важность, придаваемая выдвинутой вперед ногой, обманчива в этой позиции. Конечно, растягивается

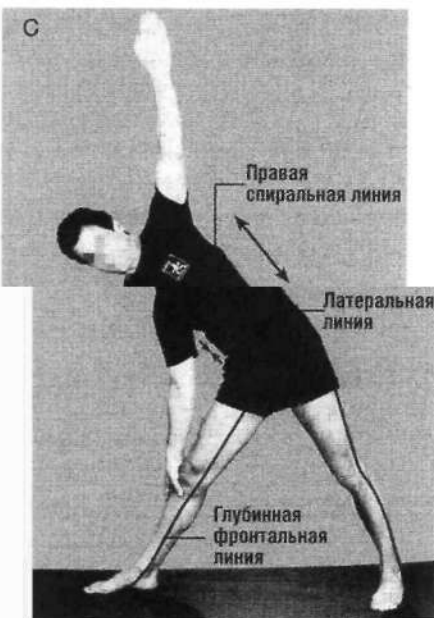
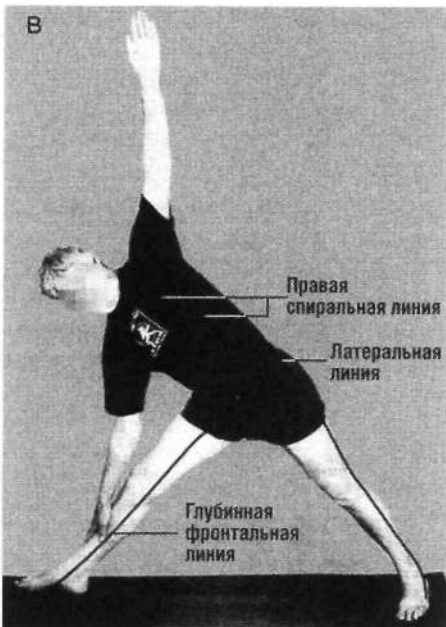
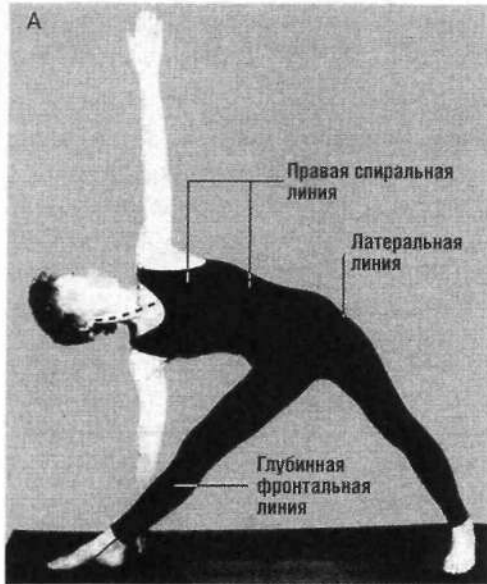Рис. 10.23 – Триканасана (позиция «треугольник») выполняется (А) профессиональным тренером, (В) давно занимающимся йогой учеником и (С) начинающим учеником.

Поверхностная задняя линия (подколенные мышцы и комплекс икроножной/камбаловидной мышц). Однако перекрут в области таза оттягивает седалищную и лобковую ветви от бедренной кости, что приводит к сильному растяжению Глубинной фронтальной линии переднего участка ноги. В этой позиции требуется умение удлинять группу приводящих мышц, а также заднюю межмышечную перегородку бедра между приводящими и подколенными мышцами. У молодого человека с Рис. 10.23С неспособность растянуть внутреннюю сторону правого бедра приводит к созданию напряжения и небольшого медиального поворота на внутренней стороне правого колена. (Как правило, инструктор напоминает своим ученикам, что в этой позиции оба колена нужно держать повернутыми латерально, чтобы не упасть и не заработать травму). У мужчины на Рис. 10.23В группа приводящих мышц растянута больше, что позволяет седалищному бугру сместиться дальше от бедренной кости. Однако передняя часть группы приводящих мышц не дает тазу повернуться от бедренной кости; и, следовательно, таз на Рис. 10.23В в большей степени повернут к полу, чем на Рис. 10.23А, где он повернут в большей степени к нам.

В туловище правая Спиральная линия (от правой стороны головы к тазу через левое плечо) растягивается, а левая сокращается, чтобы создать эту позицию. Способность удлинять эту линию выражается в способности повернуть голову к потолку (хотя возможно, что модели на Рис. 10.23 В и С просто забыли, в пылу сражения с фотокамерой, повернуть голову к потолку). Гораздо более ярким признаком неспособности удлинить правую СЛ является угол грудины. На Рис. 10.23А грудная клетка смотрит прямо на нас. На Рис. 10.23В, и в меньшей степени С, грудина все-таки несколько повернута к полу, что сопровождается неспособностью таза повернуться влево, по направлению от левого бедра. Мы также видим, что СЛ не может удлиниться, по углу левого плеча и руки, которые, конечно, покоятся на грудной клетке. Возможно, левая Поверхностная фронтальная линия руки (от большой грудной мышцы к ладони) укорочена, но на Рис. 10.23 В и С разница между углами наклона руки, кажется, происходит из-за того, что правая СЛ не может дать грудной клетке повернуться влево.

В общем, на Рис. 10.23А показано, какая сила необходима, чтобы с такой легкостью можно было так полноценно и красиво выполнить эту позицию и сохранить равновесие между противоположными линиями. И, если тому не препятствуют генетические нарушения или травмы, достижение такого равновесия – лишь вопрос тренировки для мужчин, изображенных на Рис. 10.23 В и С.

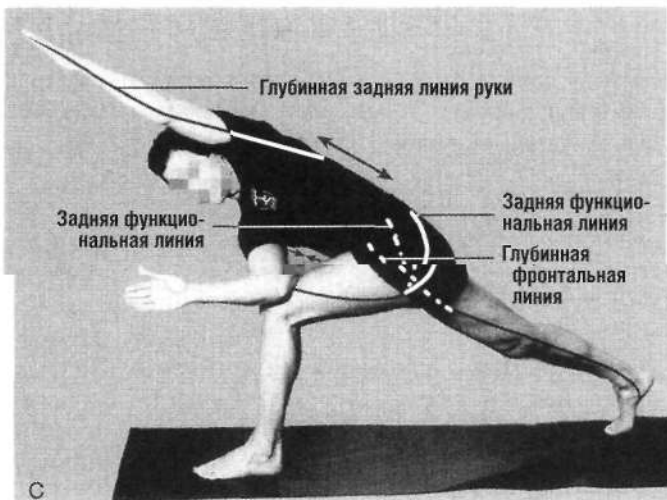
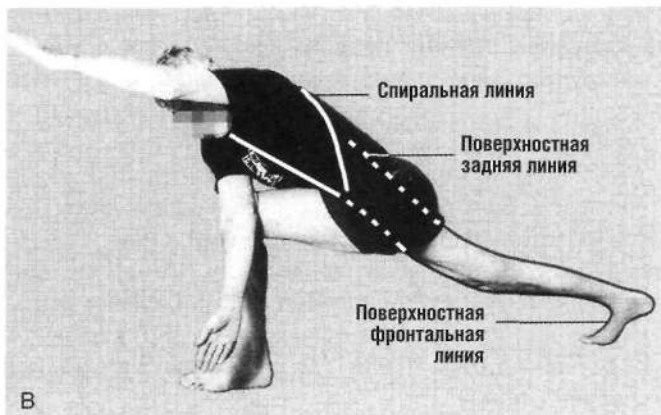
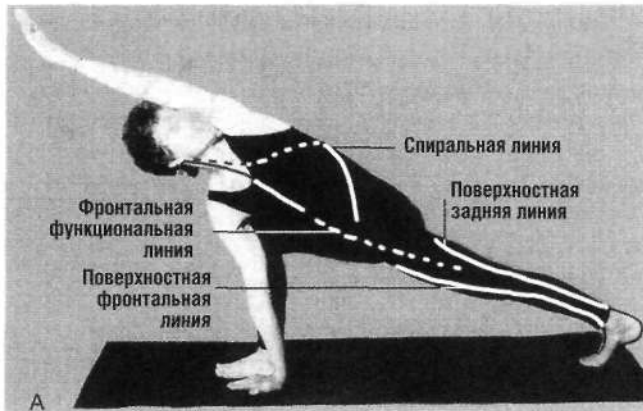Рис. 10.24* Паривритта Парсваконасана (позиция «обращенный латеральный угол») выполняется (А) профессиональным тренером, (В) давно занимающимся йогой учеником и (С) начинающим учеником.

Позиция повернутый латеральный угол (Рис. 10.24)

Эта позиция представляет ряд трудностей, характерных и для позиции треугольник, а также и ряд новых (Рис. 10.24). В целом она представляет собой резкий поворот – на этих фотографиях это поворот вправо – груди относительно таза. Рассматривая опять случаи от профессионального инструктора до новичка, мы увидим ряд компенсаторных изменений в задействованных здесь линиях.

Перекрут вокруг таза требует довольно длинной Глубинной фронтальной линии. Это мы и видим на Рис. 10.24А, но на В мы сталкиваемся с неспособностью полностью выпрямиться из-за коротких глубоких мышц-сгибателей бедра. На Рис. 10.24С напряженные глубокие латеральные мышцы-вращатели и подколенные мышцы не дают бедру полностью согнуться и оставляют поясничные позвонки в заднем положении, а голова из-за этого втягивается в туловище.

На Рис. 10.24А мы видим, что Поверхностная фронтальная линия может равномерно удлиниться от правого сосцевидного отростка до правой голени, в то время как на В и С показана укороченность этой линии по передней стороне туловища и отсутствие выравнивания между бедром и нижней частью ноги. И снова мастерство исполнения проявляется и в равновесии между двумя Латеральными линиями в туловище А, в то время как у В очевидна некоторая укороченность, а новичка – значительная укороченность по правой стороне туловища.

И конечно, различия в Спиральных линиях наиболее очевидны. Обратный перекрут между тазом и плечами указывает на необходимость удлинения спиралей. Способность инструктора поставить руку на пол и повернуть голову к потолку полностью зависит от ее способности растянуть правую Спиральную линию от правого бедра вокруг левого плеча до правой стороны головы. Для этого также требуется и соответствующая сила левой Спиральной линии. Мужчине на Рис. В сложно отвести левые ребра от правого бедра, и, таким образом, рука заслоняет лицо. У новичка на Рис. С отказываются поворачиваться бедра, вероятно, как из-за правой Задней функциональной линии, так и из-за СЛ.

Собственно в руках необходимо, чтобы и Поверхностная и Глубинная фронтальные линии, а также и Глубинная задняя линия руки, могли удлиняться в сторону от Латеральной и Функциональной линий вытянутой левой руки.

В общем, на Рис. 10.24А мы видим такие прямые линии вдоль скелета в этой позиции за счет того, что прочные миофасциальные линии способны удлиняться. Как показывает практика, тренировки йоги превращают вас и человека на Рис. В или С в человека на Рис. А.

Шиатцу, акупрессура, или система работы большими пальцами

Методика шиатцу, акупрессуры и ряда других техник, базирующихся на точечном давлении, требует осуществлять нажим большими пальцами рук. Мы помним, что большой палец руки является конечной точкой Глубинной фронтальной линии руки. Для того, чтобы «создать вес» и поддерживать необходимое давление на большом пальце, требуется задействовать почти все мышцы руки – на самом деле, все четыре линии – а также мышцы-стабилизаторы, фиксирующие руку. Мы уже говорили, что миофасциальные единства могут лишь создавать натяжение, но не нажатие. При условии, что давление идет от большого пальца, можно было бы ожидать, что из всех четырех линий ГФЛР наименее важна, поскольку она находится в изогнутом и относительно расслабленном для этого движения по сравнению с прочими стабилизирующими линиями руки. Но за счет соединения большого пальца с ребрами вдоль ГФЛР она оказывается исключительно важной.

Специалисты по этим методикам зачастую встречаются с проблемами в области плеч и шеи. По нашему опыту мы можем сказать, что когда мы просим их показать, как они работают, мы всегда замечаем

провал где-то по ГФЛР – иначе говоря, по тому миофасциальному меридиану, который проходит от ребер через малую грудную мышцу и внутренний изгиб руки к большому пальцу. Когда эта линия укорачивается, остальные линии (чаще всего одна из задних линий руки) должны «подхватить знамя» и в итоге выполнять лишнюю работу (Рис. 10.25А). Чтобы врач по методике шиатцу оставался здоровым и не испытывал болей в суставах и мягких тканях, необходимо, чтобы ГФЛР оставалась открытой и удлиненной, так чтобы напряжение и давление равномерно распределялись по всей сбалансированной «тенсегрители» структуре руки (Рис. 10.25В).

Кувырок в айкидо или дзюдо

Хотя наши конечности частично состоят из костей и потому угловаты, мастерам боевых искусств удается создать впечатление, словно их тело сделано из каучука, так легко они кувыркаются с «мягкими» ногами, руками и телом. В восточных боевых искусствах есть много разновидностей кувырка. Ниже мы рассмотрим кувырок вперед, наиболее типичный для айкидо и дзюдо и, возможно, для некоторых других единоборств. (Другие кувырки, конечно, будут задействовать другие линии в другом порядке).

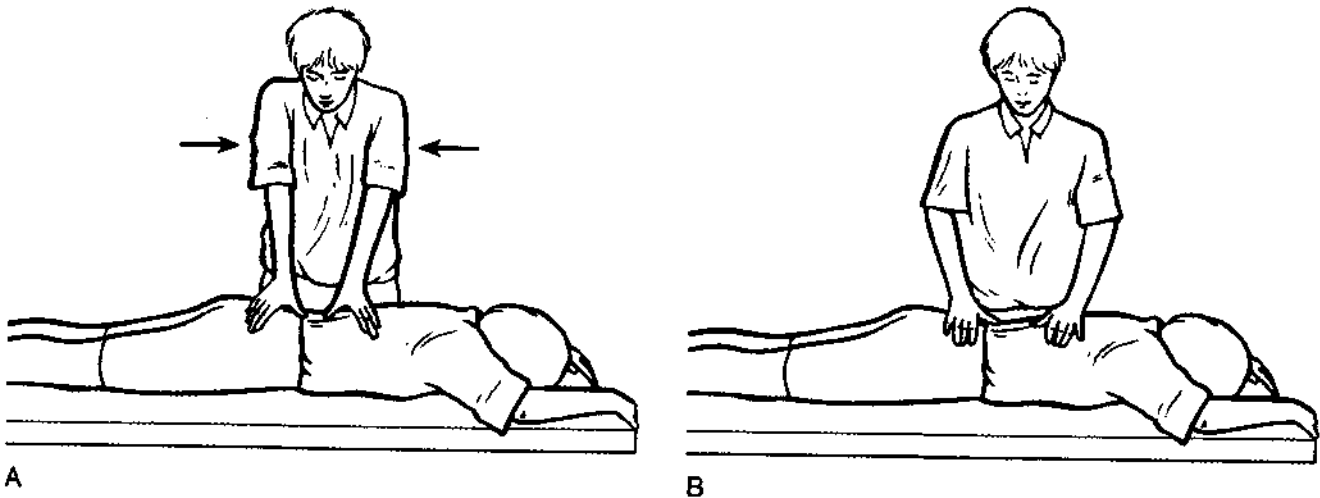


Рис. 10.25 – Любой терапевт, работающий и создающий нажим при работе большими пальцами рук, должен следить за тем, чтобы Глубинная фронтальная линия руки оставалась открытой и округлой. Нарушения в верхней части ГФЛР обязательно создадут вам проблемы с кистью, локтем, плечом или шеей.

Описывая один из таких кувырков вперед в терминах концепции анатомических поездов, мы можем сказать, что в кувырке вперед мизинец представляет собой передний край тела, соприкасающийся с полом или матом, и, таким образом, привлекает наше внимание к Глубинной задней линии руки (Рис. 10.26А). Тело поддерживается и направляется по этой линии (хотя при самом кувырке на руку приходится очень небольшая весовая нагрузка), двигаясь дальше по поверхности локтевой кости на трехглавую мышцу.

Когда кувырок достигает задней стороны плеча, трехглавая мышца передает эстафетную палочку широчайшей мышце, или, другими словами, управление переходит из рук ГЗЛР в руки Задней функциональной линии. Тело совершает кувырок вдоль диагонали ЗФЛ, которая к этому моменту удерживает вес всего тела, пересекая среднюю линию спины и переходящей на противоположное бедро (Рис. 10.26В). Из этого положения тело поддерживает себя, если человек снова хочет встать, на Латеральной линии ноги, проходящей по подвздошно-большеберцовому тракту и малоберцовым мышцам, в то время как противопо-

ложная стопа упирается в пол и начинает движение подъема обратно (Рис. 10.26С).

Чувствуя работу этих линий, поддерживая их силу и открытость, вы сделаете свой кувырок более ровным и безопасным. И наоборот, укороченность или стянутость этих линий может привести к неправильному или неудачному выполнению кувырка.

Удар в карате

На Рис. 10.27А показан быстрый удар ногой вперед, выполняемый учителем с черным поясом. Удар ногой вперед в карате задействует, что вполне очевидно, сокращение Поверхностной фронтальной линии, которая и создает удар, а также удлинения Поверхностной задней линии, которая дает удару совершиться. Ограничения движения по любой из этих линий может привести к тому, что ученик не сможет выполнить упражнение.

Обратите внимание на то, как руки служат противовесом согнутой ноги. Слева две фронтальные Линии руки сгибают руку и выводят ее поперек груди, в то

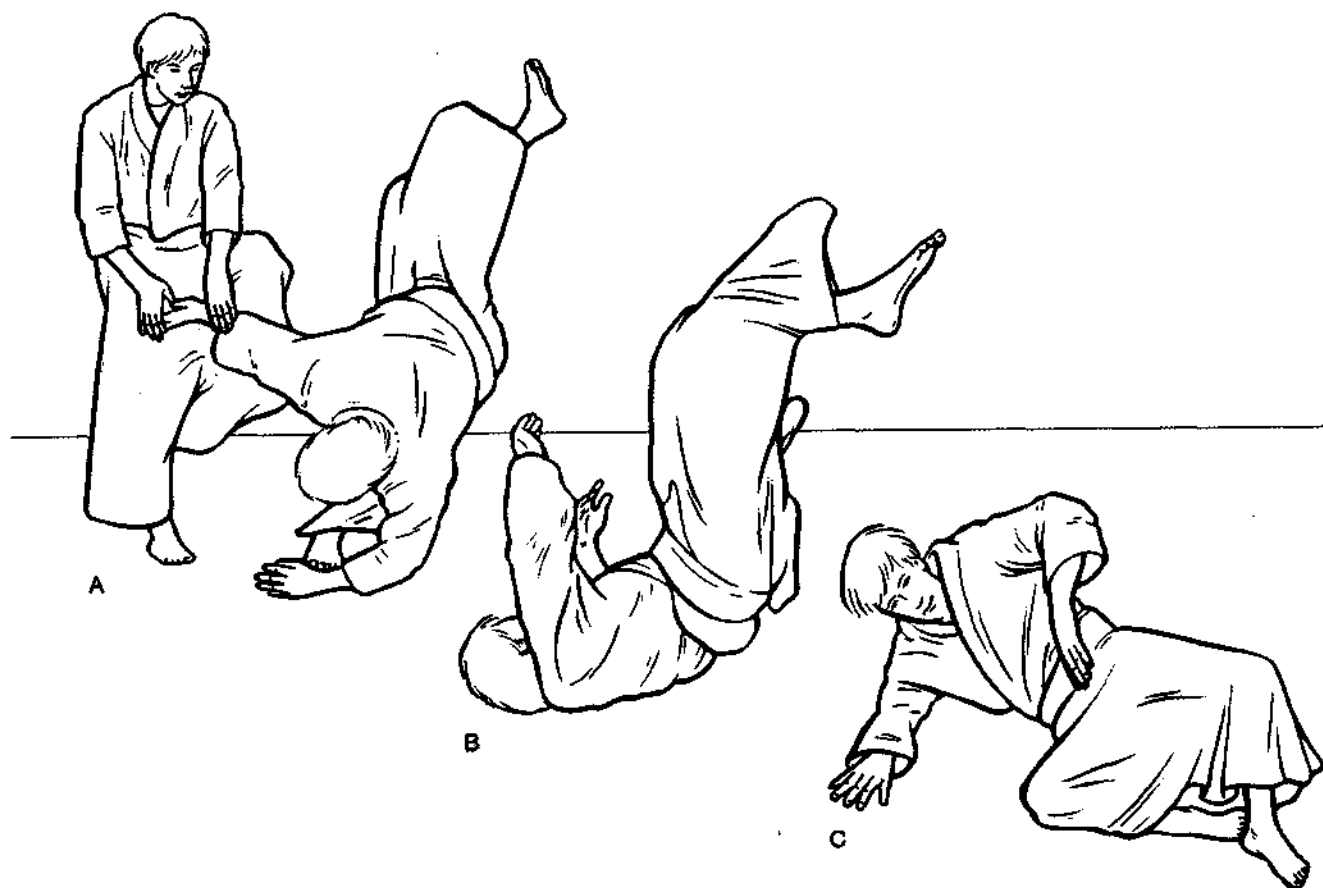

Рис. 10.26 – Кувырок вперед в айкидо проходит по Глубинной задней линии руки, Задней функциональной линии и Латеральной линии.

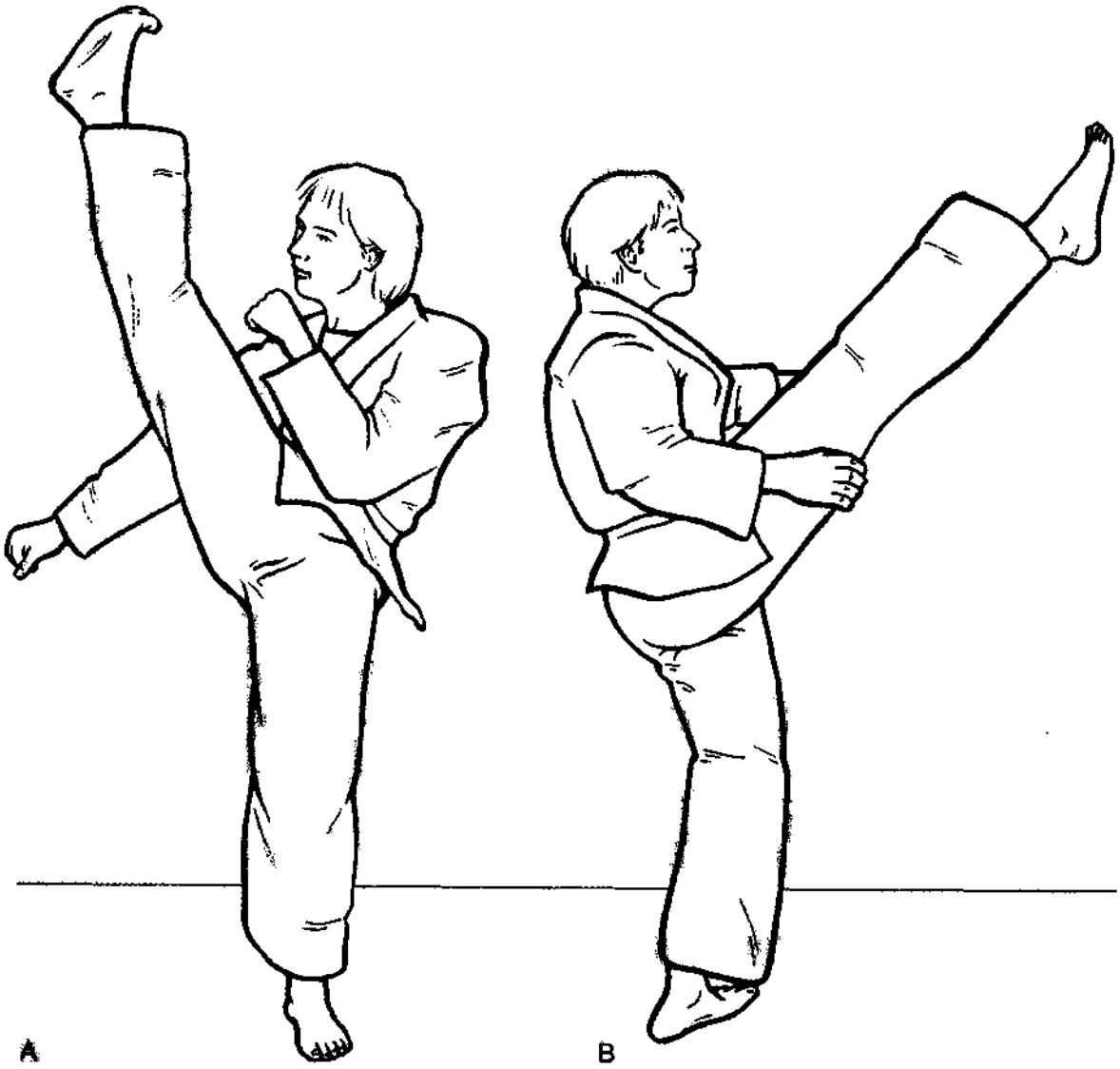


Рис. 10.27 – Удары ногой вперед в карате.

время как две Задние линии руки приводят правую руку и разгибают локоть. Левая нога и правая рука соединяются посредством Фронтальной функциональной линии.

Гораздо менее очевидно, что Глубинная фронтальная линия задействуется для того, чтобы этот удар заработал через все тело. Задняя приводящая мышца и задняя межмышечная перегородка должны удлиниться, чтобы бедро смогло полностью согнуться. Что более важно, подвздошно-поясничная мышца активно сгибает бедро и удерживает бедренную кость в положении сгибания. Любой из этих двух факторов может создать натяжение вниз по ГФЛ, которое может привести к сжатию по передней стороне позвоночника. На Рис. 10.27В, где аналогичный удар воспроизводится сбоку, мы видим действие этого эффекта. Ткани ПФЛ остаются длинными, но стержневая структура все равно оттягивается книзу. Передняя сторона позвоночника от передних шейных позвонков до мышцы, поднимающей задний проход, явно укорочена.

Несколько лет назад мне выпала честь работать с членом олимпийской команды Великобритании по карате. На этого быстрого спортсмена с длинными руками и ногами возлагались справедливые надежды на олимпийское золото, но его мучила одна проблема – удары ногой вызывали постоянно усиливающуюся невыносимую резкую боль в нижнем отделе спины. Первым пунктом осмотра для меня была ПЗЛ, так как я предположил, что растяжение подколенных мышц передается через крестцово-бугорную связку и крестцово-поясничную фасцию и, таким образом, вызывает своего рода сжатие корешков спинномозговых нервов. Когда этот путь ни к чему меня не привел, я вновь наблюдал за тем, как этот спортсмен выполняет удар ногой, и увидел то, что мне следовало бы увидеть в первую очередь, а именно то, что мы видим на Рис. 10.27В – некоторое укорачивание стержневой структуры туловища при выполнении удара. Внимательно осмотрев структуры ГФЛ, я определил, что верхние наружные волокна поясничных мышц чрезмерно на-

гружаются и вызывают сжатие в поясничном отделе позвоночника (а значит и некоторое защемление) при выполнении удара. Работая над тем, чтобы равномерно распределить нагрузку по всей подвздошно-поясничной мышце, мы смогли снизить сжатие в поясничном отделе, и, правда, он выиграл медаль.

На Рис. 10.28 мы видим еще один из основных ударов ногой в карате, удар в сторону. Здесь мы отмечаем, что верхняя часть тела отклоняется от ПЗЛ стоящей на полу ноги. Левая Латеральная линия укорочена на всем участке от стороны головы до стороны стопы. Таким образом, высота удара зависит от способности ПЗЛ удлиниться, от прочности ЛЛ и от способности внутреннего свода ноги, выполняющей удар, растягиваться в сторону от седалищно-лобковой ветви и поясничного отдела позвоночника – другими словами, от растяжимости ГФЛ. Этот конкретный каратист, кажется, удерживает туловище верхней частью левой Спиральной линии, которая петлей проходит под правыми ребрами от левой стороны головы к левому бедру.

Общие выводы

Эти примеры служат для того, чтобы показать некоторые направления применения схемы анатомических поездов к движению. Оценивая функциональное состояние ученика или пациента, конечно, полезно наблюдать и оценивать, какие конкретные структуры, вероятно, задействованы в том или ином действии или ограничении движения. Примеры, приведенные в этой главе, возможно, убедили читателя в том, как важно провести более глобальную оценку состояния миофасциальных меридианов как часть лечебного процесса. Наблюдайте с некоторого расстояния за тем, как пациенты выполняют определенное движение, так чтобы в поле вашего зрения попадало все тело целиком. Возможно, одна или более из наших линий ограничивают движение в целом. Работа над всей линией, как правило, даст больший результат, чем работа лишь над явно поврежденным ее участком.

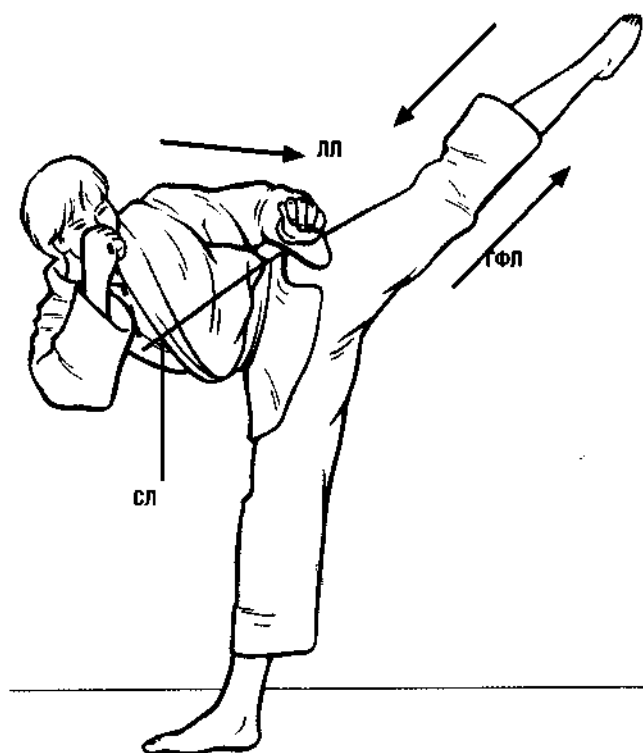


Рис. 10.28 – Удара ногой в сторону в карате.

11. Структурный анализ

Изначально концепция анатомических поездов предназначалась в помощь терапевту при оценке состояния пациентов по методике Структурной интеграции. Это была попытка создания методики, дающей однозначные и сравнимые результаты, которая помогла бы составить визуальное представление о моделях компенсации в простой осанке стоя. В этой главе описывается методика «считывания с тела», которую мы (то есть я и ряд других инструкторов, разрабатывающих ее в Kinesis Inc.) в настоящее время применяем на наших тренингах. Естественно, это описание носит исключительно вводный характер и будет дополнено в последующих публикациях. Используемые техники лучше всего усваиваются при персональном обучении. Однако даже наши читатели смогут применять их на своих пациентах или учениках так, что они окажутся полезными и в комбинации с общими протоколами лечения в глобальном масштабе и в длительной перспективе.

Первый раздел этой главы определяет процедуру оценки любого типа осанки с применением миофасциальных меридианов и делает акцент на точном описании положений скелета. Остальная часть главы посвящена анализу осанки стоя нескольких «пациентов» с применением описанной процедуры для составления стратегии одной или нескольких серий приемов.

Общий метод оценки осанки

Многочисленные виды структурной манипуляции, включая и методику структурной интеграции, предложенной Дром Идой Рольф, применяют анализ осанки стоя как руководство по формированию стратегии лечения. Хиропракты, физиотерапевты, специалисты по работе с мягкими тканями и инструкторы двигательной терапии, как, например, преподаватели методики Александера, использовали разного рода сетки координат, отвесы и таблицы, которые давали возможность оценить симметрию и выравнивание тела того или иного пациента.¹⁻⁴ Наш подход и терминология особенно подчеркивают взаимоотношения внутри человеческого тела, а не его соотношение с кем-либо другим или идеалами Платона. Поэтому представленные здесь фотографии не включают каких-либо внешних ориентиров, за исключением, конечно, линии гравитации, которая отражается в том, как повернуто само изображение.

В общем-то, трудно избежать выгод, приносимых свободным правильным выравниванием в сильном гравитационном поле без затенений. Однако гораздо больше сомнений вызывают случаи, когда пациенту рекомендуется любого рода обязательную симметрию правой и левой сторон тела или даже «прямую» осанку. Выравнивание и равновесие являются динамичными и адаптивными параметрами, а не статичными и фиксированными. Цель же наша состоит в том, чтобы путем такого анализа понять действующую модель – «историю», если угодно – свойственную мышечно-скелетному устройству любого человека, в той мере, в какой эта задача выполнима с применением определенного аналитического метода. А использование подобного анализа лишь для определения «проблем» осанки в значительной мере сузит перспективы для терапевта, а также снизит и потенциал участия пациента.

Как только мы поняли модель взаимоотношений в теле пациента, можно применять любую (или несколько) из существующих методик лечения и решать проблемы. Наша цель заключается в том, чтобы помочь пациенту «вырасти из своей осанки», а не навязывать симметрию или какой-либо образец. Мы обнаружили, что вместе с тем, как люди выходят из своих устоявшихся моделей осанки, они в большей степени приближаются к балансу меридианов, отвечающему принципам «тенсегрити». Даже делая скидку на различия типов волокон в мышечных клетках и прочие физиологические варианты, которые мы встречаем на пути от поверхностного слоя к глубокому, можно сказать, что в итоге выравнивается тонус всей миофасциальной системы, как по каждой отдельной линии, так и между самими линиями. Вместе с этим выровненным тонусом приходит и увеличение длины, легкости и свободы движения, а также способность приспосабливаться как в соматическом, так и в психосоматическом смысле. Однако все это лишь слова, а формальному исследованию еще предстоит состояться.

Применение миофасциальных меридианов анатомических поездов в отношении осанки стоя является, вне всякого сомнения, жизненно важным шагом на пути понимания моделей падения структуры или ее укорачивания, но это не первый шаг в этом направлении. В следующем разделе описывается пятиступенчатый метод структурного анализа, используемый нашей школой.

Метод включает следующие шаги:

1. описание геометрии скелета
2. оценка состояния мягких тканей, участвующих в создании и поддержании такого положения
3. разработка интегрированной истории болезни, максимально подробно описывающей состояние пациента
4. разработка кратко- и долгосрочной стратегии, которая поможет разобраться с нежелательными компонентами существующей модели
5. оценка и пересмотр стратегии в свете результатов наблюдения и пальпации.

Описание первого шага – карты скелета – во многом основывается на статье на эту тему моего коллеги по преподаванию Майкла Моррисона.⁵

Шаг 1: геометрический словарь

Первая стадия этого процесса состоит в том, чтобы описать геометрию скелета и его расположение в пространстве. Для того, чтобы сделать это, мы разработали простой, понятный и однозначный язык, которым можно пользоваться, описывая положение в пространстве любого объекта; мы же чаще всего применяем его (и будем применять здесь) для описания отношений между костями в положении стоя. Преимущество этого языка состоит в том, что наши пациенты и студенты его понимают (значит, могут начинать действовать); и в то же время этот язык способен нести достаточную содержательно-смысловую нагрузку, которая удовлетворит и взыскательного терапевта. Недостаток же его заключается в несоответствии общепринятой медицинской терминологии (например, генум варум и генум вальгум или «пронированная» стопа); и все же, поскольку эти термины зачастую употребляются с разным или противоположным смыслом, этот недостаток в долгосрочной перспективе может оказаться достоинством.

Наша терминология описывает отношение одной костной структуры тела к другой или, иногда, к линии гравитации или горизонтали или другому внешнему ориентиру. Четыре используемых здесь понятия это «отклонение», «сгиб», «поворот» и «смещение». Эти понятия определяются традиционными позиционными прилагательными: «передний», «задний», «левый», «правый», «нижний», «медиальный» и «латеральный». Эти определения, когда бы ни возникла некая двусмысленность, всегда относятся к верхней части или передней стороне данной структуры. Другими словами, при левом латеральном отклонении головы ее макушка отклоняется влево. При левом повороте грудной клетки относительно таза грудина окажется левее лобкового симфиза (в то время как грудные остистые отростки могут сдвинуться вправо). Такое употребление определений, конечно же, условно и произвольно, но оно понятно вашему собеседнику.

Одно из главных достоинств этой терминологии заключается в том, что ее можно применять для описания основных характеристик осанки быстрым общим наброском или использовать для выявления сложных взаимоотношений между отделами позвоночника, частями таза или компонентами предплюсны.

Поскольку употребляемые при этом термины не соотносятся ни с какими внешними системами координат или образцами, очень важно точно определить, какие именно две структуры мы сравниваем. Приведем обычный пример, который часто ведет к неправильному пониманию вопроса: что мы имеем в виду, когда говорим «переднее отклонение таза»? Представим себе, что мы одинаково понимаем, чем представлено переднее отклонение таза, - но если мы не ответим на вопрос «По сравнению с чем?», некоторое недопонимание все же будет присутствовать. Если мы, например, будем постоянно сравнивать отклонение таза от горизонтальной линии пола, мы не придем к полезным для лечения выводам относительно миофасции бедренной и тазовой областей, поскольку эти ткани относятся к тазу с бедром, а не с полом (Рис. 11.1). Поскольку часто случается, что бедренная кость отклонена вперед, таз просто отклоняется вперед по сравнению с полом, будучи в то же время отклоненным назад относительно бедренной кости. Оба описания верны при условии, что обозначена точка отсчета.

Ниже приводится еще ряд терминов с их определением и описанием употребления:

- **Отклонение.** Этот термин описывает простое отклонение от вертикали или горизонтали; иначе говоря положение, при котором часть тела или компонент скелета оказывается с одной стороны выше, чем с другой. И хотя отклонение можно было бы описать как поворот части тела вокруг некоторой горизонтальной оси это слово обладает в большей степени ясным для все значением.

Термин уточняется определениями, указывающими на направление, в сторону которого отклонена вершина описываемой структуры. Таким образом, при левостороннем отклонении тазового пояса правая бедренная кость располагается выше левой, а верхняя часть таза склоняется к левому боку пациента (Рис. 11.2). Переднее отклонение тазового пояса вызывает опускание лобковой кости относительно задних остей, а заднее отклонение подразумевает обратное. При правостороннем отклонении головы левое ухо оказывается выше правого, а плоскости лица отклоняются вправо. При заднем отклонении головы глаза смотрят вверх, задняя сторона головы сближается с остистыми отростками, а макушка отодвигается кзади.

Обычно термин «отклонение» описывает явления, касающиеся головы, плечевого пояса, грудной клетки, таза и

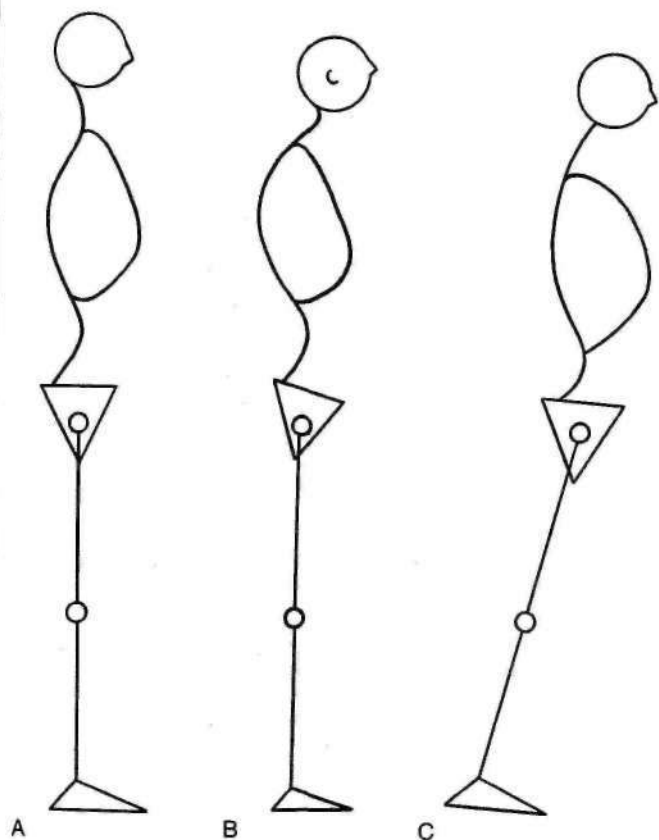


Рис. 11.1 – На (А) таз располагается нейтрально относительно бедренной кости и линии пола.

На (В) таз отклонен вперед относительно и бедренной кости, и линии пола.

Однако на (С) таз отклонен вперед относительно пола, но при этом отклонен назад относительно бедренной кости; такое встречается довольно часто. Очень важно различать эти явления, поскольку подход к лечению будет разным в трех описанных здесь случаях.

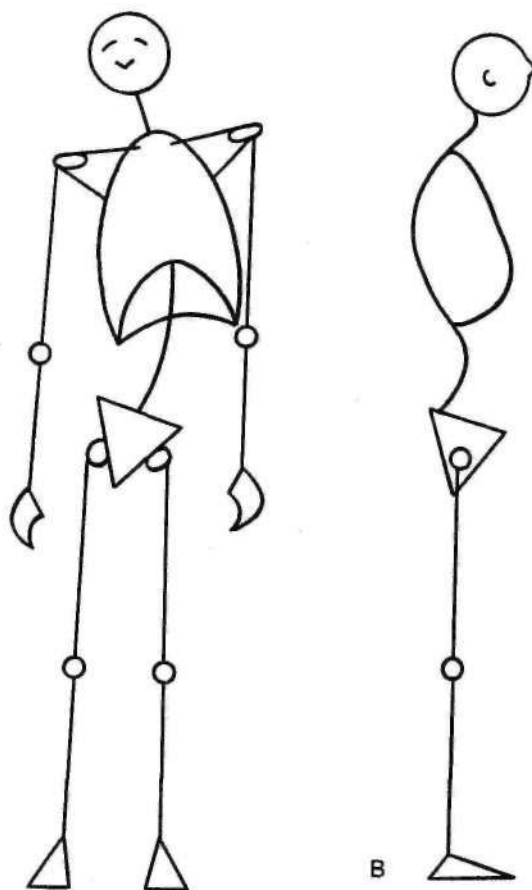


Рис. 11.2 – На (А) голова отклонена вправо, в то время как таз отклонен влево.

На (В) таз отклонен вперед относительно ноги, грудная клетка отклонена назад относительно таза, шея отклонена вперед относительно ребер, а голова отклонена назад относительно шеи. Такое зигзагообразное расположение противовесов очень часто происходит при отклонениях.

предплюсны стопы. Он может употребляться и в широком смысле, например, «правостороннее отклонение туловища от оси гравитации», и в узком, как во фразе «переднее отклонение левой лопатки относительно правой» или «заднее отклонение правой безымянной кости по отношению к крестцу». Опять-таки, для ясного общения и точности перевода с этого языка на язык стратегии работы с мягкими тканями исключительно важно понимать, с чем соотносится употребляемый термин: «переднее отклонение таза относительно бедренной кости» – вот полезное наблюдение, а фраза «переднее отклонение таза» лишь открывает дорогу непониманию.

• **Поворот.** В осанке стоя повороты, как правило, происходят вокруг вертикальной оси в горизонтальной

плоскости, и, следовательно, термин этот употребляется в отношении, например, бедренной и большеберцовой костей, таза, позвоночника, головы, плечевой кости или грудной клетки. В непарных структурах (как, например, грудная клетка или позвоночник) поворот называется по тому, куда направлена передняя сторона данной структуры. Например, при правом повороте головы (относительно грудной клетки) нос или подбородок смотрит вправо от грудины (Рис. 11.3). Обратите внимание на то, что если бы грудная клетка была повернута влево относительно таза, голова могла бы быть повернута вправо относительно грудной клетки, но по-прежнему осталась бы на своем месте, без поворота, относительно таза или стоп.

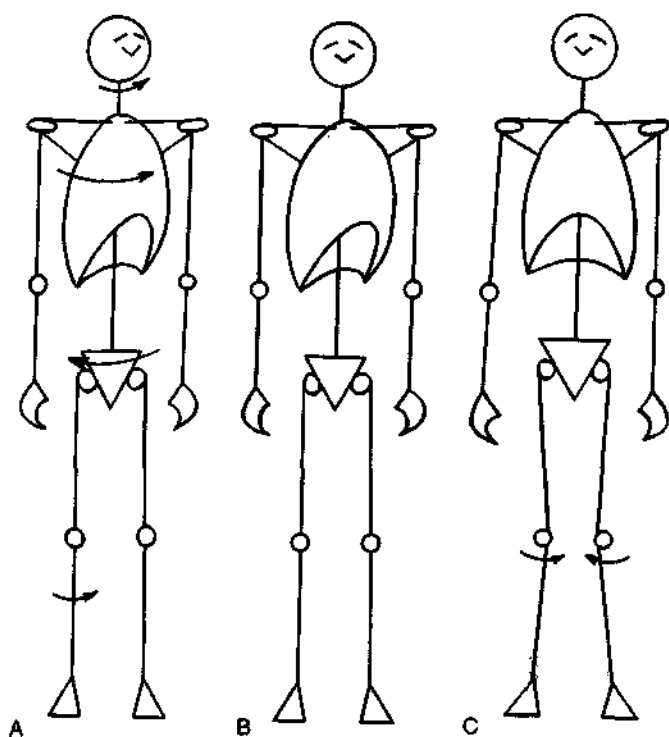


Рис. 11.3 – На (А) мы видим обычные примеры поворотов. На (В) видно, что грудная клетка повернута влево относительно таза, в то время как голова повернута вправо относительно грудной клетки, но располагается нейтрально по отношению к тазу. На (С) мы отмечаем медиальный поворот коленей.

В случае парных структур мы говорим о медиальном или латеральном повороте. В то время, как такое словопользование привычно, если речь идет о повороте бедренной или плечевой кости, мы расширяем его значение, чтобы оно включало все структуры. То, что обычно называется «выдвинутой» лопаткой, в нашей терминологии прозвучало бы как «латерально повернутая и медиально смещенная лопатка», поскольку ее передняя поверхность поворачивается к средней линии.

• **Смещение.** Этот термин обладает более широким значением, но все же остается полезным, когда мы говорим о любого рода сдвигах (вправо-влево, вперед-назад или вверх-вниз), которые происходят без отклонения. Танцы острова Бали включают много смещений головы из стороны в сторону, в то время как глаза остаются в горизонтальном положении. Аналогично грудная клетка сместится назад или вбок, оставаясь относительно

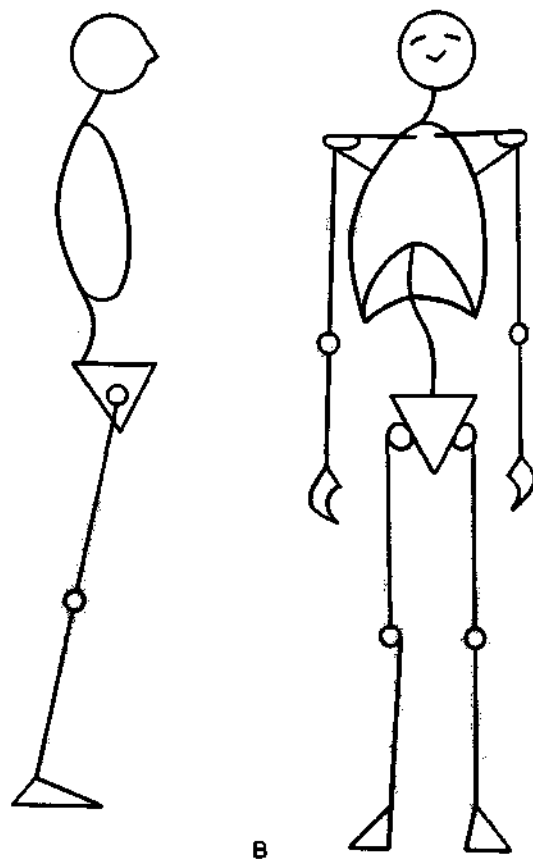


Рис. 11.4 – На (А) перед нами переднее смещение таза по отношению к столам и заднее смещение грудной клетки по отношению к тазу. На (В) мы наблюдаем латеральное смещение грудной клетки относительно таза и медиальное смещение нижнего отдела ноги относительно стопы. Отметим для себя, что это также можно обозначить и как латеральное смещение стопы относительно нижнего отдела ноги. При этом часто будет происходить и медиальное отклонение стопы относительно линии пола.

вертикальной по отношению к полу (Рис. 11.4). Конечно, подобные смещения, как правило, вызывают отклонения, сгибы, а также очень часто повороты отдельных позвонков. Когда это необходимо, мы можем использовать эту терминологию, чтобы четко обозначить конкретные явления, но, как мы отметили, такие фразы, как «лево-стороннее смещение грудной клетки» или «голова смещена вправо относительно таза» являются полезной стенограммой для первоначальной оценки состояния пациента.

Как правило, подвижная лопатка смещается в любом из шести направлений, в которых она изменяет свое положение. Таз обычно описывается через переднее или заднее смещение относительно лодыжек, при этом подразумевается, что это происходит в результате нескольких отклонений.

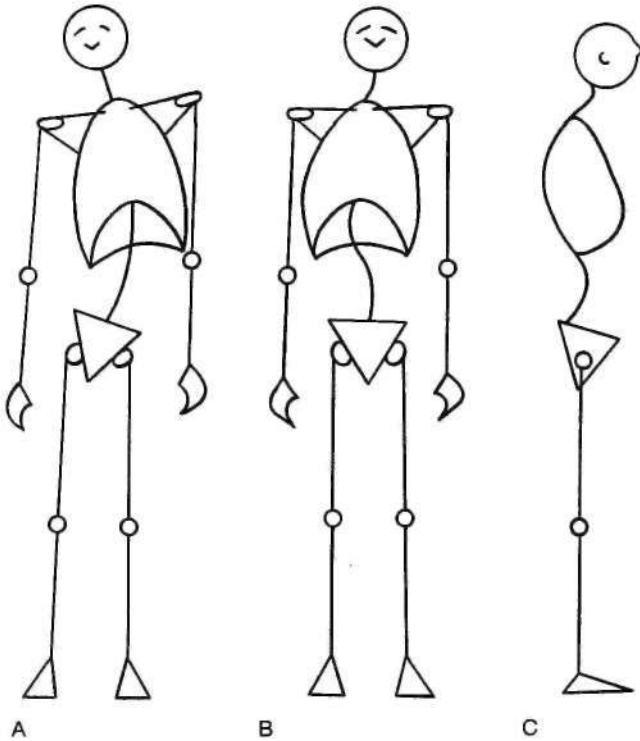


Рис. 11.5 – (А) мы видим правосторонний сгиб позвоночника в целом.

На **(В)** наблюдаем правосторонний сгиб самых нижних поясничных позвонков, который уходит в левосторонний сгиб в верхних поясничных позвонках. Верхние грудные позвонки демонстрируют левосторонний сгиб, которому противопоставлен правосторонний сгиб верхних шейных позвонков. Такое описание и схема не включают поворотов, которые обязательно будут сопровождать такие сгибы в разные стороны.

На **(С)** перед нами задний сгиб поясничного отдела позвоночника, передний сгиб верхних грудных позвонков и нижней части шейного отдела, а также задний сгиб средних шейных позвонков.

• **Сгиб.** Термином «сгиб» обозначается ряд отклонений, которые приводят к изгибу; обычно термин применяется в отношении позвоночника, но иногда его также можно употреблять в отношении ног. Если поясничный отдел позвоночника наклонен вбок, это можно описать как последовательность отклонений между всеми поясничными позвонками, что мы обычно обозначаем общим термином сгиб; а он, опять-таки, может быть направлен вперед или назад (Рис. 11.5).

Таким образом, нормальный поясничный изгиб согнут назад, а нормальный грудной изгиб – вперед. В целом лордоз позвоночника можно описать как «сильный сгиб поясничных позвонков назад» или же обозначить более подробно: «поясничные позвонки сильно согнуты назад от L5 – S1 примерно до L3, но согнуты вперед от L3 до T12».

Основное различие между отклонением и сгибом позвоночника состоит в том, идет ли отклонение от «нормы» по прямой или по кривой. Если грудная клетка

отклонена влево, мы можем предположить, что либо (а) таз аналогичным образом отклонен влево, либо (б) поясничный отдел позвоночника характеризуется левосторонним сгибом. Далее же, механические характеристики позвоночника таковы, что левый сгиб в поясничном отделе вызовет, скорее всего, правый поворот нескольких из задействованных в этом изменении позвонков.

Польза этого простого и, тем не менее, понятного набора терминов заключается в том, что эта терминология позволяет быстро обозначить главные характеристики осанки пациента, а также в том, что с ее помощью можно описать сложные взаимоотношения в мельчайших подробностях. Наше первоначальное наблюдение, кратко записанное как «отклоненный влево плечевой пояс», может затем развиваться, в ходе тщательного осмотра, в «отклоненный влево плечевой пояс с передним отклонением и медиальным поворотом правой лопатки и медиальным смещением левой лопатки». Таким образом, врач может при желании достичь до необходимой степени детализации либо обобщения, описание фиксируется быстро, его легко точно передать другому врачу или инструктору по телефону или электронной почте, если врач спрашивает совета или рассказывает об успешной стратегии лечения.

Говоря об этом уровне большей подробности описания, стоит внимательно отнестись к позвоночнику, плечам и стопам, чтобы четко определить, каким образом можно систематически применять нашу терминологию. Как уже отмечалось, мы могли бы обобщить наблюдения (например, «позвоночник в области торса в целом повернут вправо») или максимально наполнить наше описание деталями осмотра (например, «позвоночник отклонен влево и повернут вправо от крестца до L3, отклонен вправо и повернут влево от L3 до T10, а затем повернут вправо от T10 примерно до T6, согнут вперед до верхних шейных позвонков и вновь повернут влево в шейном отделе, так чтобы лицо смотрело в ту же сторону, что и таз»). Пытаясь понять, что происходит в более крупном масштабе целых миофасциальных меридианов, полезно делать быстрые общие наблюдения. Более подробное же описание поможет вам создать специальную стратегию приема, направленную на возвращение позвонков, и четко понять, какие конкретные мышцы и даже отдельные волокна следует включить в план лечения.

Особый интерес вызывают лопатки, поскольку они крайне подвижны. Описывая плечо просто как «выведенное вперед» или «смещенное назад», мы легко можем пропустить (скорее даже, обязательно пропустим) множество мелочей, лежащих в основе специфики мягких тканей. Представьте себе такое описание лопатки: «правая лопатка повернута медиально, отклонена вперед и смещена назад». Про такую лопатку можно сказать «выведена вперед», но тогда мы не отличим медиальный поворот от латерального и не обозначим отклонение вперед. Однако обе эти черты могут привести к серьезным выводам

касательно того, как интерпретировать модель осанки и, следовательно, как с ней работать. Выведенное вперед плечо прямой дорогой приведет нас к передней зубчатой мышце или подлопаточной фасции; дополнив описание деталями, мы смогли бы также взглянуть на малую грудную мышцу и ключично-грудную фасцию. На этом уровне описания мы подходим к нашей работе с куда более серьезными представлениями. Так возникает и «дискурс» (новая система взглядов – Прим. пер.) в сфере мануальной терапии (bodywork), где наконец-то логика может вытеснить магию.

Описывая свойственную человеку сложную ходьбу через всю подошву стопы, следует проявить к ней особое внимание. Когда мы говорим «поворот», обсуждая голову или позвоночник, мы интуитивно хорошо понимаем, что имеется в виду. Так же дело обстоит и с отклонениями таза, плечевого пояса и поворотами плечевой и бедренной костей. Однако же когда мы доходим до стоп, то видим, что длинная ось плюсны и самой стопы горизонтальная. Что же тогда такое «латеральный поворот» стопы? Это словосочетание может означать, что либо пальцы стоп смотрят гораздо латеральнее пяток, или что верхние поверхности стоп располагаются гораздо латеральнее подошвенных поверхностей (сулинированная стопа), и каждая из этих интерпретаций будет понятна. Для того, чтобы не нарушать системность, термин «поворот» в нашем языке всегда обозначает поворот вокруг вертикальной оси. Поэтому «латеральный поворот» стопы означает, что пальцы стопы располагаются латеральнее пятки (а, следовательно, мягкие ткани вдоль латерального свода между наружной стороной пятки и мизинцем стопы укорочены). Для описания стопы, верхняя поверхность которой расположена латеральнее подошвенной поверхности, мы будем говорить «латеральное отклонение», поскольку это изменение представляет собой поворот вокруг горизонтальной оси. Если у пациента (_____bunions), это можно описать как «повернутый латерально большой палец стопы» (ориентируясь, скорее, на среднюю линию тела, а не на среднюю линию стопы).

Поскольку пяточная кость, как правило, играет ключевую роль в поддержке задней части тела, мы предлагаем и несколько примеров описания этой кости. Говоря о человеке, верхняя часть пяточной кости которого расположена медиальнее, чем нижняя часть, мы скажем, что у него «медиальное отклонение пяточной кости». Если латеральная сторона пяточной кости выдается вперед по сравнению с ее медиальной стороной так, что передняя сторона кости смотрит медиальнее, мы скажем об этом – в соответствии с нашей терминологией, но несколько вразрез с ожиданиями – «медиальный поворот пяточной кости относительно большеберцовой кости».

Для свободного обращения с этим языком достаточно два часа потренироваться, а затем пару недель регулярно пользоваться им для записей, чтобы облегчить сам процесс. Конечно, можно использовать и более привычные выражения типа «низкие своды» или «пронированная стопа», когда того требует тот или иной случай, однако принятие этой терминологии предоставит вам больше аргументов, придаст легкость и точность тогда, когда двусмысленности необходимо избежать.

Описав, к удовольствию лечащего врача, скелетную геометрию пациента, можно переходить ко второму этапу.

Шаг 2: оценка состояния мягких тканей

На втором этапе необходимо приложить созданную схему к мягким тканям пациента и посмотреть, каким образом описанные скелетные взаимоотношения могли быть спровоцированы и как они поддерживаются в данный момент. Одной из таких схем является концепция миофасциальных меридианов анатомических поездов, и ее мы здесь и будем применять, хотя также можно задействовать и другие методики.⁶⁻¹⁰

Вначале мы должны задаться вопросом «Какие мягкие ткани отвечают за натяжение или поддержание скелета в том положении, которое мы описали на первом этапе?». И за ним сразу же следует второй вопрос: «К каким миофасциальным меридианам принадлежат эти миофасциальные компоненты и как они связаны с обнаруженными изменениями?»

Например, если мы определили, что таз отклонен вперед, то удерживающими это положение мягкими тканями могут быть сгибатели бедра – например, миофасция подвздошной, гребенчатой, поясничной мышц, прямой мышцы бедра или напрягателя широкой фасции. Зажимы в первых трех из них приведут нас на Глубинную фронтальную линию, прямая мышца бедра или (что маловероятно) портняжная мышца могут указать нам на Поверхностную фронтальную линию, а напрягатель широкой фасции заставит задуматься об участии Спиральной линии. Или же, что тоже возможно, таз может подвергаться натяжению сзади выпрямляющими мышцами (Поверхностная задняя линия) или квадратной мышцей поясницы (Глубинная фронтальная или Латеральная линии).

Если плечо с правой стороны поселилось дальше остистых отростков, чем плечо с левой стороны, мы можем посмотреть, не укорочена ли передняя зубчатая мышца. Если работа над одной этой мышцей приведет к стабильному перемещению лопатки, то все сложилось удачно, но если нет, нам следует оценить состояние всей Спиральной линии: может быть, правые ребра сближа-

ются с ASIS? Возможно, удлинение левой внутренней и правой наружной косых мышц и сопровождающей их фасции позволит закрепить и интегрировать результат, полученный на зубчатой мышце.

Однако, возможно, короткая зубчатая мышца вообще не оттягивает лопатку ни латерально, ни вниз, а скорее, сама лопатка повернута медиально (а это часто сопровождается заметным латеральным смещением). В таком случае мы можем предположить, что здесь замешана малая грудная мышца (она оказывает натяжение вниз и кнутри на клювовидный отросток, чем и создает медиальный поворот или переднее отклонение, или и то и другое). Если же работа с малой грудной мышцей и связанной с ней фасцией проблему не решает, нам, возможно, придется работать с Поверхностной фронтальной линией руки или с Глубинной фронтальной линией, или с Фронтальной функциональной линией, чтобы понять, может ли «подталкивание» малой грудной мышцы со стороны ее соединений способствовать эффективной реакции на локальное воздействие.

Важно помнить о том, что участки отдельных линий могут формировать проблему независимо от линии в целом. Также важно не упускать весь меридиан из виду, поскольку, работая преподавателем, я заметил, что врачи практически всех методик продолжают следовать механистической традиции и стараются называть конкретную мышцу, отвечающую за то или иное положение тела или его части. Такое представление, конечно, не является неверным, но оно все же ограничено.

Ниже мы, с помощью фотографий пациентов, моделируем процесс «считывания с тела» на второй стадии. И хотя на этом этапе можно использовать целый ряд схем, чтобы проанализировать распределение мягких тканей, мы, что вполне понятно, отдаем предпочтение концепции миофасциальных меридианов анатомических поездов. Однако эта пятиступенчатая схема может применяться и вне зависимости от собственно нашей методики.

Все ближе знакомясь с системой, требуется всего минута-другая, чтобы проанализировать, какая из линий может участвовать в формировании той модели осанки, которую вы наблюдали на первом этапе. Как правило, повороты корпуса и ног свидетельствуют об участии Глубинной фронтальной или Спиральной линий, или же их обеих. Повороты руки формируются с помощью Глубинной фронтальной линии или Глубинной задней линии руки. Нарушения двусторонней симметрии зачастую связаны с разными участками Латеральной линии. Всегда необходимо оценить и отметить баланс между Поверхностной фронтальной и задней линиями. Если кажется, что данная модель формируется отдельными мышцами, мы отмечаем, к каким линиям эти мышцы принадлежат. Относительное расположение

линий также имеет значение (например, ПФЛ находится ниже относительно ПЗЛ, ГФЛ «упала» по сравнению с поверхностными линиями и т.д.).

Шаг 3: развитие интегрированной истории болезни

На третьем этапе мы объединяем вместе скелетную и тканевую нити нашего исследования и «сплетаем» их в историю – всеохватное представление о мышечно-скелетной и двигательной системе пациента – основываясь на его истории болезни и совокупности всех факторов, которые мы видим сами и о которых можно узнать у самого пациента. Так может выглядеть простой (и однобокий) результат этого процесса:

Пациент-правша жалуется на боль в верхней части правого плеча. По нашим наблюдениям, укорочены левая Спиральная, правая Фронтальная функциональная и правая Латеральная линии. Заядлый игрок в теннис. Когда пациент показал, как именно он играет, мы отметили, что все эти три линии укорачиваются, чтобы создать натяжение на плечо вниз и вперед от грудной клетки. Эта недолгая попытка усилить подачу приводит к негативным долгосрочным последствиям, создавая напряжение на трапециевидную и ромбовидные мышцы и/или на мышцу, поднимающую лопатку.

Шаг 4: разработка стратегии

Используя «историю» третьего этапа, на четвертом мы формулируем стратегию приема или серии приемов, основываясь на нашем масштабном представлении о структуре пациента. Продолжая работать с тем же пациентом (опять-таки при условии, что мы рассматриваем лишь один фактор из того множества, которое преподнесет нам любой конкретный пациент), мы решаем проработать правую Латеральную линию от бедра до подмышки, левую Спиральную линию от левого ребра до правой лопатки и Фронтальную функциональную линию по направлению к правому плечу.

Шаг 5: оценка и пересмотр стратегии

На пятом этапе требуется вновь оценить всю историю пациента и нашу стратегию в свете результатов и новых данных. Опробовав на нашем воображаемом пациенте только что составленную для него стратегию, мы обнаруживаем, что плечо в целом возвращено на место, но со спины стала очевидна иммобильность между лопаткой и плечевой костью, поэтому мы пересматриваем нашу стратегию так, чтобы она включала и ткани подвеса плеча в составе Глубинной задней линии руки.

Поскольку большая часть третьего и весь четвертый и пятый этапы требуют работы с живым, «дышащим пациентом», в следующем разделе мы приводим более или менее случайно выбранные фотографии пациентов, на примере которых и демонстрируются Шаги 1 и 2 (а детали некоторых последующих этапов вставляются, где это возможно).



Здесь очень важно отметить, что нет ничего особенно увлекательного в том, чтобы обладать симметричной, сбалансированной структурой тела. У каждого своя история, и, вне всякого сомнения, самым интересным и состоявшимся людям, с которыми я имею честь и удовольствие работать, свойственна явная асимметрия. Как раз напротив, люди, от природы наделенные телом сбалансированной структуры, в меньшей степени подвержены внутренним противоречиям, а потому могут быть довольно банальными и не очень активными. Когда мы помогаем человеку справиться с его сильно измененной структурой и вернуться к сбалансированной осанке, мы не делаем их менее интересными, хотя, вероятно, даем им возможность обрести большее спокойствие или справиться с невротическими симптомами, или испытывать меньшую боль. Только вот здесь давайте четко договоримся, что мы не приписываем никакого нравственного преимущества тем, кто прям и уравновешен. История каждого человека, состоящая из множества факторов, должна разворачиваться и завершаться, разворачиваться и завершаться вновь и вновь по ходу жизненного пути. И нам, структурным терапевтам, как и акушеркам, представляется счастливый шанс присутствовать при рождении дополнительного смысла в истории каждого пациента.

Анализ осанки пяти «пациентов»

Пациент 1 (Рис. 11.6)

В первый раз осматривая будущего пациента, мы как следуем подсчитываем все преимущества и плюсы, которыми пациент сможет обогатить наше с ним сотрудничество, перед тем, как тщательно описывать нарушения, которые станут нашей заботой. Здесь

перед нами крепкий молодой человек, который, кажется, плотно стоит на ногах, фигура его довольно неплохо выровнена, он явно умен и готов к действиям. Заметна некоторая церебротоническая тенденция, грудь слегка впалая, наблюдается глубинное напряжение в «среднем кулаке» (по терминологии Филлипа Лейти), отмечаемое из-за относительной нехватки глубины грудной клетки. Спокойствие, сила и упорство, которыми, судя по всему, обладает наш пациент, помогут нам на нашем пути, если нам удастся вызвать их на поверхность.

Шаг 1

Отметив все эти общие (и ценностно-значимые) соображения, мы приступаем к первому этапу, максимально объективно описывая относительное скелетное расположение. Глядя на латеральные отклонения спереди, мы отмечаем, что яркой чертой этого пациента является левостороннее смещение грудной клетки (D). В дополнение к этому мы наблюдаем незначительное левостороннее отклонение таза, легкое правое отклонение плечевого пояса, правое отклонение шейного отдела позвоночника и, как следствие, левое отклонение головы по отношению к шейному отделу. Голова смещена влево относительно таза, но остается в нейтральном положении по сравнению с грудной клеткой. Кажется, левая нога одновременно и короче, и несет большую весовую нагрузку.

Несколько сложно, в контексте фотографии, передать детали изгибов позвоночника, но кажется, что поясничные позвонки отклонены влево относительно пола, но нейтрально расположены по отношению к левосторонне отклоненному тазу (G). Имеется также правосторонний сгиб в нижних грудных позвонках и, далее, правосторонний сгиб в самых верхних грудных и нижних шейных позвонках.

Что касается поворотов, мы наблюдаем правый поворот грудной клетки, противовесом которому служит левосторонний поворот шейных позвонков (E). Мы также видим медиальный поворот обеих коленей (относительно как стопы, так и бедра), хотя эта черта более очевидна с правой стороны тела пациента. Обе плечевые кости, видимо, повернуты латерально, если ориентироваться на то, что локтевые ямки и большие пальцы рук смотрят вперед. Если более детально обратиться к плечевому поясу, можно сказать, что правое плечо в большей степени смещено латерально и смещено кади, чем левое.

Наблюдение со спины подтверждает наши выводы, полученные от наблюдения передней стороны тела, а также дает и дополнительную информацию (G). Обе пяточные кости и стопы слегка отклонены медиально. Левая безымянная кость (бедренная кость), видимо, отклонена скорее вперед относительно к правой. Мы подтверждаем правый поворот грудной клетки и плечевого пояса по отношению к тазу, а также и уравновешивающий левый поворот шейных позвонков.

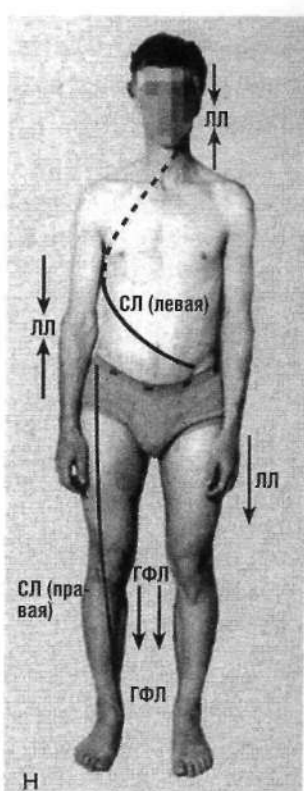
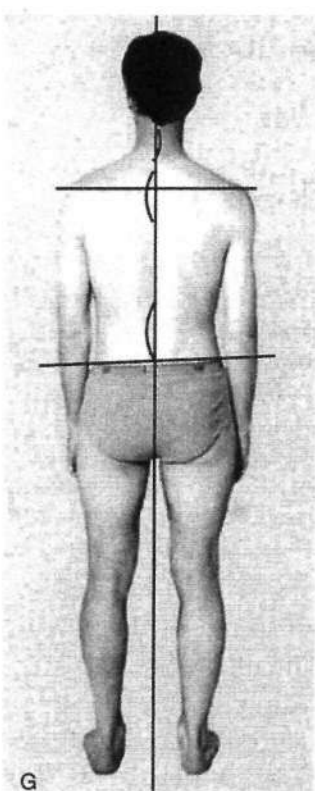
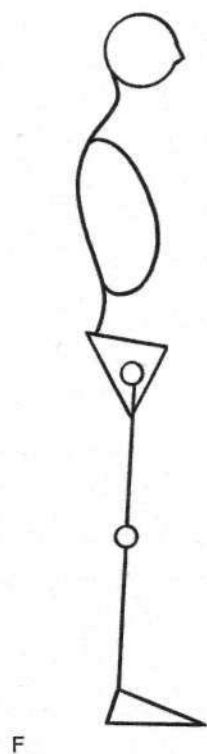
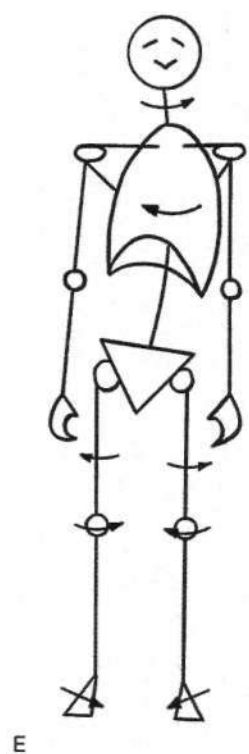
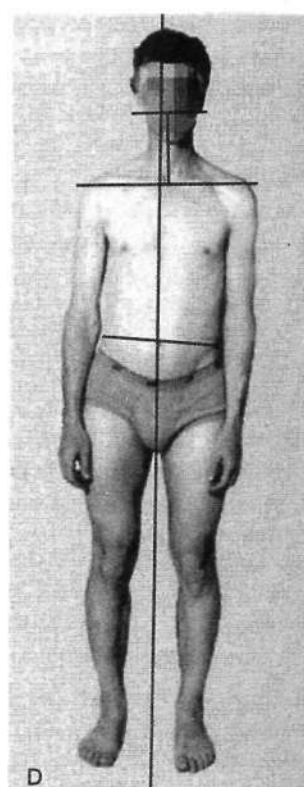
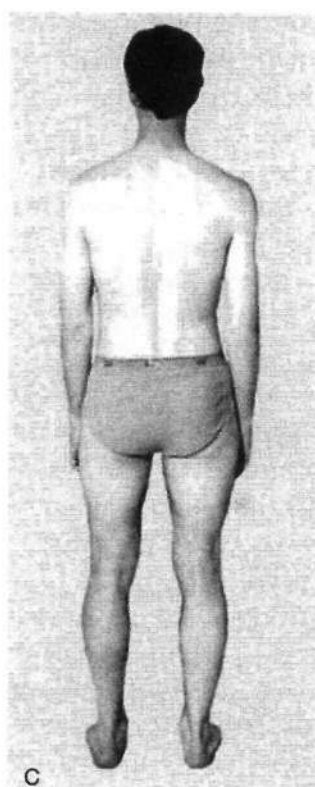
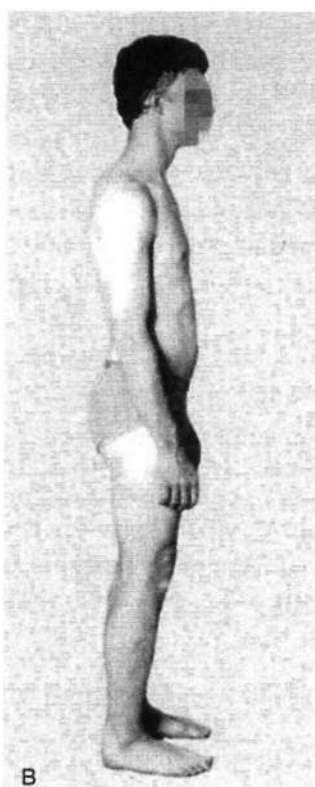
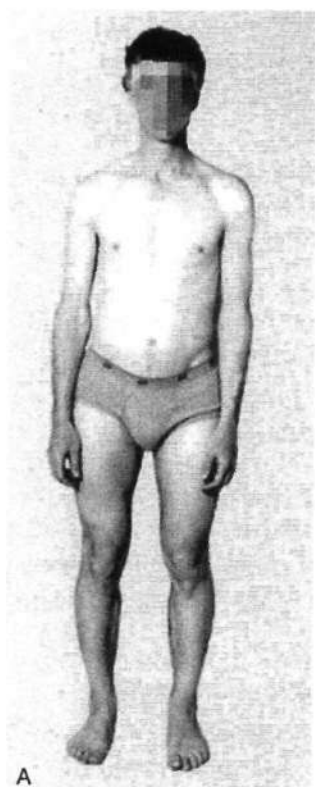


рис. 11.6 – Пациент 1.

При запутывающем нас переходе от вида спереди к виду сзади, кажется, что голова (вид сзади) смещена вправо относительно грудной клетки и таза, в то время как на снимке спереди она четко смещена влево относительно таза. Это указывает на необходимость повторного наблюдения, чтобы разобраться, какое из этих изменений наиболее привычно, или же чтобы на данный момент оставить эти противоречащие факты.

Сбоку мы наблюдаем небольшое переднее смещение таза относительно стоп и дополнительное переднее отклонение таза по отношению к бедренным костям (B и F). Имеется, следовательно, и задний удлинненный сгиб поясничных позвонков, хотя грудная клетка лишь слегка отклонена назад. Нижние шейные позвонки значительно согнуты или отклонены вперед, что приводит к смещению головы вперед относительно грудной клетки и таза. Верхние шейные позвонки сильно согнуты или отклонены назад, чтобы составить противовес нижним шейным позвонкам так, чтобы голова оставалась в горизонтальном положении. Плечевой пояс смещен назад относительно головы и грудной клетки.

Каждый крупный сегмент веса тела располагается спереди от того, что лежит под ним, за исключением, пожалуй, груди, которая расположена слегка сзади от живота, и плеч, которые явно лежат сзади от грудной клетки.

И хотя мы могли бы и дальше углубляться в подробности, эти выводы и так создают общую картину взаимоотношений в осанке, показанной на снимках.

Шаг 2

Переходя ко второму этапу, мы делаем следующие догадки, основываясь на наших наблюдениях на первой стадии работы. Правая Латеральная линия короче, чем левая, от плеча до бедра, в то время как левая ЛЛ короче, чем правая, на наружной стороне левой ноги и шеи (H). Структуры левой Спиральной линии короче по левой стороне головы, вокруг левого плеча и до правого бедра. Те структуры СЛ, которые идут от ASIS до медиального свода, кажутся укороченными с обеих сторон (что создает или поддерживает медиальный поворот колена), хотя СЛ правой ноги выглядит более зажатой по сравнению с левой.

Переднее отклонение таза и относительно низкое расположение тканей внутренней стороны колена по сравнению с наружной указывают на то, что ткани левой и правой Глубинной фронтальной линий смещены вниз и тянут со стороны паха к медиальной щиколотке. Нижнее натяжение на переднюю часть нижних шейных позвонков подтверждают этот вывод. Левое смещение и правый поворот грудной клетки, судя по всему, указывают на дополнительную укороченность левой ГФЛ в поясничной мышце и связанных с ней структурами.

Кроме того, Поверхностная фронтальная линия оттянута вниз по отношению к Поверхностной задней линии (см. также 4.5).

То, что плечи сдвинуты назад, говорит нам о повышенной напряженности Глубинной задней линии руки. Латеральное расположение плечевых костей по отношению к лопатке указывает на дополнительное напряжение латеральных вращателей обеих мышц латерального подвеса плеча.

Шаг 3

Для того, чтобы собрать все наблюдения воедино и составить связную историю, потребуется соотношение и со всей историей болезни, но в целом можно сказать, что по большей части эта модель осанки построена:

1. на наклоне всего тела вперед; притом, что плечи отведены назад, чтобы служить противовесом (что может, в свою очередь, основываться на общем психосоматическом состоянии повышенной возбудимости, готовности к действиям или на чем-то еще), и
2. на укороченности левой ноги, за счет чего таз отклонен в сторону, а позвоночник согнут; присутствуют также повороты в грудном и шейном отделах.

Шаг 4

Основываясь на этих оценках, мы можем перейти к Шагу 4, разработке плана лечения. Вот основные компоненты общего плана лечения этого пациента:

1. поднять ткани всей Поверхностной фронтальной линии, особенно в области груди и подреберного угла, а также опустить ткани Поверхностной задней линии;
2. удлинить ткани верхней части левой Спиральной линии от левой стороны затылка, вокруг правого плеча и через живот к левому бедру;
3. удлинить ткани правой Латеральной линии между бедром и подмышкой; удлинить ткани левой Латеральной линии в шее и вдоль наружной стороны левой ноги;
4. удлинить и поднять ткани Спиральной линии на передней поверхности обеих ног;
5. поднять ткани Глубинной фронтальной линии вдоль медиальной стороны, а в особенности левую сторону паха, ведущую к левой стороне поясничного отдела позвоночника;

6. поднять ткани ГФЛ шеи, а именно переднюю лестничную мышцу и связанные с ней ткани, а также более глубокие ткани ПЗЛ на затылке, включая многогроздельные мышцы, лежащие в борозде правой шейной пластинки, и полуюстистую мышцу и другие выпрямители/разгибатели верхнего шейного отдела;

7. высвободить ткани Глубинной задней линии руки, включая мышцы подвеса плеча, чтобы высвободить плечевую кость и дать ей повернуться в большей степени медиально, а также дать плечевому поясу расслабиться и выйти вперед и вниз по направлению к грудной клетке.

Этот набросок плана подразумевает, по крайней мере, ряд часовых процедур, выполнение которых должно быть подчинено принципам лечения по методике анатомических поездов и практики миофасциального рилизинга, а именно:

- работать от поверхности в глубь
- из глубины прорабатывать ткань за тканью
- подвешивать/нависивать дополнительный (–арреподикуляр) плечевой пояс на обрабатываемые торсы и ноги.

План лечения должен всегда подвергаться действиям Шага 5 – переоценке и пересмотру в свете наблюдений и результатов пальпации.

Пациент 2 (Рис. 11.7)

Перед нами женщина, осанка которой кажется вполне сбалансированной, хотя и в ее структуре мы заметим ткани, над которыми можно поработать. Мы отмечаем, что тело от щиколоток до плеч закругляется в форме «лука», но также отмечаем, как заметно поднята грудь, по сравнению с предыдущим пациентом. Это указывает на вкус к жизни, который поможет нам в терапевтическом отношении. Обратим внимание на небольшие стопы, которые никоим образом не связаны с анатомическими поездами, но дают ей довольно малую опору относительно размера тела.

Шаг 1

Начиная первый этап и смотря на пациентку спереди, мы вновь видим, как и в первом случае, что левая нога нагружена и, кажется, укорочена, что заставляет тазовый пояс отклониться в левую сторону, а грудную клетку сместиться слегка влево (A, D и E). Грудная клетка, если это вообще заметно, кажется, слегка повернута вправо по сравнению с тазовым поясом (сравните положение грудины относительно лобковой кости), в то время как плечи, судя по всему, слегка повернуты влево, чтобы создать противовес ребрам. В шейном отделе позвоноч-

ника мы наблюдаем легкое правостороннее отклонение, а также заметное левое отклонение головы по отношению к шее.

Мы также диагностируем правосторонний сгиб нижних грудных/верхних поясничных позвонков и еще один незначительный правый сгиб верхних грудных/нижних шейных позвонков. Что касается ног, мы наблюдаем легкий латеральный поворот в нижнем отделе ноги (большеберцовая кость) относительно бедренной кости.

Вид сзади подтверждает наши наблюдения, хотя мы и делаем следующие дополнительные отметки: правая плечевая кость повернута более латерально, а плечо отклонено больше вперед и смещено латерально по сравнению с левым (С). Становится более очевидным и относительно медийальный поворот коленей по сравнению с латеральным поворотом стопы.

Переходя к виду сбоку, мы замечаем незначительное смещение таза по сравнению с лодыжками и, возможно, некоторое отклонение таза вперед относительно бедренных костей (В, F и С). Грудная клетка отклонена назад по сравнению с тазом, имеется также и резкое отклонение назад верхних шейных позвонков и затылка. Это можно также описать как сильный сгиб шейных позвонков назад. Что касается ног, мы отмечаем незначительную тенденцию коленей к смещению назад (сверхвыпрямление) и вполне четкое смещение вперед пяточных костей. У этой пациентки заметно лишь очень незначительное смещение плечевого пояса относительно ребер.

Шаг 2

Переходя ко второму этапу, мы задаемся вопросом, какие мягкие ткани могут помочь поддерживать такую модель осанки. Определенно, ткани Поверхностной задней линии укорочены и выталкивают пяточную кость вперед, укорачивая дугу между щиколоткой и плечом и сверхвыпрямляя шею и голову (см. также Рис. 4.26). Это вызывает напряжение в тканях Поверхностной фронтальной линии, которые, как мы видим, укорочены в области шеи (грудино-ключично-сосцевидная мышца), удлинены в туловище, а также оттянуты вниз вдоль передней стороны ноги.

Латеральная линия демонстрирует рисунок, похожий на тот, что мы встретили у первого пациента: она укорочена с правой стороны от плеча до бедра и укорочена с левой стороны в области шеи и вдоль наружной стороны ноги (H). Нижний путь Латеральной линии, возможно, тянет стопу и поворачивает ее латерально. Нижние фронтальные пути Спиральной линии – передний большеберцовый тракт и передняя большеберцовая мышца – также, вероятно, напряжены и играют некоторую роль в формировании поворота между коленом и стопой.

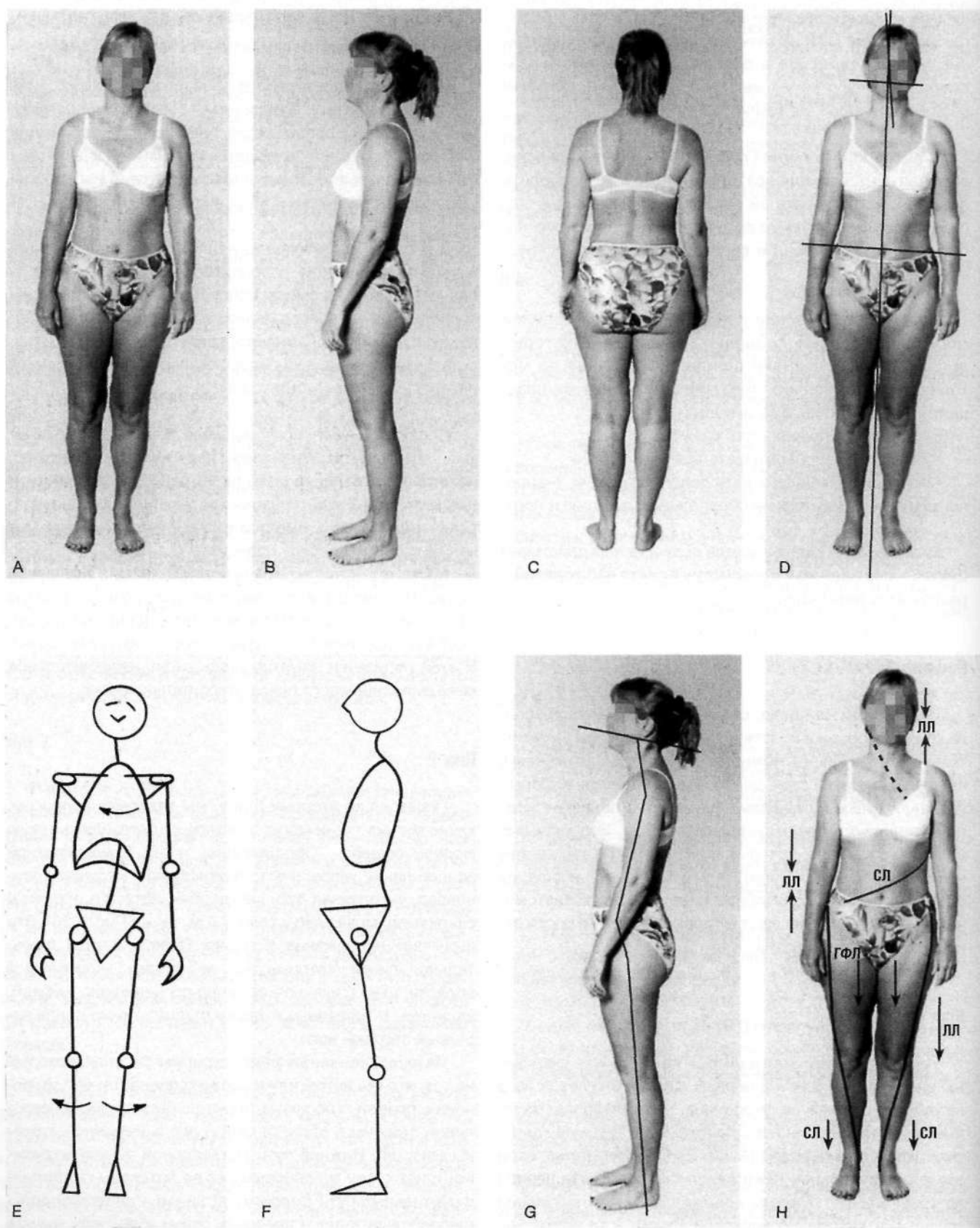


Рис. 11.7 – Пациент 2.

Как и у первого пациента, левая Спиральная линия от левой стороны затылка до левой ASIS (через правое плечо) должна быть удлинена. Глубинная задняя линия руки укорочена справа.

Мы видим, что Глубинная фронтальная линия играет роль центральной опоры для всего тела, хотя она слегка оттянута вниз на внутренней поверхности обеих ног, а именно (и намного в большей степени) в паховой области (хотя на каждой стороне это выражается по-разному из-за укороченности одной ноги). Передняя лестничная мышца и связанные с ней ткани ГФЛ также укорочены и притягивают шею к туловищу.

Шаг 3

На третьем этапе мы способны вплести в нашу историю, по меньшей мере, три нити. Лукообразный наклон всего тела напоминает «компенсированную оральную» модель, описанную терапевтами биоэнергетики или последователями Райха.¹²⁻¹⁵ Говоря более прозаично и менее психосоматично, недостаток опоры на пятку может переместить вес тела вперед на переднюю поверхность стопы и участвовать в формировании модели «лука». Функционально короткая левая нога объясняет большинство всех прочих компенсаторных изменений. Возможно, частичное объяснение отклонения головы назад может быть связано с травмой, полученной в машине от удара сзади другим автомобилем, или с травмами, полученными при занятиях конным спортом.

Шаг 4

Составляя план лечения на четвертом этапе, мы, возможно, получили бы примерно следующее:

1. открыть Поверхностную заднюю линию в обе стороны от нижнего отдела спины;
2. поднять ткани нижних путей Поверхностной фронтальной линии;
3. открыть правую Латеральную линию между плечом и бедром и левую ЛЛ в области шеи и наружной стороне ноги;
4. открыть и удлинить пути левой фронтальной Спиральной линии от бедра до затылка, а также поднять и удлинить ткани передней СЛ обеих ног;
5. поднять ткани нижнего отдела Глубинной фронтальной линии и сбалансировать обе стороны ГФЛ в паховой области (частные детали этого лечения, в действительности, зависят от того, что будет обнаружено здесь при пальпации);

6. открыть и удлинить верхнюю часть ГФЛ, задействуя передние мышцы шеи (длинную мышцу шеи и головы), одновременно высвобождая глубинные ткани ПЗЛ (подзатылочную мышцу).

Пациент 3 (Рис. 11.8)

В третьем случае мы знакомимся с молодым и спортивным юношей, который также обладает не только в целом правильным выравниванием, но и рядом перекутов, поэтому почитать о нем стоит.

Шаг 1

Глядя на этого пациента спереди, мы, кажется, замечаем, что левая нога несет весовую нагрузку. Таз, судя по всему, повернут влево, а грудная клетка повернута влево даже сильнее, чем таз, при этом правый поворот шеи поворачивает голову так, чтобы она смотрела в одном направлении с коленями. Плечи повернуты вправо по сравнению с верхними ребрами. Ребра смещены влево по отношению к тазу, а голова располагается нейтрально по сравнению с ребрами, но смещена влево относительно таза.

Бедренные кости поворачиваются латерально в области тазобедренного сустава, а передняя часть стопы, кажется, повернута латерально относительно пятки. Мы также отмечаем позиционное отведение обеих бедренных и плечевых костей.

Глядя на пациента сбоку и сравнивая количество пятки у него и у предыдущей пациентки, а также подъем передней стороны грудной клетки у пациента 3 и пациента 1, отмечаем, что в обоих случаях сравнение в пользу пациента 3. Латеральное выравнивание веса тела довольно неплохое. Мы замечаем несколько плоские изгибы позвоночника и нейтральное расположение тазового пояса в том, что касается смещений и отклонений (пожалуй, имеется лишь незначительное смещение таза относительно бедренной кости).

Грудная клетка слегка отклонена назад по отношению к тазу, нижние шейные позвонки немного отклонены вперед, а голова отклонена чуть-чуть кзади, хотя все эти изменения очень незначительны по сравнению с теми, что мы отмечали у пациентки 2.

Шаги 2 – 4

Опять-таки, вся история, кажется, крутится вокруг функционально короткой левой ноги и происходящими из-за этого (?) поворотами таза и позвоночника, которые довольно твердо удерживают позвоночник, что приводит к компенсаторному отведению конечностей.

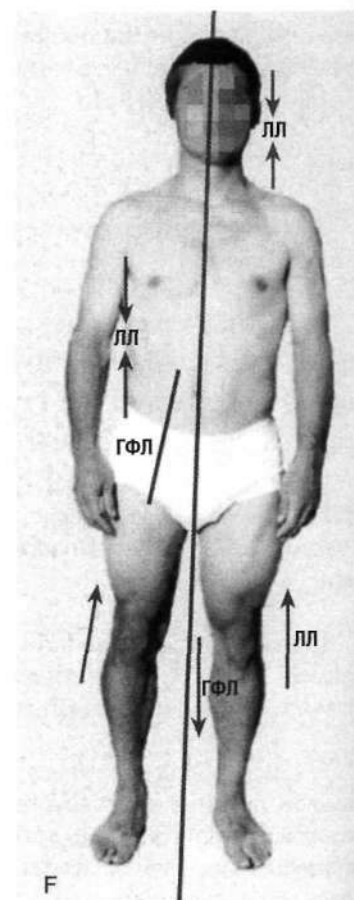
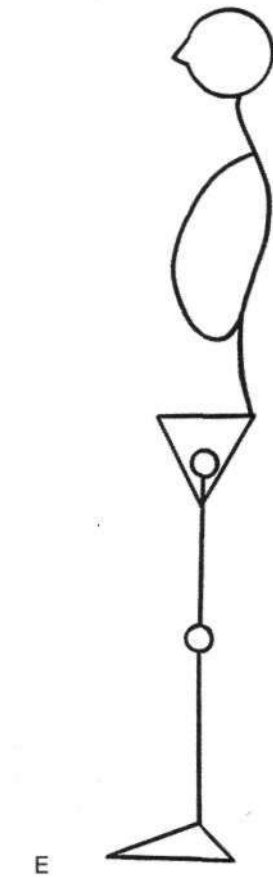
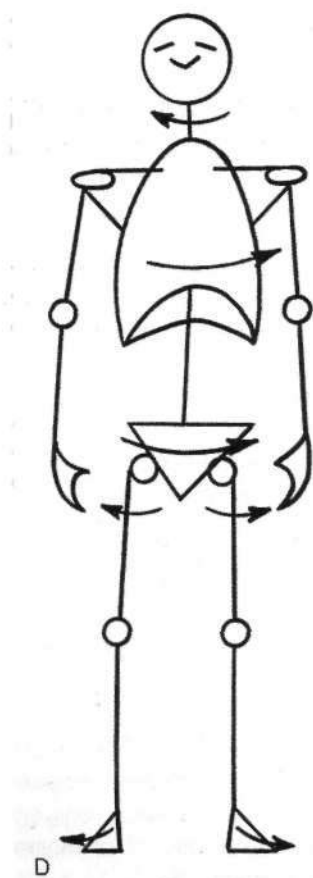
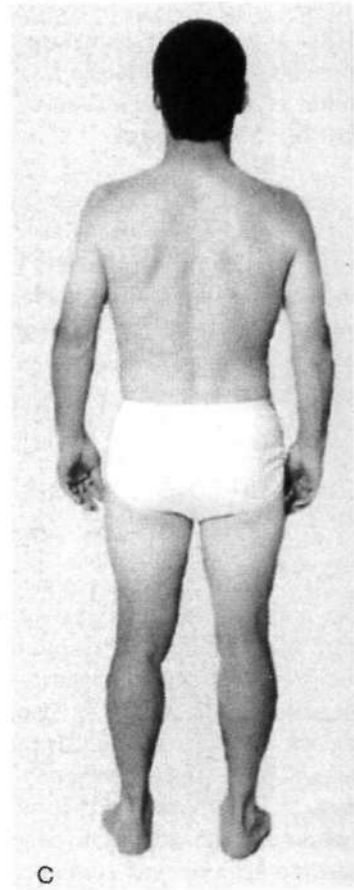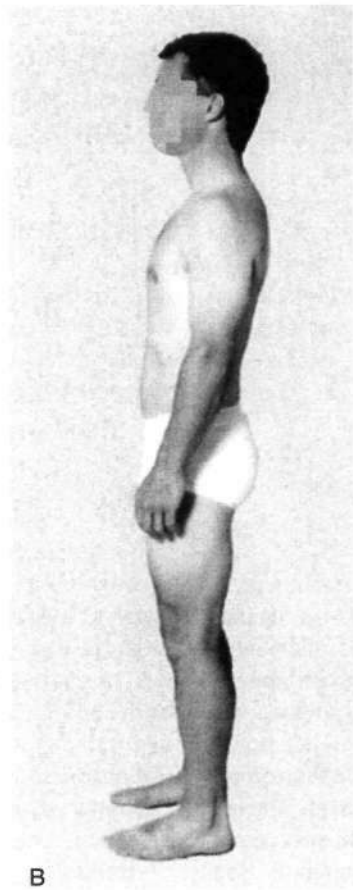
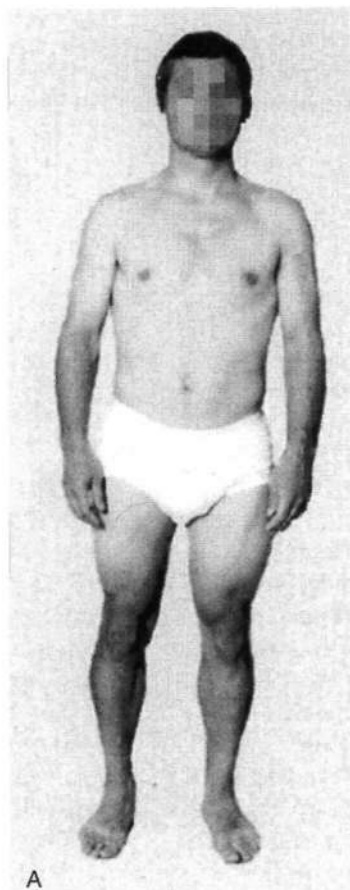


Рис. 11.8 – Пациент 3.

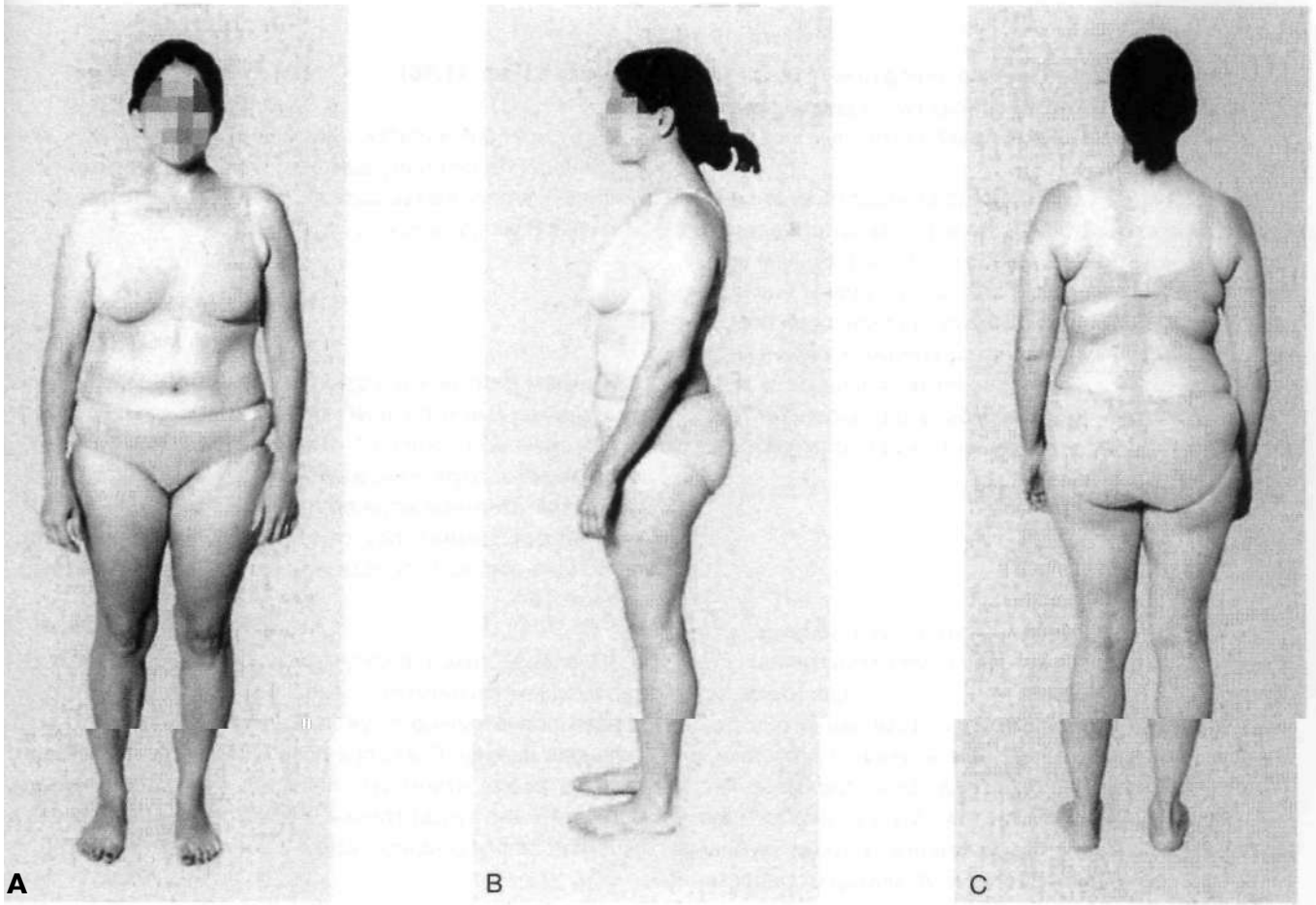


Рис. 11.9 – Пациент 4.

План лечения должен включить в себя знакомую уже работу над правой Латеральной линией от плеча до бедра и над левой ЛЛ шеи. Однако обе Латеральные линии удерживаются в приподнятом к шее положении, помогая поддерживать отведение конечностей, и их потребуется высвободить и опустить. Потребуется удлинить мышечный и расширить фасциальный компоненты всех глубоких латеральных вращателей и мышц позвоночника (- paraspinalis).

Поверхностная фронтальная и задняя линии хорошо уравновешены между собой, и мы не замечаем описанной выше ригидности ПЗЛ, что облегчает нашу привычную работу по балансированию этих двух линий перед тем, как перейти к прочим (см. также Рис. 4.32).

И хотя повороты туловища могут предполагать участие в этом Спиральной линии, кажется, что, по большей части, вращения коренятся глубже, в тканях Глубинной фронтальной линии, включая оба комплекса поясничных мышц. Необходимо поднять обе Глубинные фронтальные линии в области ног, а именно ослабить излишнее напряжение, которое, судя по всему, идет от коленей. Работа в паховой области будет различна для правой и левой стороны в зависимости от результатов пальпации, хотя левая гребенчатая

мышца, вероятно, задействована в формировании левого поворота таза.

Пациент 4 (Рис. 11.9)

В качестве четвертой модели мы приводим исключительно здоровую молодую женщину, которой, тем не менее, полезны были бы сеансы структурного терапевта.

Шаг 1

На фотографиях вид спереди и сзади мы видим, что у этой пациентки есть легкое правое отклонение плечевого пояса. Ребра характеризуются легким левосторонним смещением, а голова – правосторонним смещением относительно ребер, хотя она и располагается нейтрально по отношению к тазу. Поскольку шея отклонена вправо, голова отклонена влево относительно этих верхних шейных позвонков. Можно предположить, что в верхнем грудном отделе позвоночника имеется правосторонний сгиб.

Мы наблюдаем легкий медиальный поворот обеих бедренных костей и латеральный поворот правой большеберцовой кости ниже бедренной кости.

Таз слегка повернут вправо, а над ним грудная клетка повернута влево. Мы наблюдаем медиальный поворот обоих плеч, особенно с правой стороны.

Глядя сбоку, мы отмечаем небольшое смещение вперед от щиколотки до большого вертела, хотя таз смещен несколько назад на бедренной кости. Таз, судя по всему, отклонен вперед, а ребра слегка отклонены назад, что обязательно вызывает глубокий задний сгиб поясничных позвонков. Также имеется слишком сильный сгиб верхних грудных и нижних шейных позвонков и задний сгиб верхних шейных позвонков; это возвращает голову в горизонтальное положение, но приводит к смещению вперед.

Шаги 2 – 3

Переходя к следующему этапу, мы понимаем, что Поверхностная фронтальная линия оттянута книзу (см. также Рис. 4.32). Это заметно по всей длине ног, хотя больше всего проявляется от сосцевидного отростка до паха. Поверхностная задняя линия, опять-таки, оттянута кверху, что заметно в ногах и гораздо ярче проявляется в туловище. Кажется, это нижнее натяжение на передней стороне распространяется и на Глубинную фронтальную линию, лестничные мышцы, средостение и верхнюю часть живота.

И снова – совпадение, которое не следует, насколько я понимаю, никакой периодичности либо причине – Латеральная линия укорочена с правой стороны от плеча до бедра и с левой стороны – в области шеи. Левая спиральная линия стабильно оттягивается книзу от левой ASIS вокруг правых ребер и через правое плечо до левой стороны затылка (см. также Рис. Введ. 6).

Повернутый вправо таз заставил бы нас внимательно отнестись к правой гребенчатой мышце и окружающим ее тканям, а также к левым латеральным мышцам-вращателям бедра. Левый поворот грудной клетки относительно таза привлек бы наше внимание к фасциальному напряжению в правом комплексе поясничной мышцы.

Шаг 4

Первоначальный план лечения, в общем и целом, состоял бы в том, чтобы поднять ПФЛ, опустить ПЗЛ, поработать ЛЛ по правой стороне и левую СЛ от левого бедра до левой стороны затылка. Затем, уже не столь усердно, мы перешли бы к разделению основных тканей, а именно к работе над латеральным поворотом правого колена, тазовым и поясничным поворотами, а также зажимами висцеральных тканей брюшной полости.

Пациент 5 (Рис. 11.10)

Этот молодой человек, занимающийся йогой, как мы уже видели на снимках, демонстрирует интересный ряд спиралей, к тому же правая сторона его тела не страдает от сильной укороченности.

Шаг 1

Начнем с основных характеристик: мы сразу же видим значительный правый поворот ребер относительно таза и сильный левый сгиб поясничных позвонков, а также и верхних грудных/нижних шейных позвонков, которым в значительной мере противостоит сильный правый сгиб верхних шейных позвонков. Следовательно, голова отклонена вправо и смещена влево относительно грудной клетки.

Плечевой пояс повернут влево, чтобы служить противовесом повернутым вправо ребрам, из-за которых левое плечо смещено медиально и кзади и слегка отклонено вперед. Плечевой пояс в целом смещен кзади, скорее всего, чтобы уравновесить смещенную вперед относительно груди голову. Кроме того, обе плечевые кости повернуты латерально.

Смотря на пациента сзади, мы отмечаем, что колени слегка смещены латерально и повернуты медиально по сравнению со стопами. И, следовательно, пяточные кости, особенно левая, отклонены латерально.

По фотографии В вид сбоку мы видим, что тело от щиколотки до плеча имеет форму «лука» – незначительные отклонения или смещения вперед от щиколотки до средних поясничных позвонков, а затем отклонения или смещения назад от поясничных позвонков до плеч (см. также Рис. 4.32). Надо всеми этими изменениями шея отклоняется вперед, так что голова остается смещенной вперед по отношению ко всем остальным участкам тела. В дополнение к этому голова отклоняется назад от линии пола, сильно смещается кпереди и отклоняется кзади от верхних шейных позвонков.

Шаги 2-3

Переходя к разговору о том, какие миофасциальные меридианы могут удерживать эту модель осанки, мы обнаруживаем, что Поверхностная задняя линия укорочена между пяткой и плечом и что Поверхностная фронтальная линия оттягивается вниз практически по всей длине от сосцевидного отростка до верхней стороны стопы.

Правая Спиральная линия заметно укорочена, как и левая Латеральная линия туловища, что и создает натя-

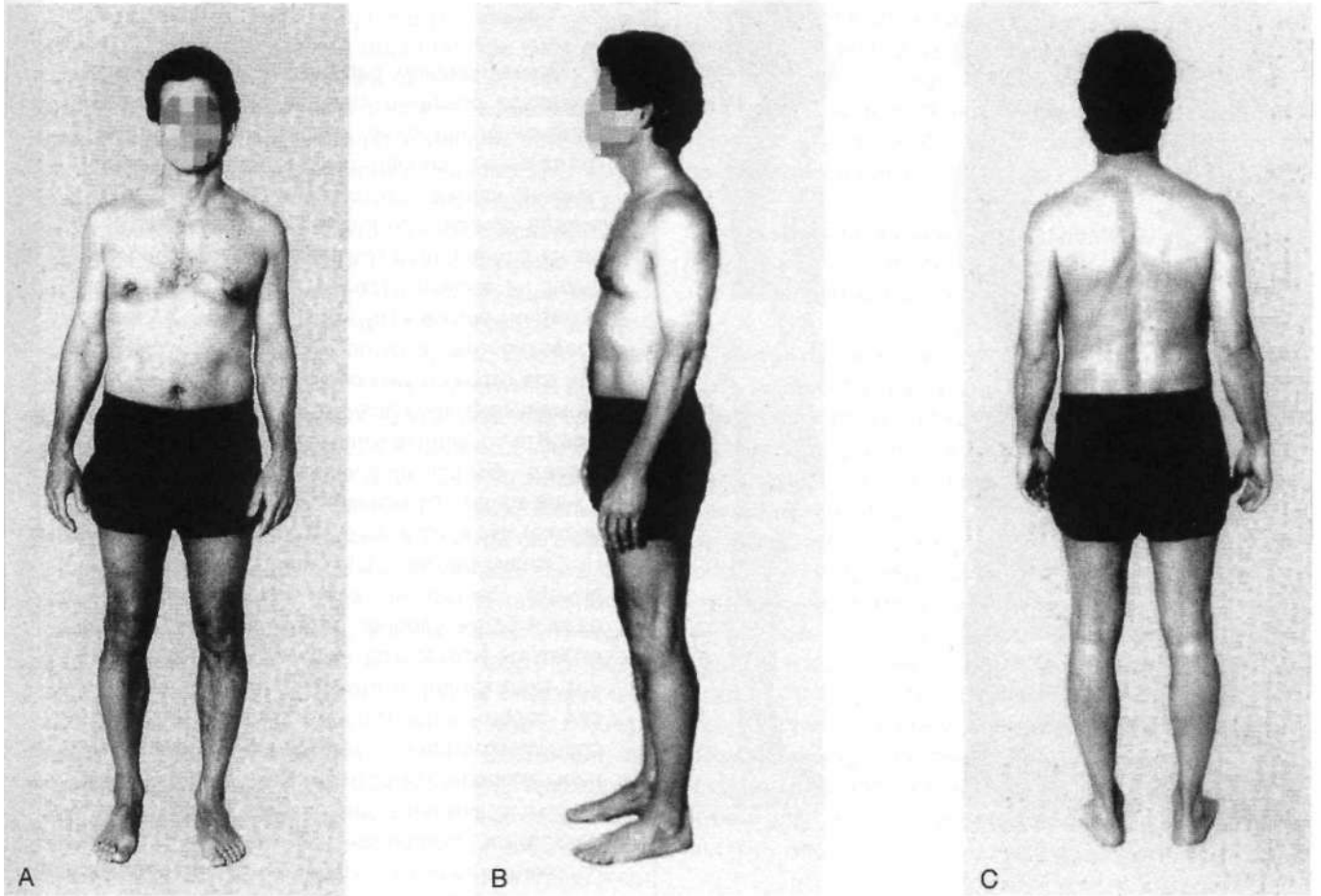


Рис. 11.10.

жение на правые ребра по направлению к правой ASIS, а также, соответственно, притягивает левые ребра к левому бедру. Несмотря на это, структуры Глубинной задней линии руки тянут левое плечо кзади.

Перекруты и сгибы позвоночника, в особенности верхней его части, имеют сложную структуру, но в целом укладываются в представление об общей стабильной укороченности левой Глубинной фронтальной линии от бедра до шеи. В этом должны принимать участие поясничные мышцы, левый купол диафрагмы, левое легкое и ткани средостения, ведущие к левым лестничным мышцам. Прочие отмеченные нами изменения можно рассматривать как компенсаторные и вызванные этим различием между правыми и левыми структурами ГФЛ.

Зайдя так далеко, нам было бы очень интересно узнать историю болезни этого пациента и проверить; не могла ли какая-то травма или болезнь привести к этой разнице правой и левой сторон. Это стало бы значитель-

ной частью нашей истории и повлияло бы на план лечения, хотя общий принцип предварительной работы с наружными компенсациями перед погружением в глубокие структуры остался бы по-прежнему актуальным.

Вывод

Мы намеренно представили эти фотографии, не общая об истории болезни пациентов, чтобы объективно рассмотреть структурные и позиционные изменения, а не через призму того, что нам уже «известно» о них. На практике, конечно же, и история болезни, и собственные наблюдения создают вашу историю пациента. Но даже при этом рассказ пациента может быть обманчив, что только повышает ценность объективного анализа самих пациентов или их фотографий перед ознакомлением с историей болезни, которая может направить наш взгляд по легкому, но порочному пути (- primrose path).

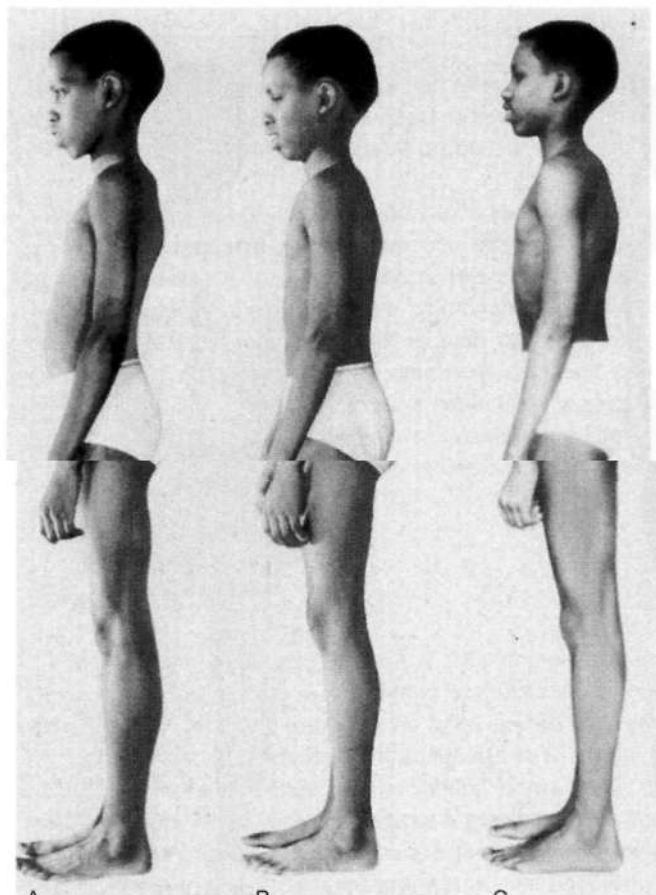


Рис. 11.11.

Реджинальд (Рис. 11.11)

Понимание моделей осанки через скелетную геометрию и натяжение миофасциальных меридианов может вывести нас на другой уровень восприятия и, следовательно, на более глубокий уровень работы. Один из наиболее интересных результатов профессиональной работы мануального и двигательного терапевта связан с периодом возмужания. Для примера того, чего можно добиться, здесь приводятся фотографии Реджинальда (вид сбоку) (А) до структурной интеграции, (В) сразу по окончании десяти процедур (под руководством Д-ра Иды Рольф) и (С) год спустя, без какого-либо дополнительного вмешательства. Снимки были слегка изменены по размеру, хотя, как мы предполагаем, за год Реджинальд вырос.

Перед началом работы мы видим у Реджинальда обычные случайные позиционные изменения: чересчур выпрямленные колени, отклоненный вперед таз, отклоненная назад грудная клетка, отклоненная вперед шея и многое другое. Его плечи не взаимодействуют ни с шеей, ни с грудной клеткой, а просто висят на задней стороне тела, вызывая напряжение верхних грудных позвонков, а также поверхностных и глубоких мышц груди. На (В), где отражен уже результат работы, фигура мальчика ~~явилась~~ прямее, но не намного лучше. (Кто-то, увидев только два первых снимка, сказал: «Вы отняли у него его естественность и наградили его осанкой хилого белого подростка! Что в этом хорошего?»)

Однако рисунок (С) говорит нам совсем о другом. Притом, что колени сместились кпереди в более удобное положение (хотя стоит отметить, что за год Реджинальд несколько «отъехал кзади» в этом отношении), таз обрел более горизонтальное расположение по сравнению с ранее наблюдавшимся отклонением кпереди. (Обратите также внимание на то, что с момента завершения работы этот показатель улучшился.) Горизонтальное расположение таза дает грудной клетке возможность обрести вертикальное положение и уменьшить поясничный изгиб (см. выделенный раздел Главы 3, посвященный первичным и вторичным изгибам). Поскольку теперь весь груз плечевого пояса так удобно покоится на грудной клетке, а не висит позади нее, грудь и ее мышцы могут развиваться с большей свободой, поэтому Реджинальд становится не таким худым, более сильным и выглядит совершенно другим человеком. Мы уверены, что сам по себе за один год мальчик на левом изображении никогда бы не развился в мальчика на правом снимке, но тот, что изображен посередине, мог бы это сделать (и сделал). По окончании первичной работы лишь «времени нужный срок» был единственным лекарством, которое и привело к искомому результату.

Способность распознавать такие структурные ограничения, анализировать лежащие в их основе модели и реализовывать потенциальные возможности является одной из наиболее важных черт мануального терапевта грядущего столетия. Схема анатомических поездов, хотя не являющаяся сама по себе модернизацией прочих методик, представляет собой один из способов увидеть эти скрытые модели.

Вот простой пример: на процедуры пришел молодой человек, у которого нижний отдел правой ноги явно в большей степени выпячивался от колена, чем у левой ноги. (На нашем языке это означает, что нижний отдел правой ноги был повернут медиально, или, если он стоял, поставив стопы параллельно и близко друг другу, казалось, что правое колено смещено медиально.) Отвечая на мой вопрос, он сказал, что в возрасте 22 лет врезался в дерево, катаясь на лыжах, и сломал левую ногу. Приняв такую причину отмеченного изменения, я попросил его принести мне свои фотографии до этой травмы. На следующий прием он принес фотографию, где он на пляже, в возрасте 15 лет, ловит мяч. На правой ноге четко заметно то же самое изменение, поэтому датируется оно точно до лыжной травмы. Выяснилось, что это изменение произошло, когда ему только исполнилось три года и ему на ногу упал трехколесный велосипед. Можно предположить, что, когда он въехал в дерево, он автоматически защищал те части тела, которые присутствовали в его образе тела, а нижний отдел правой ноги уже давно не входил в его кинестетическое представление о себе. Таким образом, либо этот отдел не получил должного внимания, либо не смог вовремя отреагировать, и оказался в большей степени подвержен травматическому воздействию. В любом случае, этот пример иллюстрирует тот факт, что необходимо читать историю по самому телу, а не только слышать ее в пересказе пациента, к которому нужно внимательно прислушиваться, но воспринимать все-таки с долей сомнения.

В этой главе была представлена методика анализа осанки – или, если точнее, привычных моделей общей компенсации – которая является дополнением ко всей сфере мануальной и двигательной терапии. Конечно, всего одна глава может быть лишь введением, и мы планируем расширить представление этой методики в последующих публикациях. Огромные преимущества применения теории миофасциальных меридианов анатомических поездов при подобном анализе состоят в том, что:

- она призывает к разработке общей терминологии, которая могла бы применяться универсально в рамках многочисленных методик лечения

- такое описание доступно и нашим пациентам, и всем другим людям, не занятым нашей профессией

- такое описание является объективным, описывает взаимоотношения частей в теле каждого пациента и не дает никаких ценностных оценок

- оно дает возможность формулировать конкретные планы лечения, представляющие собой экспериментально проверяемые гипотезы.

Мы ни в коей мере не стремимся принизить ценность других подходов и уже многократно замечали, что практически любая точка зрения на то, что происходит в системе человека, может привести к созданию полезного описания. Можно применять эту теорию миофасциальных меридианов при глобальной оценке структурной модели для того, чтобы перейти от скелетной геометрии к стратегии работы с мягкими тканями или двигательной терапии, не довольствуясь ценностно-нагруженными высказываниями типа «У нее депрессия» или «Он неправильно дышит», или «У тела нет опоры, потому что она не разобралась с «проблемами с отцом». С другой стороны, эта теория позволяет создать индивидуальный и связный контекст, в рамках которого пациент представляет из себя не просто «застывшее плечо» или «разрыв акромиально-ключичной связки» или пару плоских стоп.

Автор и все те, кто сделал свой вклад в создание изложенных здесь идей, искренне надеются, что наша схема или нечто, подобное ей, сможет начать процесс заполнения пустот не только между разными подходами, но и между ученым и художником, живущим в каждом из нас. Конечно же, оба эти стремления разделяются каждым из нас с каждым членом сообщества мануальных и двигательных терапевтов, а также и в целом всеми специалистами в этой области. Эта книга посвящается неустанной работе этих столь разных людей и тому множеству подходов, которые все вместе возродили идею исцеления посредством мануальной и двигательной работы.

1. Aston J. *Aston postural assessment workbook*. San Antonio, TX: Therapy Skill Builders; 1998.
2. Sheldon WH. *The varieties of human physique*. New York: Harper; 1940.
3. Keleman S. *Emotional anatomy*. Berkeley: Center Press; 1985.
4. Alexander RM. *The human machine*. New York: Columbia University Press; 1992.
5. Morrison M. *A structural vocabulary*. Boulder CO: Rolf Institute; Rolf Lines: July 2001.
6. Sultan I. *Toward a structural logic: the internal-external model*. *Notes on Structural Integration* 1992; 86:12-18. Available from Dr Hans Flury, Badenerstr21, 8004 Zurich, CH.
7. Keleman S. *Emotional anatomy*. Berkeley: Center Press; 1985.
8. Pierrakos I *Core Energetics*. San Francisco: Liferhythms; 1990.
9. Aston J. *Aston postural assessment workbook*. San Antonio, TX: Therapy Skill Builders; 1998.
10. Busquet L *Les chaines musculaires*. Vols 1-4. Freres, Mairiot; 1992. *Maitres et Clefs de la Posture*.
11. Lately P. *Themes for therapists series*. *Journal of Bodywork and Movement Therapies* 1997; 1:44-52, 107-116, 163-172, 222-230, 270-279.
12. Reich W. *Character analysis*. New York: Simon and Schuster; 1949.
13. Kurtz R *Body centred psychotherapy*. San Francisco: Liferhythms; 1990.
14. Keleman S. *Emotional anatomy*. Berkeley: Center Press; 1985.
15. Lowen A. *The language of the body*. New York: Hungry Minds; 1971.

(П) Приложение 1

Одно замечание по поводу меридианов широты: работа Д-ра Луиса Шульца

Эта книга, в основном, затрагивает миофасциальные соединения, идущие по всей длине тела и конечностей, то есть, если вам угодно, меридианы долготы. И конечно, наше описание охватило лишь часть того бесчисленного множества фасциальных соединений, которые присутствуют в теле человека. Еще один ряд таких соединений, определенных и описанных Д-ром Луисом Шульцем и Д-ром Розмари Фитис,¹ представлен локальными горизонтальными полосами миофасции тела человека, функционирующими примерно, как удерживатели сухожилий. И как удерживатели сухожилий запястья или щиколотки, они представляют собой утолщения глубокого проникающего слоя фасции (лежат поверхностно по отношению к тем миофасциальным слоям, которые обсуждали мы), которые ограничивают, на пользу или во вред, движение лежащих под ними тканей.

В книге «Бесконечная сеть», написанной Д-рами Шульцем и Фитис, подробно рассматриваются такие удерживатели тела. Однако я узнал об этом от Д-ра Шульца, которому я бесконечно благодарен. Все мысли касательно фасциальной эмбриологии и соединительной способности фасциальной ткани были навеяны его учением, а описанные миофасциальные меридианы представляют собой продолжение его первоначального замысла.

В традиционной анатомической литературе эти листки описаны не были, хотя их легко заметить и пальпировать в самых поверхностных слоях ткани. На Рис. П1.1 показаны несколько полос, как правило отмечаемых в туловище. Их точное расположение и степень напряжения или натяжения варьируется.

Лента, охватывающая грудь, - примерно на месте нижнего края бюстгалтера - в большинстве случаев просматривается на фронтальной поверхности тела (практически) на уровне мечевидного отростка. Легко заметить, как напряженность или стянутость по этой линии ограничивает дыхание, а также препятствует свободному движению поверхностной мускулатуры ПФЛ, ФФЛ и СЛ под этой линией. Другие ленты варьируют в большей степени, но у большинства людей их обнаружить можно без труда. Поскольку располагаются они в поверхностном слое, они, как правило, ограничивают жировые наслоения: эти линии зачастую можно обнаружить в контурах жировой ткани.

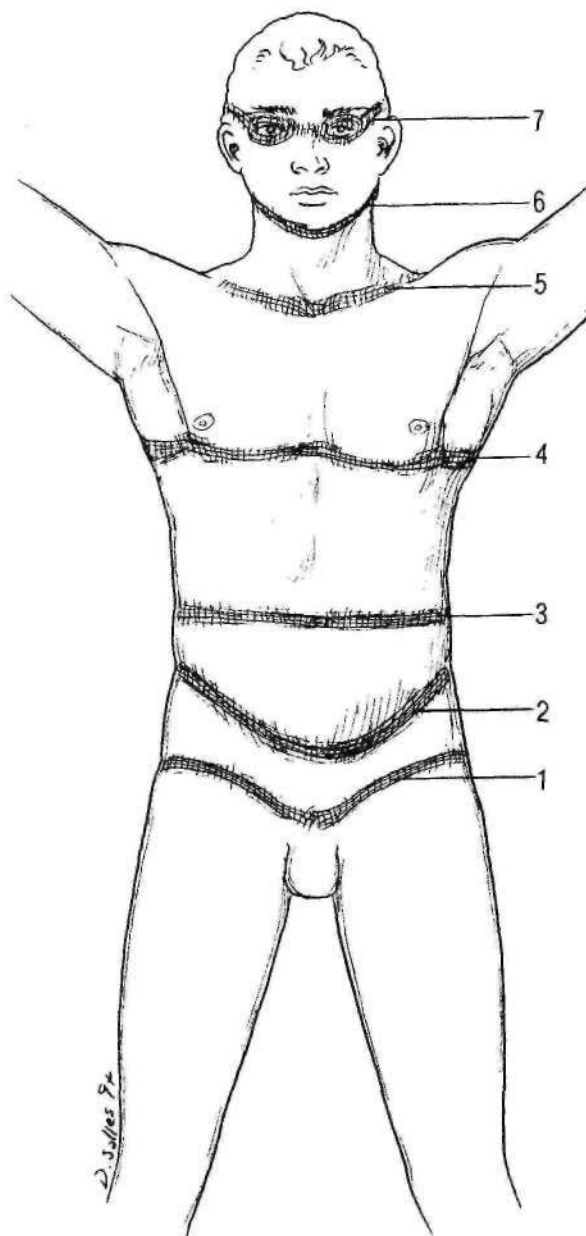


Рис. П1.1 – Удерживатели тела: семь лент, опоясывающих туловище (см. также Рис. П1.2). Д-р Шульц описал еще один ряд полезных фасциальных меридианов – меридианов широты. Эти ленты располагаются, по большей части, в поверхностных слоях фасции, но могут обладать связями с залегающими под ними слоями тканей и, следовательно, влиять на передачу рабочего усилия описанных в этой книге миофасциальных меридианов. (Воспроизводится с любезного разрешения из Schultz & Feitis 1996.)

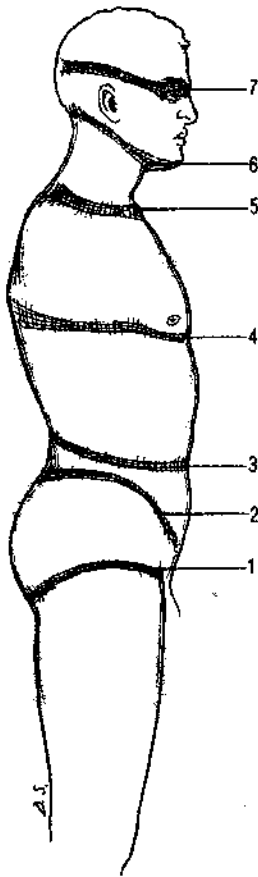


Рис. П1.2 – Ленты тела. Д-р Луис Шульц описал еще одну группу полезных нам фасциальных меридианов, а именно меридианов широты, опоясывающих тело на разных уровнях (обратите внимание, пожалуйста, что в основном это места позвоночных сочленений). Эти ленты располагаются в поверхностных слоях фасции, но могут обладать связями с залегающими под ними слоями тканей и, следовательно, влиять на передачу рабочего усилия описанных в этой книге миофасциальных меридианов. (Воспроизводится с любезного разрешения из Schultz & Feitis 1996.)

Они могут ограничивать или изменять направление натяжения, передаваемого поверхностными миофасциальными меридианами, если связывают их по горизонтали или ограничивают свободное движение по меридиану в месте его прохождения под такой лентой.

При неправильном выравнивании структуры тела или осанки эти линии ярче проявляют свою способность к связыванию в попытке уравновесить разбалансированную структуру. Интересно, что эти ленты располагаются на уровне позвоночных сочленений (Рис. П1.2):

- клиновидно-базиллярное сочленение связано с глазной лентой
- черепно-шейное сочленение связано с линией подбородка
- шейно-грудное сочленение связано с воротниковой лентой
- дорсальная петля (функциональная срединно-груд-

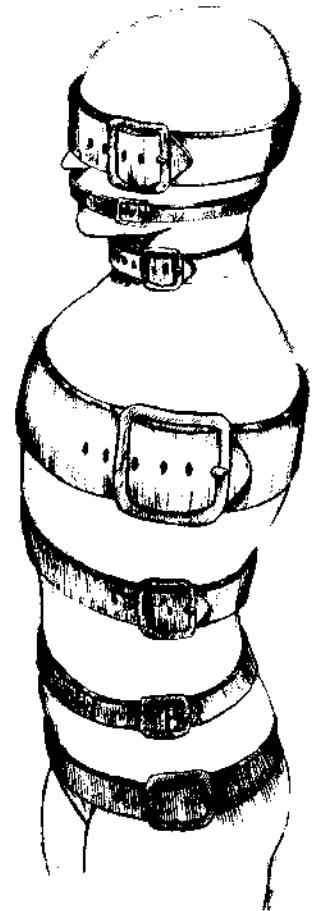


Рис. П1.3 – Так пессимистично представил горизонтальные ленты тела Келеман в своей блестящей «Анатомии эмоций»; тем не менее, эти меридианы широты, как мы видим, контролируют пульсацию, ток, давление и форму внутренних трубок и карманов нашего организма. (Воспроизводится с любезного разрешения из Keleman 1985.)

ная петля, располагается обычно примерно на уровне Т6) связана с грудной лентой

- пояснично-грудное сочленение связано с линией пупка
- крестцово-поясничное сочленение связано с «лентой» паховой связки
- крестцово-копчиковое сочленение соединено с паховой «лентой»

Конечно, очень сильно искушение связать эти ленты и далее с конкретными сплетениями или эндокринными железами, однако оно вполне преодолимо.

Шульц и Файтис предлагают ряд интересных и даже забавных сопоставлений этих лент с эмоциональными проявлениями или этапами развития. Поскольку здесь мы в большей мере стараемся описать, чем объяснить, мы просто укажем на существование этих линий и отошлем читателя к «Бесконечной сети» за пояснением этих и других мыслей.

1. Самая нижняя лента* туловища (лобковая лента) проходит от лобковой кости по передней стороне и через паховую область (которая, таким образом, укорачивается), вокруг бедер (большой вертел бедренной кости) и через ягодицы и заканчивается в месте сочленения крестца и копчика.

2. Лента, проходящая через нижнюю часть брюшины (паховая лента) зачастую более заметна у мужчин. Она связывает два костных выступа тазовых костей спереди (передние верхние подвздошные ости). Как правило, она слегка опускается спереди, как вогнутая дуга, напоминая расположенный внутри тела спортивный бандаж или пояс верности. Есть тенденция включения в ее нижний край паховой связки, соединяющей эту ленту с расположенной ниже частью лобковой кости. Эта лента идет латерально вдоль верхнего края больших крыльев тазовых костей (подвздошные кости) и заканчивается на пояснично-крестцовом сочленении.

3. Третья лента пересекает брюшину (пупковая лента/лента живота), и вот ее местоположение, пожалуй, варьирует более других. Она может пересекать пупок (иногда формируя складку в стенке брюшины, тянущуюся по одну или другую сторону пупка) или может располагаться посередине между пупком и межреберной дугой (связывая друг с другом две стороны реберной дуги). И в том и в другом случае она проходит латерально, формируя дугу через брюшину, к нижним ребрам по обоим бокам – в частности, к свободному кончику одиннадцатого ребра. Она уходит кзади вдоль нижних ребер и заканчивается в месте сочленения грудных и поясничных позвонков.

4. Четвертая лента расположена в области сразу под сосками (грудная лента) и визуально наиболее заметна. Как правило, она представлена как неподвижная, опущенная область груди; кажется, кожа приклеена к ребрам и

мышцам. Она проходит вдоль нижней границы большой грудной мышцы, через срединно-латеральную часть груди и вниз, по латеральному краю широчайшей мышцы спины, где становится параллельной лопатке по направлению к руке. Эта лента, судя по всему, стягивает нижний конец лопатки с задними ребрами и заканчивается на дорсальной петле позвоночника. Когда эта линия выделяется, это говорит не только об опущенной срединной части груди, но и о неспособности ребер раздвигаться в стороны при дыхании.

5. Пятая лента на уровне плеч (воротничковая лента) задействует ключицу и часть ткани, прикрепляя ключицу к первому и второму ребрам на передней стороне тела. Ее можно почувствовать как подушечку из ткани сразу под и глубже ключицы. Она проходит латерально к концу плеча, а часть ее волокон веером спускаются в подмышку. Эта лента идет дальше по направлению кзади по внутренней и наружной поверхности верхней границы лопатки и заканчивается в месте сочленения шейных и грудных позвонков.

6. Область под подбородком (лента подбородка) пронизана волокнами и уплотнениями, включающими в себя подъязычную кость и основание челюсти; она проходит сразу под ухом и заканчивается в том месте, где череп соединяется с первым шейным позвонком (атлантом).

7. Верхнюю ленту (глазную ленту) обнаружить сложнее всего. Она начинается от моста носа, проходит через глазницы и над ушами и заканчивается на задней стороне черепа прямо над затылочным гребнем (возвышением в задней части черепа).

* В отношении удерживателей термины «лента» и «линия» используются с одинаковым значением.

(П) Приложение 2

Принципы лечения

Руководство

Здесь предлагается наиболее общее руководство по применению концепции анатомических поездов - системы миофасциальных меридианов:

- При оценке состояния пациента, начинайте с осмотра травмированной/болезненной/указанной/ограниченной области и следуйте за путем поездов. Если местное лечение не приносит плодов, ищите другие области, расположенные на том же меридиане, работа с которыми может дать результат в поврежденном участке (например, если состояние подколенных мышц не позволяет работать с ними напрямую, попробуйте воздействовать на другие области Поверхностной задней линии – например, на подошвенную фасцию или подзатылочную область).

- Работа над меридианами может давать отдаленные результаты. При работе в любой технике эффект от обработки одного участка меридиана может проявиться в довольно отдаленной области выше или ниже по линии. Обязательно регулярно проводите повторную оценку состояния всей структуры, чтобы увидеть, каков глобальный результат вашей работы.

- Прорабатывайте ткани меридиана в том направлении, в котором, как вы полагаете, она должна сместиться. Если вы просто высвобождаете мышечный компонент меридиана, направление не имеет большого значения. Если же вы изменяете соотношение фасциальных пластов, оно исключительно важно. «Верните ткань на место и добейтесь движения», - так Д-р Ида Рольф кратко сформулировала суть своей методики. Зачастую, например, необходимо поднять ткани Поверхностной фронтальной линии относительно тканей Поверхностной задней линии, которые необходимо сместить вниз.

- Работайте снаружи внутрь и изнутри наружу. В первую очередь как можно дальше распределите компенсаторные изменения поверхностного слоя, прежде чем переходить к более глубоко заложенным моделям. В общем, добейтесь упругости и адаптивности Поверхностной фронтальной и задней линий, а также Латеральной и Спиральной линий, прежде чем попытаетесь понять и распределить волокна Глубинной фронтальной линии. Слишком быстрый переход на глубинные слои перед высвобождением и расслабле-

нием лежащих над ними слоев чреват усугублением проблемы или снижением единства и взаимосвязи структур тела, и не приведет к решению проблемы. Как только установите некоторую упругость и равновесие ГФЛ, снова обратитесь к поверхностным линиям и распределите Линии руки и Функциональные линии поверх сбалансированной вами структуры.

- Наблюдайте за местами пересечения меридианов. Те участки, в которых меридианы пересекают друг друга – в частности, Спиральная и Функциональные линии пересекают основные меридианы, - представляют собой области, в которых происходит связывание/стягивание при наличии противонаправленных или отталкивающе воздействующих векторов натяжения.

Принципы

Общие принципы фасциальных и миофасциальных манипуляций таковы:

- Работайте слоями. Продвигайтесь вглубь только настолько, насколько того позволяет упругость первого слоя, а затем идите вдоль этого слоя.

- Работайте шагами. Скорость – это враг чувствительности; двигайтесь в ритме «таяния» тканей или еще медленнее.

- Помните о механике тела. Минимальное усилие и напряжение врача приводит к максимальной чувствительности и передаче намерения пациента.

- Задействовать движение пациента. Если пациент двигается, миофасциальная работа становится более эффективной. На каждом этапе подумайте о том, как направить движение пациента. Опять-таки, «верните ткань на место и добейтесь движения». Движение пациента помогает достичь как минимум двух целей:

- оно позволяет врачу с легкостью почувствовать, какой уровень миофасции он задействует

- оно активно включает пациента в лечебный процесс, повышая проприоцепцию мышечных веретен и рецепторов растяжения.

- Реагируйте на боль. Боль, которая «сопровождается моторным рефлексом остановить воздействие», служит причиной остановить, приостановить или замедлить работу.

- Сохраняйте траекторию. Каждое движение идет по своей траектории или дуге – начало, середина, конец. У каждого приема есть дуга, у каждой последовательности приемов – тоже. Важно знать, на каком отрезке этих накладывающихся друг на друга дуг вы находитесь в конкретный момент.

Цели

Целями миофасциальной и двигательной терапии являются:

- Целостный образ тела. У пациента есть доступ, а также и моторный доступ, к информации и кинестетическому телу, и лишь незначительные области подвержены зажимам, неподвижности и «сенсорно-моторной амнезии».

- Скелетное выравнивание и поддержка. Кости выравниваются так, чтобы человек затрачивал минимум усилий на то, чтобы стоять и действовать.

- «Тенсегрити»/Сбалансированный тонус (palintonicity). Миофасциальные ткани так сбалансированы вокруг скелетной структуры, что тело в целом, вместо того, чтобы представлять собой островки повышенного напряжения, перемежающиеся с областями провисающих тканей, обладает общим ровным тонусом.

- Длина. Тело функционирует во всю длину, как в торсе, так и в конечностях, а также и в мышцах и суставах, и не укорачивается и не компрессируется.

- Упругость. Способность переносить нагрузки, не ломаясь, и возвращаться в сбалансированное состояние при снятии нагрузки.

- Способность удерживать и высвобождать соматический и эмоциональный заряд. Способность удерживать эмоциональное напряжение, не выпуская его на поверхность, и переводить его в действие или просто высвобождать его, когда это необходимо.

- Общность намерения и знания о целом. Структурная интеграция подразумевает способность сконцентрироваться на любой конкретной задаче или аспекте, не теряя общего представления обо всем, происходящем помимо данного аспекта работы. Концентрация без знания превращается в фанатизм, а само по себе знание без такой концентрации не дает никаких результатов.

- Уменьшение усилий. Меньше усилий, когда человек стоит или двигается, - меньше «паразитирующего» напряжения или ненужных компенсаторных движений, участвующих в выполнении конкретной задачи.

- Диапазон движений. Диапазон движений, щедрость движения – меньше ограничений в любом данном виде деятельности, доступность всего спектра движений, принимая, конечно, во внимание состояние здоровья, возраст, историю пациента и его наследственность.

- Уменьшение боли. И стоять, и двигаться должно быть структурно настолько легко, насколько это возможно.

Глоссарий

Далее приводится глоссарий – список специальных определений терминов, используемых в этой книге. Общепринятая анатомическая терминология сюда, по большей части, не включается, и ее можно обнаружить в любом медицинском словаре.

Терминология анатомических поездов

Анатомические поезда – система 11-ти миофасциальных меридианов, описанная в книге

Ответвление – альтернативный путь, как правило, меньшего размера или реже задействованный по сравнению с главным миофасциальным меридианом.

Основная линия – линия, проходящая по всей длине тела по одной из четырех основных поверхностей: ПЗЛ по спине, ПФЛ спереди и ЛЛ по правому и левому бокам.

Сход с рельсов – область миофасциального меридиана, на которой соединение происходит только при определенных условиях.

Прямое соединение – соединение двух путей, фасция между которыми непрерывна, через станцию.

Скорый поезд/Экспресс – многосуставная мышца, которая, таким образом, является и многофункциональной.

Пригородный поезд/Электричка – односуставная мышца, дублирующая одну из функций близлежащего или расположенного выше скорого поезда.

Зажатая в удлинённом положении – это определение используется для описания напряженной мышцы в

таком состоянии, что ее длина больше обычной функциональной длины; мышца под напряжением.

Зажатая в укороченном положении – это определение используется для описания напряженной мышцы в таком состоянии, что ее длина меньше обычной или функциональной длины; сгорбленная или укороченная мышца.

Механическое соединение – соединение между путями через станцию в том месте, где соединение проходит через препятствующую кость.

Миофасциальное единство – расположенные рядом и соединенные две и более миофасциальные структуры.

Миофасциальный меридиан – соединенная линия миофасциальных или фасциальных структур, одна линия анатомических поездов.

Депо – область, в которой объединяются несколько миофасциальных единств и, следовательно, действует ряд различных векторов; проще говоря, кость, на которой встречаются множество мышц.

Станция – область, в которой миофасциальное единство или путь «внешней» миофасциальной сумки «прижимается» или прикрепляется к фасциальной сети «внутренней» костно-связочной сумки; другими словами, мышечное прикрепление.

Стрелка – область, в которой либо две миофасциальные плоскости сходятся в одну, либо одна миофасциальная плоскость расходится на две.

Путь – миофасциальный или фасциальный компонент миофасциального меридиана.

Анатомия и физиология

Фасция – в данной книге этот термин обозначает сеть коллагеновых волокон, раскинутую по всему телу, либо какую-то часть этой сети.

Базовое вещество – еще одно наименование гидрофильных протеогликанов, составляющих разнообразные коллоидные межволоконные компоненты соединительной ткани.

«**Тенсегрити**» – структуры, объединяющие натяжение и сжатие и в которых элементы натяжения определяют целостность структуры, а элементы сжатия представляют собой островки в море непрерывного натяжения.

Тисотропия – склонность коллоидных растворов (таких как базовое вещество) становиться более жидкими под воздействием механической или тепловой энергии и становиться более жесткими и вязкими при выделении энергии или в отсутствие воздействия.

Аббревиатуры и сокращения

ALL – передняя продольная связка.

ASIS – передняя верхняя подвздошная ость позвоночника.

ITT – подвздошно-большеберцовый тракт.

PSIS – задняя верхняя подвздошная ость позвоночника.

SCM – грудино-ключично-сосцевидная мышца.

SP – остистый отросток.

TFL – напрягатель широкой фасции.

TLJ – грудно-поясничное сочленение (T12 – L1).

TP – поперечный отросток (позвонков).

RCPM – малая задняя прямая мышца головы

RCPMaj – большая задняя прямая мышца головы

OCS – верхняя косая мышца головы

OCI – нижняя косая мышца головы

A-O – атланта окципитальный сустав

A-P_{балланс} – передне задний балланс

AL – квадратная мышца поясницы

Линии

ЗФЛ – Задняя функциональная линия. Проходит от одного плеча через спину к противоположной ноге.

ГЗЛР – Глубинная фронтальная линия руки. Проходит от остистых отростков через лопатку к задней стороне руки и мизинцу.

ГФЛР – Глубинная фронтальная линия руки. Проходит от ребер вниз по фронтальной поверхности руки к большому пальцу руки.

ГФЛ – Глубинная фронтальная линия. Центральная линия, которая начинается в глубинном слое стопы и поднимается по внутренней стороне ноги к фронтальной поверхности бедренного сустава, пересекает таз по направлению к передней стороне позвоночника и поднимается через грудную полость к челюсти и дну черепа.

ФФЛ – Фронтальная функциональная линия. Проходит от одного плеча через переднюю поверхность живота к противоположной ноге.

ЛЛ – Латеральная линия. Проходит от нижней поверхности стопы вверх по боковой поверхности ноги и торса под плечевым поясом по направлению к боковой поверхности шеи и черепа.

ПЗЛР – Поверхностная задняя линия руки. Проходит от остистых отростков по плечу и наружной поверхности руки к тыльной стороне кисти.

ПЗЛ – Поверхностная задняя линия. Проходит от нижней части стопы вверх по задней поверхности ноги к крестцу, а затем поднимается по спине к черепу и по поверхности черепа до лба.

ПФЛР – Поверхностная фронтальная линия руки. Проходит от грудины и ребер вниз по внутренней стороне руки к ладони кисти.

ПФЛ – Поверхностная фронтальная линия. Поднимается от кончиков пальцев стопы по фронтальной стороне ноги и торсу к вершине грудины, а затем проходит по боковой поверхности шеи к затылку.

СЛ – Спиральная линия. Проходит от боковой поверхности черепа, пересекая шею, к противоположному плечу и ребрам, а затем, пересекая живот, проходит по фронтальной поверхности бедра, наружной стороне колена, внутренней стороне щиколотки и спускается под свод стопы, откуда возвращается к черепу.

АНАТОМИЧЕСКИЕ ПОЕЗДА



О книге

Всем, кто занимается массажем и мануальной терапией, исключительно важно понять ту роль, которую фасция играет в движении здорового организма и в формировании отклонений от нормальной осанки. Книга «Анатомические поезда: миофасциальные меридианы для мануальных терапевтов» представляет уникальный и целостный подход к фасциальной/двигательной анатомии как к системе, которая впервые подробно описывает раскинувшиеся по всему телу соединения мышц внутри фасциальной сети. Используя метафору железнодорожных путей, Майерс объясняет, каким образом напряжение передается посредством миофасциальных «переплетений» и приводит к компенсациям в осанке и двигательной стабильности. Написанная легким для восприятия языком, эта книга дает доступное и убедительное объяснение анатомии и функции миофасциальной системы нашего организма.

Главные особенности:

- книга включает в себя цветные иллюстрации 11-ти миофасциальных меридианов и правила обнаружения прочих меридианов;
- в ней используются многочисленные двухцветные таблицы и рисунки, подробно поясняющие мышечную и фасциальную структуру каждого меридиана;
- в книге содержится информация о том, как оценить структурные и двигательные модели, и рассказывается о ее применении к мануальной терапии и лечебной физкультуре;
- автор предлагает ряд техник из библиотеки структурной интеграции;
- здесь вы также обнаружите представление фасциальной системы как целого, новые точки зрения и результаты новых исследований реакций фасциальной системы;
- книга излагает веселый подход к изучению структурной анатомии, сравнивая систему соединительной ткани с железнодорожным полотном.

В «Анатомических поездах» информация изложена таким доступным образом, что книга будет интересна широкому кругу читателей – от любопытствующего студента, спортсмена или пациента до умудренного практикой терапевта. Полезной с рабочей точки зрения она окажется и для следующих специалистов мануальной и двигательной терапии:

- остеопаты
- мануальные терапевты
- врачи спортивной медицины
- методисты лечебной физкультуры
- массажисты
- хиропракты
- специалисты акупунктуры

Об авторе

Томас В. Майерс (LMT, NCTMB, ARP) является специалистом высочайшего класса, обладающим сертификатом Института Рольф, членом которого он состоит с 1976 г. Начиная с 1994 г., он также является членом Гильдии структурной интеграции, а с 1987 г. – членом кафедры анатомии Института Рольф. В настоящее время Майерс предлагает сертифицированное обучение методикам структурной интеграции и приглашает на курсы повышения квалификации по работе с мягкими тканями и материалом Анатомических поездов, которые проводятся в США и Европе. Он является автором 